

Fetal gender prediction based on placental location throughout first trimester transabdominal ultrasound

Matin Ghasemi¹, Vida Shafiti²

¹ Medical Student, School of Medicine, Tonekabon Branch, Islamic Azad University, Tonekabon, Iran

² Assistant Professor, Obstetricians, School of Medicine, Tonekabon Branch, Islamic Azad University, Tonekabon, Iran

Abstract

Background: Awareness of fetal gender at primary stages of pregnancy is very important. Fetal sex determination can reveal pressing information regarding fetal health. One of the methods of determining gender in the first trimester is according to the location of placenta. . This study investigated the accuracy and sensitivity of this method with trans-abdominal ultrasound in determining the sex of the fetus in the first trimester of pregnancy.

Materials and methods: In this analytic– cross sectional study, 192 pregnant women who were visited by obstetrical clinics in Rajaii hospital, Tonekabon, Iran in 2019 were chosen by convenient sampling method. Trans-abdominal ultrasound was performed among them. Inclusion criteria were pregnant women who were in their 7th-11th weeks of pregnancy and exclusion criteria were multiple pregnancies, abortion and reluctance to participate in the study. The fetal gender was predicted based on the location of the placenta (right, left, anterior, posterior). The results were compared with the actual sex of the fetus after birth. SPSS-statistical software version 21 was used for statistical analysis. P-value<0.05 was considered as significant level.

Results: Out of 192 studied fetuses, 90 were female infants (46.9%) and 102 were male (53.1%). In 72% of the cases with placenta located on the right side, the fetus was male and in 70% of the cases with placenta located on the left side, the fetus was female (P<0.05). The gender determination method accuracy in this study was 71.3% and the sensitivity for male and female sex determination was measured respectively 74.5% and 67.7%.

Conclusion: According to the results, right and left positions of the placenta had significant relation with fetal gender. More conducted research with larger sample size as well as more detailed investigations about placental location is strongly urged.

Keywords: *Ultrasound, First trimester of pregnancy, Placenta location. Fetal gender prediction.*

Cited as: Ghasemi M, Shafiti V. Fetal gender prediction based on placental location, throughout first trimester transabdominal ultrasound. Medical Science Journal of Islamic Azad University, Tehran Medical Branch 2021; 31(2): 251-257.

Correspondence to: Vida Shafiti

Tel: +98 9121098193

E-mail: vshafiti1@gmail.com

ORCID ID: 0000-0002-5345-2188

Received: 28 Jul 2020; **Accepted:** 7 Apr 2021

پیش بینی جنسیت جنین براساس محل قرارگیری جفت، درسه ماهه اول بارداری توسط سونوگرافی شکمی

متین قاسمی^۱، ویدا شفتی^۲

^۱ دانشجوی پزشکی، دانشکده پزشکی، واحد تنکابن، دانشگاه آزاد اسلامی، تنکابن، ایران
^۲ استادیار زنان و زایمان، دانشکده پزشکی، واحد تنکابن، دانشگاه آزاد اسلامی، تنکابن، ایران

چکیده

سابقه و هدف: اطلاع از جنسیت جنین در سنین پایین از اهمیت بسیار بالایی برخوردار است. تعیین جنسیت جنین اطلاعات مهمی در مورد سلامت جنین آشکار می‌کند. یکی از روش‌های تعیین جنسیت در سه ماهه اول بر اساس محل قرارگیری جفت است. این مطالعه به بررسی دقت و حساسیت این روش با سونوگرافی ترانس ابدومینال در تعیین جنسیت جنین در سه ماهه اول بارداری پرداخته است.

روش بررسی: در این مطالعه مقطعی- تحلیلی (analytic Cross-sectional)، به روش نمونه‌گیری در دسترس ۱۹۲ خانم باردار در هفته‌های ۷ الی ۱۱ بارداری خویش در سال ۱۳۹۸ در درمانگاه بیمارستان شهید رجائی تنکابن - ایران انتخاب شدند. سونوگرافی ترانس ابدومینال انجام شد. معیار ورود به مطالعه زنان باردار در سنین بارداری ۷ الی ۱۱ هفته و معیار خروج از مطالعه شامل بارداری چندقلو و سقط و عدم تمایل به شرکت در مطالعه بود. جنسیت جنین با توجه به محل قرارگیری جفت طبق (راست و چپ و قدامی و خلفی) در نظر گرفته شد و جنسیت جنین پیش بینی شده با جنسیت واقعی جنین پس از تولد مقایسه شدند. نرم افزار آماری SPSS نسخه ۲۱ جهت تحلیل آماری یافته‌ها به کار گرفته شد. سطح معنی‌داری کمتر از ۰/۰۵ در نظر گرفته شد.

یافته‌ها: از میان ۱۹۲ جنین بررسی شده، ۹۰ نوزاد دختر (۴۶/۹٪) و ۱۰۲ نوزاد پسر (۵۳/۱٪) بودند. در ۷۲٪ مواردی که جفت در سمت راست تشکیل شد جنین پسر بود و در ۷۰٪ مواردی که جفت در سمت چپ قرار داشت جنین دختر بود ($P < 0/05$). دقت این روش تعیین جنسیت در این مطالعه ۷۱/۳٪ و حساسیت برای تشخیص جنس پسر و دختر به ترتیب ۷۴/۵٪ و ۶۷/۷٪ اندازه‌گیری شد.

نتیجه‌گیری: براساس یافته‌ها، موقعیت راست و چپ جفت ارتباط معنی‌داری با جنسیت جنین داشت. پیشنهاد می‌شود مطالعات بیشتر با حجم نمونه بیشتر به همراه تحقیقات دقیق‌تر در رابطه با محل جفت انجام گیرد.

واژگان کلیدی: اولتراسوند، ۳ ماهه اول بارداری، محل قرارگیری جفت، تعیین جنسیت.

مقدمه

به عنوان یکی از رایج‌ترین تکنولوژی‌های مورد استفاده در زمینه مراقبت‌های قبل از زایمان شناخته شده و اهمیت آن در عرصه‌های مختلف مانند شناسایی و نظارت بر بیماری‌های قبل از تولد، محل تشکیل جفت (Placenta) و بارداری‌های متعدد غیرقابل انکار است (۱).

یکی از کاربردهای مهم سونوگرافی در پزشکی تعیین جنسیت جنین است که به دلایل مختلف پزشکی و غیرپزشکی (اجتماعی) انجام می‌شود (شکل ۱). دلایل پزشکی مرتبط با

بیش از ۴۰ سال از اولین استفاده سونوگرافی در زمینه‌های مرتبط با بیماران زنان و زایمان می‌گذرد و امروزه سونوگرافی

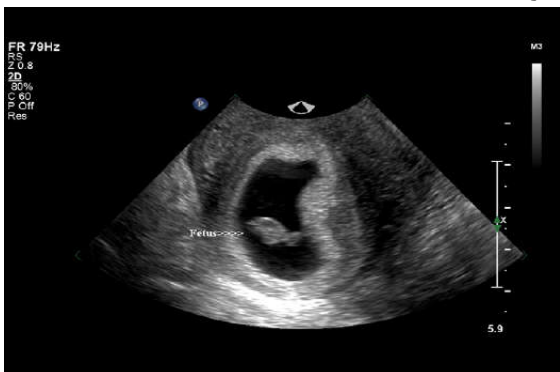آدرس نویسنده مسئول: تنکابن، دانشگاه آزاد اسلامی واحد تنکابن، ویدا شفتی
(email: vshafiti1@gmail.com)

ORCID ID: 0000-0002-5345-2188

تاریخ دریافت مقاله: ۹۹/۵/۷

تاریخ پذیرش مقاله: ۱۴۰۰/۱/۱۸

با در نظر گرفتن اهمیت تعیین جنسیت زود هنگام و فوائد آن، تعیین جنسیت با توجه به محل تشکیل جفت به عنوان یک روش جدید، سریع، بی خطر و ارزان بسیار مورد توجه قرار دارد، از طرفی نیز امروزه بسیاری از سونوگرافی های دوران بارداری توسط متخصصین زنان و زایمان انجام می شود؛ از این رو انجام مطالعاتی در راستای اطمینان از کارآمدی این روش تعیین جنسیت ضروری به نظر می رسد. در همین راستا این مطالعه با هدف تعیین دقت (accuracy)، حساسیت (Sensitivity) و صحت (Precision) سونوگرافی در تعیین جنسیت جنین بر اساس محل قرارگیری جفت در ۳ ماهه اول بارداری (از ابتدای هفته ۷ تا پایان هفته ۱۱) در زنان باردار مراجعه کننده به درمانگاه مامائی بیمارستان شهید رجائی تنکابن در سال ۱۳۹۸ آماده و اجرا شد.



شکل ۱. نمای ترانسورس ساک حاملگی و تصویر جفت در یک جنین ۶ هفته ای. جفت (حلقه سفید)، کیسه حاملگی (دایره سیاه) را در بر گرفته است. جنین با فلش مشخص شده است. جفت در سمت چپ دیده می شود و جنس جنین دختر است.

مواد و روشها

در این مطالعه مقطعی- تحلیلی (analytic cross-sectional) پس از دریافت تاییدیه از مرجع اخلاقی مربوطه (کمیته اخلاق دانشگاه علوم پزشکی آزاد واحد تنکابن) با کد اخلاق IR.IAU.TON.REC.1399.009 ۱۹۲ خانم باردار در سال ۱۳۹۸ در بیمارستان شهید رجائی تنکابن، ایران به صورت نمونه گیری در دسترس در هفته های ۷ الی ۱۱ بارداری انتخاب شدند. معیار ورود به مطالعه، زنان باردار در سنین بارداری ۷ الی ۱۱ و معیار خروج از مطالعه شامل بارداری چندقلو و سقط و عدم تمایل به شرکت در مطالعه بود. با توجه به حجم تمامی زنان باردار بالای ۲۰ سالی که در سه ماهه اول بارداری (هفته ۷ الی ۱۱) به درمانگاه مامائی بیمارستان شهید رجائی تنکابن در طی سال

تعیین جنسیت گستردگی فراوانی دارند؛ از این جمله می توان به تشخیص بیماری های وابسته به جنس (جهت مشاوره زنتیک والدین و یا تشخیص زودرس بیماری) و یا تصمیم گیری در رابطه با انجام یا عدم انجام برخی تست های تهاجمی پیش از تولد مانند آمنیوسنتز و نمونه برداری از پرزهای جفتی اشاره کرد (۲). دانستن جنسیت در این تست های تهاجمی بسیار مهم است، زیرا این تست ها تنها در صورتی که جنین پسر باشد لازم هستند (۳).

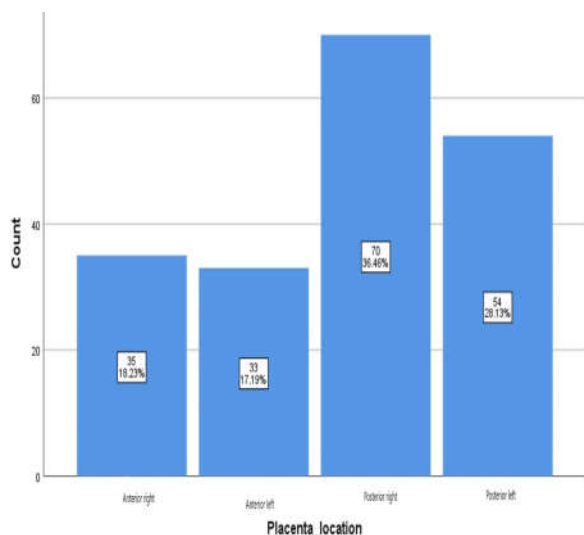
در گذشته، در بیشتر مواقع تعیین جنسیت جنین در سه ماهه دوم و یا سوم بارداری صورت می گرفت، اما با پیشرفت تکنولوژی، تعیین جنسیت جنین در سه ماهه اول بیماری به یک واقعیت بدل شده است (۱، ۴).

با توجه به اهمیت تعیین جنسیت زود هنگام، و با توجه به این که از طرفی این امر به جز سن جنین به مسائلی چون کیفیت دستگاه سونوگرافی، میزان مایع آمنیوتیک، پرزنتاسیون و موقعیت قرار گیری جنین در رحم بستگی دارد (۲) و از طرف دیگر تشخیص جنسیت در حین مشاهده ژنیتالیای مبهم حتی برای سونوگرافیست های با تجربه نیز بسیار دشوار است (۵)؛ بنابر مطالعات اخیر، محل جفت به عنوان یک عامل پیش بینی کننده زودرس جنسیت جنین در شش هفتگی حاملگی معرفی شده است (۵). این روش نسبت به روش های عادی که قادر به تشخیص جنسیت بعد از ۱۲ هفتگی حاملگی هستند و یا روش های سونوگرافی سه یا چهار بعدی که هزینه زیاد و خطرات احتمالی را برای مراجعین به همراه دارند مقرون به صرفه تر و کارآمدتر می نماید (۷، ۸). همچنین با توجه به پیشرفت چشمگیر تکنولوژی سونوگرافی و با توجه به گسترش استفاده از سونوگرافی ترانس واژینال، شروع تعیین جنسیت از سنین پایین حاملگی پیشنهاد شده است (۵).

تشخیص جنسیت در حین مشاهده ژنیتالیای مبهم حتی برای سونوگرافیست های با تجربه نیز بسیار دشوار است (۵)، با شناسایی محل جفت در هفته های اول بارداری به تعیین جنسیت جنین می توان پرداخت. در این روش هم از سونوگرافی ترانس واژینال و هم از سونوگرافی ترانس ابدومینال استفاده می شود طبق یافته های مطالعات اخیر، با انجام سونوگرافی ترانس واژینال و داپلر در ۹۷/۲٪ جنین های پسر، جفت در سمت راست رحم و در ۹۷/۵٪ جنین های دختر، جفت در سمت چپ رحم قرار داشت (۶). در مطالعات دیگر از سونوگرافی سه بعدی جهت تشخیص جنسیت جنین در هفته های اول بارداری استفاده شده است (۷)، ولی سونوگرافی سه بعدی هزینه زیادی دارد.

۱۳۹۸ مراجعه کرده بودند، با استفاده از رابطه، حجم نمونه ۱۹۲ مورد برآورد شد.

جفت در قسمت قدامی و در ۱۲۴ مورد (۶۴/۶٪) جفت در قسمت خلفی مشاهده شد (جدول ۱).



نمودار ۱. فراوانی مطلق و نسبی افراد مورد مطالعه بر حسب محل قرارگیری جفت

جدول ۱. فراوانی مطلق و نسبی افراد مورد مطالعه بر حسب محل جفت (راست، چپ، قدامی یا خلفی)

محل جفت	راست	چپ	قدامی	خلفی
تعداد	۱۰۵	۸۷	۶۸	۱۲۴
درصد	۵۴/۷	۴۵/۳	۳۵/۴	۶۴/۶

جدول ۲. فراوانی مطلق و نسبی موفقیت تشخیص جنسیت با استفاده از محل جفت

تشخیص جنسیت با استفاده از محل جفت	تشخیص صحیح (موفق)	تشخیص نادرست (ناموفق)
تعداد	۱۳۷	۵۵
درصد	۷۱/۴	۲۸/۶

جنسیت نهایی و قطعی نوزادان بعد از تولد و از پرونده بیماران پیگیری شد. ۹۰ نوزاد دختر (۴۶/۹٪) و ۱۰۲ نوزاد پسر (۵۳/۱٪) بودند. با توجه به نتایج نهایی و قطعی جنسیت نوزاد، در ۱۳۷ مورد (۷۱/۴٪) تشخیص جنسیت بر مبنای محل جفت با استفاده از سونوگرافی موفقیت آمیز بود و در ۵۵ مورد (۲۸/۶٪) تشخیص جنسیت با استفاده از محل جفت ناموفق بود (جدول ۲).

$$n = \frac{z^2 pq}{d^2} = \frac{384}{1 + \frac{1}{N} \left[\frac{z^2 pq}{d^2} - 1 \right]} = \frac{384}{1 + \frac{1}{400} [383]} = \frac{384}{2} = 192$$

تعداد اولیه افراد وارد شده به مطالعه ۲۱۵ مورد بود که بعد از ریزش تعدادی از داده‌ها (بر حسب معیارهای خروج مطالعه)، در نهایت ۱۹۲ نمونه بررسی شدند. از میان مراجعه کنندگان به بخش مورد نظر، زنان باردار در هفته هفت الی یازدهم بارداری خود، به صورت در دسترس و با دریافت رضایتنامه کتبی وارد مطالعه شدند. سپس این افراد با انجام سونوگرافی ترانس ابدومینال با دستگاه سونوگرافی (مدل Samsung UGEO WS80A) تحت بررسی قرار گرفتند. نمای ترانسورس از ساک حاملگی گرفته شده و جنسیت جنین با توجه به محل قرارگیری جفت طبق (راست و چپ و قدامی و خلفی) در نظر گرفته شد و جنسیت جنین پیش بینی شده با جنسیت واقعی جنین پس از تولد مقایسه شدند. نرم افزار آماری SPSS نسخه ۲۱ جهت تحلیل آماری یافته‌ها به کار گرفته شد و سطح معنی‌داری کمتر از ۰/۰۵ در نظر گرفته شد.

یافته‌ها

۱۹۲ مادر باردار با میانگین (±انحراف معیار) سنی ۲۸/۳±۴/۹ سال وارد مطالعه شدند. جوان ترین فرد مورد مطالعه ۲۰ سال و مسن‌ترین فرد مورد مطالعه ۴۱ سال سن داشتند. از بین افراد مورد مطالعه، ۵۲ نفر (۲۷/۱٪) سن بین ۲۰ تا ۲۵ سال، ۷۱ نفر (۳۷٪) سن بین ۲۶ تا ۳۰ سال و ۶۹ نفر (۳۵/۹٪) سنی بیشتر از ۳۰ سال داشتند. با بررسی افراد تحت مطالعه به روش سونوگرافی، محل جفت توسط پزشک متخصص رادیولوژی ارزیابی شد. مادران بر اساس محل جفت به چهار گروه راست قدامی، چپ قدامی، راست خلفی و چپ خلفی دسته بندی شدند. فراوانی مطلق و نسبی افراد بر حسب محل قرارگیری جفت (نواحی چهارگانه فوق الذکر) در نمودار ۱ گزارش شده است. به طور کلی در ۱۰۵ مورد (۵۴/۷٪) از افراد تحت مطالعه جفت در سمت راست و در ۸۷ مورد (۴۵/۳٪) جفت در سمت چپ قرار داشت. همچنین در ۶۸ مورد (۳۵/۴٪)

جدول ۳. فراوانی مطلق و نسبی هر جنس با توجه به موقعیت قرارگیری جفت (راست یا چپ)

موقعیت جفت	دختر (تعداد و درصد)	پسر (تعداد و درصد)	کل	خی دو	درجه آزادی	p-value
راست	۲۹ (۲۷/۶٪)	۷۶ (۷۲/۳٪)	۱۰۵ (۱۰۰٪)	۳۴/۵۰۳	۱	۰/۰۰۰
چپ	۶۱ (۷۰/۱٪)	۲۶ (۲۹/۹٪)	۸۷ (۱۰۰٪)			

جدول ۴. فراوانی مطلق و نسبی هر جنس با توجه به موقعیت قرارگیری جفت (قدامی، خلفی)

موقعیت جفت	دختر (تعداد و درصد)	پسر (تعداد و درصد)	کل	خی دو	درجه آزادی	p-value
قدامی	۲۳ (۳۳/۱۸٪)	۴۵ (۶۶/۲٪)	۶۸ (۱۰۰٪)	۷/۲۰۲	۱	۰/۰۰۷
خلفی	۶۷ (۵۴٪)	۵۷ (۴۶٪)	۱۲۴ (۱۰۰٪)			

جدول ۵. فراوانی موارد مثبت و منفی حقیقی و کاذب در جمعیت و گروه‌های سنی

جنسیت	گروه مورد نظر	مثبت حقیقی	منفی حقیقی	مثبت کاذب	منفی کاذب
نوزاد پسر	کل افراد	۷۶	۶۱	۲۶	۲۹
	گروه سنی ۱	۱۸	۱۸	۷	۹
	گروه سنی ۲	۲۷	۲۵	۹	۱۰
نوزاد دختر	کل افراد	۶۱	۷۶	۲۹	۲۶
	گروه سنی ۱	۱۸	۱۸	۹	۷
	گروه سنی ۲	۲۵	۲۷	۱۰	۹
	گروه سنی ۳	۲۸	۲۱	۱۰	۱۰

جدول ۶. دقت، حساسیت و صحت روش تعیین جنسیت بر اساس محل جفت در این مطالعه

گروه سنی	۲۰ الی ۲۵ سال	۲۶ الی ۳۰ سال	بیش از ۳۰ سال
دقت	۶۹٪	۷۳٪	۷۱٪
حساسیت در پسران	۷۲٪	۷۵٪	۶۸٪
حساسیت در دختران	۶۷٪	۷۱٪	۷۴٪
صحت در پسران	۶۷٪	۷۳٪	۶۸٪
صحت در دختران	۷۲٪	۷۴٪	۷۴٪

پسر و ۵۴٪ آنها دختر بودند. با بررسی انجام گرفته، ارتباط معنی‌داری میان موقعیت جفت (قدامی یا خلفی) و جنسیت جنین یافت شد ($P < 0/05$). دقت، حساسیت و صحت روش تعیین جنسیت مورد نظر در این مطالعه با توجه به داده‌های جدول‌های ۶ و ۷ محاسبه شدند. هر محاسبه جهت اطمینان از نتایج به دست آمده ۳ بار تکرار شد.

بحث

اطلاع از جنسیت جنین در سنین پایین از اهمیت بسیار بالایی برخوردار است. یکی از روش‌های تعیین جنسیت در سه

جدول ۴ نشان دهنده درصد جنسیت جنین با توجه به موقعیت جفت (راست یا چپ) است. طبق جدول ۳ تقریباً در ۷۲٪ مواردی که جفت در سمت راست تشکیل شده بود جنین پسر و در ۷۰٪ مواردی که جفت در سمت چپ قرار داشت جنین دختر بود. رابطه موجود میان محل جفت (راست یا چپ) و جنسیت جنین از لحاظ آماری معنی‌دار بود ($P < 0/05$). جدول ۴ نشان دهنده درصد جنسیت جنین با توجه به موقعیت جفت (قدامی یا خلفی) است. طبق جدول ۵ تقریباً در ۴۵٪ مواردی که جفت در قسمت قدامی تشکیل شده بود جنین پسر و در ۳۴٪ جنین دختر بود. در بررسی مواردی که جفت در قسمت خلفی قرار داشت، ۴۶٪ جنین‌ها

ماهه اول، تعیین جنسیت بر اساس محل قرارگیری جفت است. در این مطالعه مقطعی، ۱۹۲ خانم باردار مراجعه کننده به درمانگاه بیمارستان شهید رجایی تنکابن در سال ۱۳۹۸ که در هفته های ۷ الی ۱۱ بارداری خود به سر می بردند، با روش سونوگرافی ترانس ابدومینال جهت تعیین جنسیت به محل جفت مورد بررسی قرار گرفتند. طبق این روش، قرارگیری جفت در سمت راست رحم نشان دهنده پسر بودن جنین و قرارگیری جفت در سمت چپ رحم نشان دهنده دختر بودن جنین است.

میانگین سن مادران شرکت کننده در این مطالعه $28/3 \pm 4/9$ سال بود. در اکثر مطالعات تقریباً میانگین سنی افراد شرکت کننده در همین حدود است؛ به عنوان مثال در مطالعه محمد جعفری میانگین سن زنان مورد مطالعه $27/6 \pm 3/8$ سال بود (۸).

در این مطالعه پس از تصویربرداری به روش سونوگرافی مشخص شد میان محل قرارگیری جفت (راست یا چپ) و جنسیت جنین همخوانی وجود دارد ($P < 0/05$). بدین معنی که در اکثر جنین های پسر، جفت در سمت راست و در اکثر جنین های دختر جفت در سمت چپ قرار دارد. یافته های مطالعه فعلی تایید کننده یافته های مطالعات مشابه محمد جعفری و Hammad و همکارانش است (۸، ۹). در تمامی این مطالعات، همخوانی میان محل قرارگیری جفت و جنسیت جنین در سنین ۱۱ هفته به بعد یافت شده است. در مطالعه میربلوک که با سونوگرافی ترانس واژینال در سه ماهه اول انجام شد، شایع ترین یافته در سونوگرافی سمت راست و قدامی بود که با جنین پسر مطابقت داشت و در چپ و خلفی با جنین دختر همراه بود. مطالعه محمدجعفری و سونوگرافی در هفته ۱۱ - ۱۳ هفته و شش روز بارداری انجام شده بود. مطالعه Erdolu (۱۱) با مطالعه حاضر هم خوانی نداشت و در ۶۲٪ جنین های دختر جفت قدامی بود و در ۵۱/۹٪ جنین های پسر جفت خلفی بود و هیچ ارتباطی بین موقعیت جفت و تعیین جنسیت جنین یافت نشد.

در مطالعه حاضر، همخوانی میان قدامی و خلفی بودن محل جفت با جنسیت جنین مشاهده شد که با یافته های مطالعه محمدجعفری و همکارانش مطابقت داشت (۸). در مطالعه محمد جعفری، با بررسی ۲۰۰ مادر باردار همخوانی میان جنسیت جنین و موقعیت جفت (تحتانی، میانی و یا فوقانی) مشاهده شد (۸). در مطالعه حاضر طبق جدول ۵ در اکثر مواردی که جفت در قسمت قدامی تشکیل شد، نوزاد پسر بود، و اکثریت نوزادانی که جفت در آنها در قسمت خلفی تشکیل شد دختر بودند.

در مطالعه Kunz ارتباط بین محل جفت و جنسیت جنین شاید به علت جریان خون متفاوت در قسمت های مختلف رحم باشد (۱۲). با افزایش فاصله از شریان رحمی، جریان خون کمتر می شود. به همین علت جفت های لترال در جنین های IUGR بیشتر از جفت های قدامی و خلفی دیده می شود. به علاوه حرکات اندومترال و فعالیت الکتریکی رحم نیز در حرکت اسپرم تاثیر می گذارد و این باعث تعیین جنسیت می شود. Kavraiskaia بیان کرده است که جریان خون در سمت راست رحم بیشتر از سمت چپ است. این تفاوت در جریان خون در تعیین جنسیت جنین می تواند موثر باشد (۱۳).

در این پژوهش، دقت روش انجام شده در تعیین جنسیت جنین های ۷ الی ۱۱ هفته ای به طور کلی (در همه ۱۹۲ مورد بررسی شده) ۷۱٪ اندازه گیری شد. در مطالعه Ramzi (۶)، ابتدا سونوگرافی ترانس واژینال انجام شد و در هفته ۱۸ تا ۲۰ سونوگرافی ترانس ابدومینال انجام شد. در ۹۷/۲٪ جنین های پسر کوریونیک ویلوس و جفت در سمت راست بود و در ۹۷/۵٪ جفت و کوریونیک ویلوس در سمت چپ بود. علت این اختلاف در روش سونوگرافی است که در مطالعات دیگر نیز سونوگرافی ترانس واژینال انجام شده ولی در مطالعه حاضر سونوگرافی ترانس ابدومینال انجام شده است. با توجه به نتایج Hammad و همکارانش (۹) و همچنین با در نظر گرفتن اینکه طبق مطالعات متعدد، دقت روش های تشخیص جنسیت با استفاده از تکنولوژی سونوگرافی (چه روش رمزی و چه دیگر روش ها) با افزایش سن جنین و انجام سونوگرافی واژینال افزایش می یابد، مطالعه ما نشان می دهد در بررسی جنین های کمتر از ۱۲ هفته (۷ الی ۱۱ هفته) نیز از دقت نسبتاً بالایی برخوردار است.

همچنین مطالعه حاضر نشان می دهد، حساسیت و صحت روش انجام شده در این مطالعه برای جنین های کمتر از ۱۲ هفته در تمامی گروه های سنی مادران، مقادیر نسبتاً بالایی دارد و صحت و حساسیت برای نوزادان دختر با افزایش سن مادر افزایش می یابد. دقت، حساسیت و صحت برای پسران در گروه مادران ۲۶ الی ۳۰ ساله بیشترین مقدار را داشتند.

نمونه گیری پژوهش حاضر از نوع غیر تصادفی و در دسترس بود که در تعمیم نتایج باید احتیاط نمود. در این مطالعه دقت، صحت و حساسیت محل جفت در تعیین جنسیت جنین های کمتر از ۱۲ هفته بررسی و اندازه گیری شد. بر اساس یافته های این پژوهش، در تعیین جنسیت جنین هایی با سن ۷ الی ۱۱ هفته، دقت، صحت و حساسیت مناسبی دارد. همچنین این روش برای جنین های ۷ الی ۱۱ هفته ای، حتی با

قدردانی و تشکر

این مقاله از پایان نامه دکترای متین قاسمی اقتباس شده است. در این پژوهش هیچ گونه تعارض منافع توسط نویسندگان گزارش نشده است. از تمامی عزیزانی که ما را در گردآوری داده‌ها یاری کردند، کمال تشکر و قدردانی را به جا می‌آوریم.

افزایش سن مادران دقت و حساسیت خود را حفظ کرده و می‌تواند در آینده و با بررسی‌های بیشتر به عنوان یک روش تعیین جنسیت دقیق، فارغ از سن مادر و جنین مورد استفاده قرار گیرد.

REFERENCES

1. Kearin M, Pollard K, Garbett I. Accuracy of sonographic fetal gender determination: predictions made by sonographers during routine obstetric ultrasound scans. *Australasian J Ultrasound Med* 2014;17:125-30.
2. Al-Qaraghoul M, Fang YMV. Effect of fetal sex and maternal and obstetric outcomes. *Front Pediatr* 2017;5:144-49.
3. Kanmaz AG, İnan AH, Beyan E, Karataşlı V, Çakır İ, Budak A, Emirdar V. Effects of fetal gender and low first trimester aneuploidy screening markers on preterm birth. *J Gynecol Obstet Hum Reprod* 2019;48:649-52.
4. Chelli D, Methni A, Dimassi K, Boudaya F, Sfar E, Zouaoui B, et al. Fetal sex assignment by first trimester ultrasound: a Tunisian experience. *Prenatal Diagnosis: Prenat Diagn* 2009;29:1145-8.
5. Lubusky M, Studnickova M, Skrivanek A, Vomackova K, Prochazka M. Ultrasound evaluation of fetal gender at 12-14 weeks. *Biomed Pap Med Fac Univ Palacky Olomouc Czech Repub* 2012;156:324-9.
6. Ramzi Ismail S. The relationship between placental location and fetal gender (Ramzi's Method). Available from: <https://www.contemporaryobgyn.net/view/relationship-between-placental-location-and-fetal-gender-ramzis-method>
7. Michailidis G, Papageorgiou P, Morris R, Economides D. The use of three-dimensional ultrasound for fetal gender determination in the first trimester. *Br J Radiol* 2003;76:448-51.
8. Mohammad Jafari R, Barati M, Bagheri S, Shajariiat Z. Fetal gender screening based on placental location by 2-dimensional ultrasonography. *Tehran Univ Med J* 2014;5:323-28. [In Persian]
9. Hammad H, Elgyoum A, Abdelrahim A. Role of ultrasound in finding the relationship between placental location and fetal gender. *Int J of Multidisciplinary and Current Research* 2016;47:247-63.
10. Mirbolouk F, Mohammadi M, Kazemnejad E, Dalil Heirati F. The Association between Placental Location in the First Trimester and Fetal Sex. *J Pharm Res Int* 2019;27:1-8.
11. Erdolu MD, Koşuş A, Koşuş N, Dilmen G, Kafali H. Relationship between placental localisation, birth weight, umbilical Doppler parameters, and fetal sex. *Turk J Med Sci* 2014;44:1114-7.
12. Kunz G, Beil D, Deininger H, Wildt L, Leyendecker G. The dynamics of rapid sperm transport through the female genital tract: Evidence from vaginal sonography of uterine peristalsis and hysterosalpingoscintigraphy. *Hum Reprod* 1996;11:627-32.
13. Kavraškaia IA, Nazarova LA. Changes in hemodynamic parameters and temperature regimen in the system mother-placenta-fetus as affected by various drugs. *Biull Eksp Biol Med* 1993;115:21-23. [In Russian]