

The effect of coenzyme Q10 on oxidative stress parameters and testicular tissue damage in rats following monosodium glutamate induced excitatory intoxication

Gholam Ali Heidari¹, Nematollah Razmi², Seyed Ebrahim Hosseini³

¹ PhD Candidate in Animal Physiology, Department of Biology, College of Sciences, Shiraz Branch, Islamic Azad University, Shiraz, Iran

² Associate Professor of Biochemistry, Department of Biology, College of Sciences, Shiraz Branch, Islamic Azad University, Shiraz, Iran

³ Associate Professor of Physiology, Department of Biology, College of Sciences, Shiraz Branch, Islamic Azad University, Shiraz, Iran

Abstract

Background: Monosodium glutamate (MSG) is known as a food flavor enhancer that can adversely affect the male reproductive system. The present study was investigated the protective effect of coenzyme Q10 (Co-Q10) against MSG-induced oxidative stress and histopathological changes in rat testicular tissue.

Materials and methods: In this experimental study, 40 adult male Wistar rats were randomly divided into 4 groups including control, MSG, MSG + Q10-10 and MSG + Q10-20. MSG gavage (3 gr / kg) and Co-Q10 injection were performed at doses of 10 and 20 mg / kg (intraperitoneally) for 4 weeks. The activity of catalase (CAT), superoxide dismutase (SOD) and glutathione peroxidase (GPx) was determined by ELISA and malondialdehyde (MDA) by thiobarbituric acid techniques in testicular tissue. Then, histological evaluation of testicular tissue was performed in the groups.

Results: Monosodium glutamate increased the level of lipid peroxidation along with a significant decrease in the activity of CAT, SOD and GPx enzymes in testicular tissue. Co-administration of Co-Q10 in MSG groups reduced lipid peroxidation, increased the activity of CAT, SOD and GPx enzymes. On the other hand, Co-Q10 significantly reduced MSG-induced histopathological changes in the testicular tissue of treated rats.

Conclusion: Co-Q10 supplementation can ameliorates MSG-induced testicular toxicity and reduce oxidative stress on testicular tissues.

Keywords: *Monosodium glutamate, Oxidative stress, Testis, Rat.*

Cited as: Heidari GA, Razmi N, Hosseini SH. The Effect of coenzyme Q10 on oxidative stress Parameters and testicular tissue damage in rats following monosodium glutamate induced excitatory intoxication. Medical Science Journal of Islamic Azad University, Tehran Medical Branch 2023; 33(1): 11-20.

Correspondence to: Nematollah Razmi

Tel: +98 071-36410041

E-mail: doctorrazmi@gmail.com

ORCID ID: 0000-0002-2219-0576

Received: 24 Apr 2022; **Accepted:** 31 Aug 2022

مجله علوم پزشکی دانشگاه آزاد اسلامی

دوره ۳۳، شماره ۱، بهار ۱۴۰۲، صفحات ۱۱ تا ۲۰

اثر کوانزیم Q10 بر شاخص‌های استرس اکسایشی و آسیب بافت بیضه در موش‌های صحرایی به دنبال مسمومیت تحریکی با مونوسدیم گلوتامات

غلامعلی حیدری^۱، نعمت‌الله رزمی^۲، سید ابراهیم حسینی^۳

^۱ دانشجوی دکتری زیست‌شناسی جانوری- فیزیولوژی، گروه زیست‌شناسی، دانشکده علوم، واحد شیراز، دانشگاه آزاد اسلامی، شیراز، ایران
^۲ دانشیار بیوشیمی، گروه زیست‌شناسی، دانشکده علوم، واحد شیراز، دانشگاه آزاد اسلامی، شیراز، ایران
^۳ دانشیار فیزیولوژی، گروه زیست‌شناسی، دانشکده علوم، واحد شیراز، دانشگاه آزاد اسلامی، شیراز، ایران

چکیده

سابقه و هدف: مونوسدیم گلوتامات (MSG) به عنوان یک بهبود دهنده طعم غذا شناخته شده است که می‌تواند اثرات منفی بر سیستم تولید مثل مردان بگذارد. مطالعه حاضر به منظور بررسی نقش محافظتی کوانزیم Q10 (Co-Q10) در برابر استرس اکسیداتیو ناشی از MSG و تغییرات هیستوپاتولوژیک در بافت بیضه موش صحرایی انجام شد.

روش بررسی: در این مطالعه تجربی، تعداد ۴۰ سر موش صحرایی نر بالغ نژاد ویستار به صورت تصادفی در ۴ گروه شامل کنترل، MSG، MSG+Q10-10 و MSG+Q10-20 قرار گرفتند. گاوژ (3 gr/kg) MSG و تزریق Co-Q10 در دو دوز ۱۰ و ۲۰ میلی‌گرم بر کیلوگرم (درون صفاقی) به مدت ۴ هفته صورت گرفت. فعالیت آنزیم کاتالاز (CAT)، سوپراکسید دیسموتاز (SOD) و گلوکاتینون پراکسیداز (GPx) به روش الایزا و سطح مالون دی‌آلدهید (MDA) به روش تیوباربیتریک اسید در بافت بیضه انجام شد. سپس ارزیابی هیستوپاتولوژیک بافت بیضه در گروه‌های مطالعه انجام شد.

یافته‌ها: مونوسدیم گلوتامات باعث افزایش سطح پراکسیداسیون لیپیدی به موازات کاهش قابل توجهی در فعالیت آنزیم‌های SOD، CAT و GPx در بافت بیضه شد. تجویز Co-Q10 در گروه‌های دریافت‌کننده MSG باعث کاهش پراکسیداسیون لیپیدی، افزایش فعالیت آنزیم‌های SOD، CAT، GPx و Co-Q10 به طور قابل توجهی تغییرات هیستوپاتولوژیک ناشی از MSG را در بافت بیضه موش‌های صحرایی تحت درمان کاهش داد.

نتیجه‌گیری: مکمل Co-Q10 می‌تواند سمیت بیضه‌ای ناشی از MSG را تا حد زیادی بهبود بخشد و استرس اکسیداتیو بر بافت‌های بیضه را کاهش دهد.

واژگان کلیدی: مونوسدیم گلوتامات، استرس اکسایشی، بیضه، موش صحرایی.

مقدمه

مونوسدیم گلوتامات (MSG)، یک پودر کریستالی سفید و نمک سدیم اسید گلوتامیک است که به عنوان یک اسید آمینه

غیر ضروری طبیعی شناخته می‌شود (۱). MSG، معمولاً به عنوان چاشنی غذا سبب تقویت طعم، عطر و اسیدیته غذا شده و به ویژه در غذاهای آفریقایی غربی و آسیایی به طور گسترده‌ای کاربرد دارد (۲). به طور کلی، MSG به عنوان یک افزودنی غذایی ایمن پذیرفته شده است. با این حال، در بسیاری از کشورها به ویژه کشورهای آسیایی محدودیتی در استفاده از آن وجود ندارد و این در حالی است که استفاده بیش از حد آن مسموم‌کننده است (۳). MSG، به عنوان یک

آدرس نویسنده مسئول: شیراز، دانشگاه آزاد اسلامی واحد شیراز، گروه زیست‌شناسی، دانشکده علوم

نعمت‌الله رزمی (email: doctorrazmi@gmail.com)

ORCID ID: 0000-0002-2219-0576

تاریخ دریافت مقاله: ۱۴۰۱/۲/۴

تاریخ پذیرش مقاله: ۱۴۰۱/۶/۹

افزودنی غذایی در غذاهای بسته‌بندی شده بدون اینکه نام آن بر روی برچسب درج شده باشد، دیده می‌شود. در مصارف تجاری با تخمیر نشاسته، شکر، نیشکر، چغندر یا ملاس تولید می‌شود و حاوی ۷۸ درصد گلوتامات، ۲۲ درصد سدیم و آب است. گلوتامات یکی از رایج‌ترین اسیدهای آمینه موجود در طبیعت است و جزء اصلی بسیاری از پروتئین‌ها و پپتیدهای بدن است. گلوتامات در بدن نیز تولید می‌شود و نقش اساسی در فرایندهای متابولیک دارد. (۴).

مصرف روزانه مقادیر بالای گلوتامیک اسید در غذا به شکل MSG رشد سلولی را مختل کرده و منجر به هایپرفاژی، چاقی و بسیاری از تغییرات جدی در اندام‌های مختلف بدن می‌شود. برخی از مطالعات انسانی و حیوانی نشان داده‌اند که MSG سبب ایجاد مسمومیت تحریکی می‌گردد (۵). مصرف MSG، علائمی مانند بی‌حسی، ضعف، گرگرفتگی، تعریق، سرگیجه و سردرد را باعث می‌شود و سبب ایجاد یا تشدید آسم، کهیر، درماتیت آتوپیک، آریتمی بطنی، نوروپاتی و ناراحتی شکمی نیز می‌گردد (۶). از طرفی، به نظر می‌رسد MSG با ایجاد الیگواسپرمی یا آرواسپرمی اثر سمیت قابل توجهی بر روی بیضه دارد و مورفولوژی غیرطبیعی اسپرم را در موش‌های صحرایی نر افزایش می‌دهد (۷). مسمومیت ناشی از MSG، با ایجاد خونریزی بیضه، دژنراسیون و تغییر جمعیت سلولی و مورفولوژی اسپرم سبب القاء ناباروری در مردان می‌شود (۸). همچنین، دیده شده است که MSG با افزایش استرس اکسیداتیو در بافت‌های تولید مثلی، سبب پراکسیداسیون غشاء فسفولیپیدی سلول‌ها و افزایش میزان غلظت مالون‌دی‌آلدئید (MDA) می‌گردد. از طرفی، سبب کاهش قابل توجهی در میزان فعالیت آنزیم‌های کاتالاز (CAT)، سوپراکسید دیسموتاز (SOD) و گلوکاتایون پراکسیداز (GPx) در موش‌های صحرایی نیز شده است (۹).

مطالعات مختلف نشان داده‌اند که آنتی‌اکسیدان‌های طبیعی با اتصال به رادیکال‌های آزاد، اثرات مخرب آنها را بر عملکرد سلولی کاهش می‌دهند و برای تقویت سیستم آنتی‌اکسیدانی در مواجهه با مسمومیت‌های تحریکی مفید هستند. کوآنزیم Q10 (Co-Q10) یا ۳۲۰ دی‌متوکسی-۵-اتیل-۶-مالتی‌پرنیل-۱۰۴ بنزو کوئینون معروف به ubiquinone، به عنوان یک آنتی‌اکسیدان درون سلولی قادر است سلول‌ها را در برابر رادیکال‌های آزاد محافظت کند (۱۰). سلول‌های انسانی این ترکیب را از اسید آمینه تیروزین تولید می‌کنند و به عنوان بخشی از سیستم آنتی‌اکسیدانی درون سلولی از فسفولیپیدها و پروتئین‌های غشایی در برابر رادیکال‌های آزاد

محافظت می‌کند (۱۱). علاوه بر این، منابع غذایی مختلف از جمله گوشت قرمز، تخم مرغ، ماست، سویا، ذرت، زیتون، بادام زمینی، روغن کنجد، اسفناج، کلم بروکلی، آووکادو، گریپ فروت و غیره حاوی Co-Q10 هستند. به عنوان جزئی از زنجیره انتقال الکترون، Co-Q10 نقش مهمی در تولید آدنوزین تری فسفات در میتوکندری ایفا می‌کند. در واقع، نقش اصلی این ترکیب، انتقال الکترون‌ها در زنجیره انتقال الکترون از کمپلکس‌های I و II به کمپلکس III در میتوکندری و تولید شیب الکتروشیمیایی است. خاصیت آنتی‌اکسیدانی Co-Q10 با کاهش سطوح درون سلولی ROS متافاز دو گزارش شده است (۱۲). مکمل Co-Q10 نه تنها می‌تواند آسیب اکسیداتیو DNA را کاهش دهد و روند ترمیم DNA را تسهیل کند، بلکه انرژی میتوکندریایی تخمک‌ها را نیز بهبود می‌بخشد (۱۳). همچنین، تجویز Co-Q10 می‌تواند محتوای ROS را کاهش دهد و سطح تستوسترون را پس از آسیب بیضه‌ای ناشی از استات سرب افزایش دهد (۱۴). به نظر می‌رسد Co-Q10 می‌تواند سبب کاهش آسیب بیضه‌ای ناشی از دیابت در موش‌های صحرایی نیز گردد. به طوری که کاهش میزان چروکیدگی لوله‌های سمینفر و جلوگیری از تخریب سلول‌های اسپرماتیک را باعث می‌شود. در واقع، Co-Q10 می‌تواند از گسترش عروق در فضای زیر کپسول و داخل کپسول بیضه بکاهد (۱۵). این کوانزیم که به صورت طبیعی در مایع سمینال یافت می‌شود، نقش کلیدی در عملکردهای مرتبط با تحرک و انتقال اسپرم ایفاء می‌کند و در مواردی که به عنوان مکمل درمانی به مدران نابارور تجویز شده است سبب بهبود تراکم، تحرک و مورفولوژی اسپرم شده است (۱۶).

از آنجایی که در چند سال اخیر واکنش‌های متفاوتی درباره سمیت ناشی از MSG بر ناباروری مردان در بین محققین و مردم دیده شده است، مطالعه حاضر به بررسی اثرات MSG بر بافت بیضه موش‌های صحرایی نر بالغ پرداخته است و اثر محافظتی Co-Q10 بر مهار اسپرم‌زایی ناشی از MSG را که احتمال دارد یکی از دلایل ناباروری در مردان باشد مورد ارزیابی قرار می‌دهد.

مواد و روشها

در مطالعه تجربی حاضر از ۴۰ سر موش صحرایی نر بالغ نژاد ویستار با محدوده وزنی 220 ± 10 گرم استفاده شد. حیوانات از مرکز پرورش حیوانات آزمایشگاهی دانشگاه علوم پزشکی شیراز

تهیه شدند و پس از انتقال به آزمایشگاه تخصصی زیست‌شناسی جانوری دانشگاه آزاد اسلامی شیراز جهت سازگاری با محیط جدید به مدت ۷ روز در شرایط استاندارد قرار گرفتند. در تمام مدت آزمایش، موش‌های صحرایی در قفس‌های پلی‌کربنات (محصول شرکت رازی راد، ایران) و در شرایط آزمایشگاهی استاندارد و قابل کنترل شامل دمای محیط 25 ± 1 درجه سانتی‌گراد، رطوبت نسبی 45 ± 5 درصد، چرخه $12/12$ نور و تاریکی (با شروع نور در ساعت ۷:۰۰) نگهداری شدند که در تمام مراحل انجام آزمایش این شرایط به صورت نسبی تنظیم شده بود. تنظیم دما به کمک دستگاه اسپلیت گرمایشی سرمایشی (LG, Korea) و تنظیم رطوبت محیط با استفاده از دستگاه رطوبت ساز (V-Med, Germany) صورت گرفت. دسترسی آزادانه و به میزان دلخواه حیوان به غذای استاندارد موش آزمایشگاهی (محصول شرکت خوراک دام و طیور فارس، ایران) و آب وجود داشت. رعایت اصول اخلاقی طبق قوانین بین‌المللی و ضوابط کمیته اخلاق حیوانات آزمایشگاهی دانشگاه آزاد اسلامی شیراز (کد اخلاق: IR.IAU.SHIRAZ.REC.1400.029) صورت گرفت.

در این مطالعه موش‌های صحرایی به صورت تصادفی به ۴ گروه ۱۰ تایی شامل گروه کنترل، MSG، MSG+Q10-10 و MSG+Q10-20 تقسیم شدند. در گروه کنترل هیچ نوع تیماری صورت نگرفت. حیوانات گروه MSG، مونوسدیم گلوتمات (Sigma, Germany) را با دوز ۳ گرم بر کیلوگرم وزن بدن به مدت ۴ هفته به صورت دهانی دریافت کردند و همچنین، حلال (Sigma, Germany) Co-Q10 یعنی روغن کنجد به صورت درون صفاقی به آنها تزریق شد (۱۷). تجویز دهانی مونوسدیم گلوتمات با استفاده از سرنگ مجهز به نیدل گاوآژ بین ساعت ۸ تا ۱۰ هر روز انجام شد. حجم نهایی گاوآژ با در نظر گرفتن غلظت مونوسدیم گلوتمات و وزن حیوان، کمتر از ۱ میلی‌لیتر در نظر گرفته شد. گروه‌های دریافت کننده Co-Q10 (MSG+Q10-10) و MSG+Q10-20 علاوه بر تجویز دهانی MSG، روزانه به ترتیب دوز ۱۰ و ۲۰ میلی‌گرم بر کیلوگرم وزن بدن حیوان Co-Q10 را یک ساعت بعد از تجویز MSG و به مدت ۴ هفته به صورت صفاقی دریافت کردند (۱۸).

آزمون‌های بیوشیمیایی

پس از اتمام دوره تیمار و در پایان هفته چهارم، حیوانات هر گروه با دوز کشنده کلروفورم قربانی شدند. بیضه سمت چپ هر حیوان در هر گروه برداشته شد و جهت تمیز شدن از خون، با آب مقطر شسته داده شد. در ادامه، چربی متصل به بافت بیضه خارج شد و بافت بیضه در بافر فسفات سدیم ۵۰ میلی‌مولار سرد ($\text{pH} = 4.7$) که حاوی ۰/۱ میلی‌مولار اتیلن دی‌آمین تترااستیک اسید

(EDTA) بود، همونیزه شد. مدت زمان ۱۵ دقیقه به کمک دستگاه همونیزایزر (MTOPS, Korea) و با دور ۵۰۰۰ در دقیقه همونیزاسیون انجام شد. مایع رویی با استفاده از سانتریفیوژ یخچال‌دار (Domel, Slovenia) در ۵۰۰۰ دور در دقیقه به مدت ۲۰ دقیقه و در دمای ۴ درجه سانتی‌گراد جدا شد و از آن برای تجزیه و تحلیل تمام پارامترهای بیوشیمیایی استفاده شد (۱۹). از محلول ۰/۵ میلی‌مولار فنیل متیل سولفونیل فلوراید (Sigma-Aldrich, Germany) به‌عنوان مهارکننده پروتئازها در هنگام سانتریفیوژ استفاده شد.

برای اندازه‌گیری مقادیر بافتی آنزیم کاتالاز (CAT)، سوپر اکسید دیسموتاز (SOD) و گلوکاتایون پراکسیداز (GPx) از روش ELISA و کیت شرکت زل بایو (ZellBio, Germany) استفاده شد. همچنین، میزان بافتی مالون‌دی‌آلدهید (MDA) بر پایه واکنش با تیوباربیتوریک اسید (Merck, Germany)، سنجش جذب با روش طیف‌سنجی و مقایسه جذب با منحنی استاندارد بررسی شد. اندازه‌گیری مالون‌دی‌آلدهید با حل کردن ۵۰۰ میکرولیتر از محلول همونیزه شده در ۳ میلی‌لیتر اسید فسفریک ۱٪ آغاز شد. سپس مقدار ۱ میلی‌لیتر محلول تیوباربیتوریک اسید ۰/۶۷ درصد به لوله آزمایش اضافه و پس از آن مقدار ۲ میلی‌لیتر بوتانول نرمال اضافه و به مدت ۱ الی ۲ دقیقه مخلوط گردید. با اندازه‌گیری جذب نوری در طول موج ۵۳۵ نانومتر، غلظت مالون‌دی‌آلدهید سرمی تعیین شد (۲۰). مقدار اولیه بافت و رقیق‌سازی عصاره بافتی با توجه به پروتکل کیت‌های الیزا در همه نمونه‌ها یکسان در نظر گرفته شد.

هیستوپاتولوژی

برای بررسی هیستوپاتولوژیک، بیضه سمت راست هر حیوان در هر گروه تشریح و در محلول فرمالین بافری خنثی به مدت ۷۲ ساعت تثبیت شد. سپس، نمونه‌ها با استفاده از سری درجات اتانول پردازش و در بلوک‌های پارافین جاسازی شدند. از مقاطع پارافینی برش‌هایی به ضخامت ۵ میکرون توسط میکروتوم روتاری تهیه شد و برای ارزیابی بافت شناسی با هماتوکسیلین-اوتوزین (H&E) رنگ آمیزی شدند (۲۱).

به طور خلاصه، پس از پارافین‌زدایی از اسلایدهای تهیه شده، فرایند آبدی با درجات نزولی الکی انجام شد. سپس، اسلایدها به کمک آب مقطر شستشو داده شد. اسلایدها به مدت ۱۵ دقیقه در محلول هماتوکسیلین و سپس برای چند ثانیه در اتوزین قرار گرفتند. آنگاه، اسلایدها مجدداً با درجات صعودی الکل آبیگری و سپس، فرایند شفاف‌سازی با گزیلول و چسباندن لامل، تصویربرداری با میکروسکوپ نوری (Olympus-BH2, Japan) با عدسی شیئی ۴۰ (بزرگنمایی مجموع ۴۰۰ برابر) صورت گرفت.

تحلیل آماری

داده‌های جمع‌آوری شده به صورت میانگین \pm خطای معیار میانگین (SEM) گزارش شد و سپس با استفاده از برنامه آماری (SPSS و ویرایش ۲۰) تحلیل شد. همچنین، به منظور تعیین وجود اختلاف معنادار بین گروه‌های مورد نظر، از آزمون آنالیز واریانس یک طرفه استفاده شد و از نظر آماری مقادیر $p < 0.05$ معنی‌دار در نظر گرفته شد و اگر تفاوت معنی‌داری بین میانگین‌ها یافت شد، از آزمون تعقیبی توکی به کار گرفته شد.

یافته‌ها

ارزیابی میزان بافتی کاتالاز، سوپراکسید دیسموتاز، گلوکوتایون پراکسیداز و مالون‌دی‌آلدهید

نتایج مطالعه بیوشیمیایی در جدول ۱ نشان داد که میزان بافتی آنزیم CAT در گروه‌های MSG، MSG+Q10-10، MSG+Q10-20 و ($p < 0.001$) نسبت به گروه کنترل کاهش معنی‌داری داشت. هرچند، در مقایسه با گروه MSG، گروه MSG+Q10-20 ($p < 0.001$) افزایش معنی‌داری نشان داد. همچنین، در گروه MSG+Q10-20 افزایش معنی‌داری نسبت به گروه MSG+Q10-10 دیده شد ($p < 0.001$).

فعالیت آنزیم آنتی‌اکسیدانی SOD در گروه‌های MSG و MSG+Q10-10 کاهش قابل توجهی نسبت به گروه کنترل داشت ($p < 0.001$). این در حالی است که فعالیت این آنزیم در گروه‌های دریافت‌کننده Co-Q10 (MSG+Q10-10 و MSG+Q10-20) نسبت به گروه MSG افزایش معنی‌داری نشان داد (به ترتیب: $p < 0.05$ و $p < 0.001$). همچنین، اختلاف معنی‌داری بین دو گروه دریافت‌کننده Co-Q10 دیده شد ($p < 0.001$).

سطح فعالیت آنزیم آنتی‌اکسیدانی درون زاد GPx در هر سه گروه تیمار نسبت به گروه کنترل کاهش معنی‌داری داشت ($p < 0.001$). با این حال، نسبت به گروه MSG افزایش معنی‌داری در فعالیت این آنزیم در گروه‌های MSG+Q10-10 و MSG+Q10-20 دیده شد ($p < 0.001$). بین گروه‌های MSG+Q10-10 و MSG+Q10-20 نیز اختلاف معنی‌دار بود و افزایش قابل توجهی در فعالیت آنزیم GPx در گروه MSG+Q10-20 نسبت به گروه MSG+Q10-10 دیده شد ($p < 0.001$).

نتایج حاصل از سنجش میزان مالون‌دی‌آلدهید در بافت بیضه، نشان از افزایش معنادار این فاکتور در گروه‌های MSG ($p < 0.001$) و MSG+Q10-10 ($p < 0.001$) نسبت به گروه کنترل داشت. همچنین، در مقایسه با گروه MSG، در هر دو گروه MSG+Q10-10 و MSG+Q10-20 افزایش معنادار دیده شد (به ترتیب: $p < 0.001$ و $p < 0.001$). اختلاف بین دو گروه MSG+Q10-10 و MSG+Q10-20 نیز از نظر آماری معنی‌دار بود ($p < 0.05$).

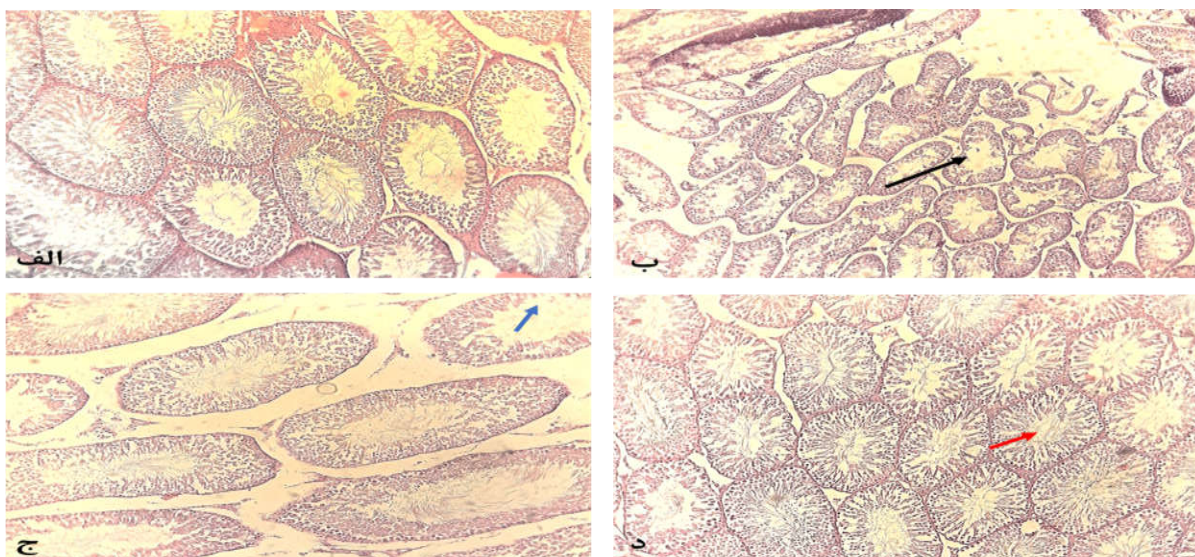
هیستوپاتولوژی

میکروگراف‌های به دست آمده از رنگ‌آمیزی H&E، مورفولوژی طبیعی بافت بیضه و اپیتلیوم لوله‌های سمینیفرا را با اسپرم‌زایی پویا در گروه کنترل سالم، یعنی موش‌های صحرایی که تحت تیمار با MSG و Co-Q10 قرار نداشتند، نشان داد (شکل ۱. الف). با این حال، در برش‌های بدست آمده از بافت بیضه موش‌های صحرایی که به مدت ۴ هفته تحت تیمار با MSG قرار داشتند و حلال Co-Q10 را دریافت نمودند، آسیب شدید در لوله‌های اسپرم‌ساز، به هم ریختگی غشایی و ساختار غیرطبیعی توپول‌های سمینیفرا بی‌نظمی شدید در سلول‌های زایا دیده شد (شکل ۱. ب).

جدول ۱. مقایسه میانگین \pm انحراف معیار مقادیر بافتی کاتالاز (CAT)، سوپراکسید دیسموتاز (SOD)، گلوکوتایون پراکسیداز (GPx) و مالون دی‌آلدهید (MDA) در گروه‌های مطالعه

گروه‌های مطالعه / پارامتر	CAT (U/ml)	SOD (Pg/ml)	GPx (Pg/ml)	MDA (ng/ml)
کنترل	۱۲/۴۶ \pm ۱/۲۲	۵۹/۲۹ \pm ۹/۶۷	۹۴/۱۲ \pm ۱۵/۳۴	۸۰/۱۲ \pm ۱۷/۹۴
MSG	۶/۰۳ \pm ۰/۶۵***	۳۸/۴۰ \pm ۶/۸۳***	۳۱/۴۲ \pm ۸/۴۳***	۱۵۲/۲۷ \pm ۲۵/۳۸***
MSG+Q10-10	۷/۵۲ \pm ۰/۸۴***	۴۱/۵۵ \pm ۸/۱۶***+	۴۲/۳۵ \pm ۷/۵۳***++	۱۰۹/۵۴ \pm ۲۴/۶۲***++
MSG+Q10-20	۱۱/۲۶ \pm ۰/۹۵***#	۵۲/۶۱ \pm ۷/۳۳***##	۶۵/۴۹ \pm ۱۰/۲۷***++##	۸۶/۸۱ \pm ۱۶/۹۴***#

در مقایسه با گروه کنترل، گروه‌های مطالعه اختلاف معنی‌داری در بیان CAT، SOD، GPx و MDA دیده شد ($p < 0.001$ و $p < 0.01$). در مقایسه با گروه MSG، اختلاف معنی‌داری در بیان SOD، GPx و MDA دیده شد ($p < 0.01$ و $p < 0.05$). همچنین، در مقایسه با گروه MSG، اختلاف معنی‌داری در گروه MSG+Q10-20 در بیان همه پارامترها دیده شد ($p < 0.001$ ، $p < 0.01$ و $p < 0.05$). از طرفی، گروه MSG+Q10-20 تفاوت معنی‌داری با گروه MSG+Q10-10 در همه پارامترها نشان داد ($p < 0.01$ و $p < 0.05$).



شکل ۱. فتومیکروگراف بافت بیضه رنگ آمیزی شده با H&E در گروه‌های مطالعه. (الف) گروه کنترل سالم که در آن ساختار طبیعی لوله اسپرم ساز و اسپرماتوژنز دست نخورده مشهود است. (ب) گروه MSG که در آن آسیب بیضه، از جمله تخریب غشاء آشکار است (پیکان سیاه). (ج) گروه MSG+Q10-10 که در آن بهبود نسبت به گروه MSG مشاهده می‌شود. با این حال، ادم، کاهش تعداد اسپرم و کاهش تعداد سلولهای اسپرماتوژنیک (پیکان آبی) دیده شد. (د) گروه MSG+Q10-20 که در آن، ساختار توبولی طبیعی و اسپرماتوژنز مشاهده می‌شود. با این حال تعداد اسپرم متوسطی دیده می‌شود (پیکان قرمز). بزرگنمایی: $100 \times$

نسبت به گروه درمان نشده داشت و هم راستا با این وقایع، آسیب بافتی بیضه بهبود قابل توجهی داشت. MSG سبب تولید گونه‌های اکسیژن فعال (ROS) می‌شود. از این رو، فعالیت آنزیم‌های آنتی‌اکسیدانی می‌توانند نقش مهمی در کاهش سمیت ناشی از MSG ایفا کنند (۲۲). MDA، متابولیت حاصل از تجزیه نهایی در پراکسیداسیون لیپیدی است و به عنوان محصول واکنش سیکلواکسیژناز در متابولیسم پروستاگلاندین نیز تشکیل می‌شود. در مطالعه حاضر استرس اکسایشی ناشی از MSG در موش‌های صحرایی سطح بالایی از MDA در بافت بیضه تولید نمود. MDA را می‌توان به عنوان شاخصی برای تعیین درجه آسیب بافتی بیضه در نظر گرفت. افزایش پراکسیداسیون لیپیدی منجر به تولید رادیکال‌های آزاد مانند هیدروکسیل، سوپراکسید و هیدروپروکسیل که مسئول کاهش فعالیت آنزیم‌های آنتی‌اکسیدانی دروزن زاد (SOD، CAT و GPx) و لقاء آپوپتوز در سلول‌های بیضه هستند، می‌گردد (۲۳). حساسیت بالای اسپرم به استرس اکسایشی که در نتیجه فراوانی اسیدهای چرب غیراشباع در غشای پلاسمایی اسپرم و غلظت بسیار کم آنتی‌اکسیدان‌های سیتوپلاسمی رخ می‌دهد، آسیب به سلول‌های اسپرماتیک را به دنبال مسمومیت با MSG در پی دارد (۲۴).

کاهش تعداد اسپرم در لومن سمینفر به وضوح در این گروه نسبت به گروه کنترل قابل مشاهده بود. این در حالی است که تجویز Co-Q10 ساختار بیضه را به طور قابل توجهی در مقایسه با گروه درمان نشده (MSG) بهبود بخشید. به گونه‌ای که در گروه MSG+Q10-10 تا حدودی ساختار توبولی منظم شده است ولی ادم و کاهش تعداد اسپرم هنوز مشاهده می‌شود (شکل ۱.ج). بهترین نتیجه در گروه MSG+Q10-20 دیده شد که دوز حداکثر Co-Q10 را مصرف کرده‌اند. در برش‌های بافتی از این گروه ساختار بیضه و اپیتلیوم توبولی طبیعی است و تعداد اسپرم‌ها افزایش قابل توجهی نسبت به گروه MSG را از خود نشان داد (شکل ۱.د).

بحث

در مطالعه حاضر به همراه کاهش فعالیت آنزیم‌های آنتی‌اکسیدانی و آسیب بافتی بیضه در گروه‌های دریافت کننده MSG، سطح فعالیت آنزیم‌های SOD، CAT و GPx در گروه‌های دریافت کننده Co-Q10 به طور قابل توجهی افزایش و شاخص پراکسیداسیون لیپیدی MDA کاهش معنی‌داری

توبول‌های سمینفر شد. این اثرات احتمالاً ناشی از اثرات اکسیداتیو MSG بر غشاء سلول‌های سرتولی و لیدینگ در بیضه است (۳۰). آسیب اکسایشی در درجه اول از طریق تولید ROS ها مانند آنیون سوپراکسید و پراکسیدها رخ می‌دهد و می‌تواند به لیپیدها، پروتئین‌ها و DNA سلول آسیب برساند. بنابراین، ممکن است سبب از بین رفتن فعالیت آنزیمی و یکپارچگی ساختاری آنزیم‌ها و فعال شدن فرآیندهای التهابی شود (۳۱). سمیت ناشی از MSG منجر به تغییراتی در یکپارچگی ساختار غشای داخلی میتوکندری می‌شود که کاهش سطح GSH میتوکندری و افزایش تشکیل پراکسید هیدروژن توسط زنجیره انتقال الکترون میتوکندری را به دنبال دارد. در واقع، استرس اکسایشی نقش مهمی در تشکیل اسپرم معیوب، کاهش تعداد اسپرم و ناباروری مردان دارد (۳۲). از طرفی، توقف بلوغ اسپرم که با کاهش تعداد لایه‌های اسپرماتوژنیک و تعداد اندک اسپرم همراه است و در گروه تحت درمان با MSG دیده می‌شود، احتمالاً با مهار تولید تستوسترون مرتبط است. تحقیقات قبلی نشان داده‌اند که MSG از طریق مهار تولید تستوسترون باعث مهار اسپرماتوژن می‌گردد (۳۳).

کوآنزیم Q10 به عنوان ترکیب از بین برنده رادیکال‌های آزاد، استرس اکسیداتیو را کاهش داده، دارای اثرات ضد آپوپتوزی و تثبیت کننده منافذ میتوکندری است و اضافه بار کلسیم و سمیت تحریکی را کاهش می‌دهد (۳۴). تحقیقات نشان داده است، Co-Q10 سلول‌های زایای بیضه را در برابر اثرات نامطلوب هیپرترمی اسکروال از طریق خواص آنتی اکسیدانی و ضد آپوپتوزی خود محافظت می‌کند. در واقع، به نظر می‌رسد Co-Q10 با مهار دیپلاریزاسیون میتوکندری از آپوپتوز جلوگیری می‌کند (۳۵). در تایید نتایج مطالعه حاضر، Güleş و همکاران نشان دادند که درمان با Co-Q10 به میزان ۱۰ میلی‌گرم بر کیلوگرم وزن بدن در روز تعداد سلول‌های TUNEL مثبت و سطوح MDA بیضه را در موش‌هایی که در آن‌ها سمیت بیضه‌ای توسط بیسفنول-A ایجاد شده بود، کاهش می‌دهد (۳۶). در مطالعه دیگری نیز دیده شده است که درمان روزانه با Co-Q10 (۱۰ میلی‌گرم بر کیلوگرم، تزریق IP) به مدت ۱ هفته می‌تواند بیان ژن Bax و کاسپاز ۳ را کاهش دهد، در حالی که بیان Bcl-2 را در بافت کلیه موش‌هایی که با استات سرب دچار مسمومیت شده‌اند، افزایش داد (۳۷).

نقش بیوانژژیک و آنتی اکسیدانی Co-Q10 احتمال مداخله آن را در بیوشیمی اسپرم و ناباروری مردان نشان می‌دهد. از

به موازات یافته‌های پژوهش حاضر، محققین دیگری نشان داده‌اند که افزایش پراکسیداسیون لیپیدی سبب آسیب اکسایشی به DNA اسپرم، تغییر در عملکرد غشاء، اختلال در تحرک و کاهش قابل توجه رشد اسپرم می‌شود. سمیت ناشی از MSG پارامترهای فیزیولوژیکی و بیوشیمیایی اسپرم را احتمالاً از طریق افزایش تولید رادیکال‌های آزاد در اندام تولید مثلی موش صحرایی نر بالغ دستخوش تغییر می‌کند (۲۵).

یکی از سیستم‌های دفاعی در مواجهه با رادیکال‌های آزاد، فعالیت آنزیم‌های آنتی اکسیدانی مانند GPx، SOD و CAT در سطح بافت است. بررسی حاضر نشان داد که MSG باعث کاهش قابل توجهی در فعالیت آنزیم‌های SOD، CAT و GPx در بافت بیضه می‌شود. در مطالعه دیگری نیز کاهش فعالیت آنزیم‌های SOD و GPx پس از تجویز MSG دیده شد که متعاقب استفاده از کوئرستین بهبود قابل ملاحظه‌ای یافته بود (۲۶). بیضه، اپیدیدیم، اسپرم و پلاسمای مایع سمینال سطح بالایی از فعالیت آنزیم‌های آنتی اکسیدانی را نشان می‌دهد. در حالی که SOD تبدیل رادیکال‌های سوپراکسید به پراکسید هیدروژن را کاتالیز می‌کند، CAT پراکسید هیدروژن را به آب تبدیل می‌کند. بنابراین، سیستم SOD-CAT اولین سیستم دفاعی در برابر استرس اکسایشی را فراهم می‌کند و این آنزیم‌ها با هم برای از بین بردن گونه‌های فعال اکسیژن کار می‌کنند (۲۷).

گلوکاتیون پراکسیدازها که دسته‌ای از سلنوآنزیم‌های آنتی اکسیدانی هستند، در سیتوزول دیده می‌شوند. عملکرد اصلی این آنزیم‌ها که از گلوکاتیون (GSH) به عنوان سوبسترا استفاده می‌کنند، کاهش پراکسید هیدروژن محلول و آلکیل پراکسیدازها است. GPx، پراکسید هیدروژن را در حضور گلوکاتیون اکسید شده به آب تبدیل می‌کند (۲۸). در این مطالعه کاهش قدرت پاکسازی رادیکال‌های آزاد توسط آنزیم‌های SOD، CAT و GPx در گروه تحت درمان با MSG ممکن است به دلیل مصرف این آنزیم‌ها به هنگام تجزیه رادیکال‌های آزاد، سطح بالای H_2O_2 یا مهار این آنزیم‌ها توسط این رادیکال‌ها باشد. تولید رادیکال‌های آزاد در فرایند سمیت تحریکی نیز دخالت دارد. رادیکال‌های آزاد تولید شده توسط میتوکندری متعاقب جریان‌ات کلسیمی سبب تحریک گیرنده گلوکاتاماتی در بافت‌های مختلف از جمله بافت بیضه می‌شوند (۲۹).

MSG، عملکرد تولید مثلی را در مردان مختل می‌کند. در مطالعه حاضر MSG باعث تغییرات هیستوپاتولوژیک متعددی مانند کاهش اسپرماتوژن، ادم و کاهش تعداد اسپرم‌ها در لومن

مابع سمینال و مورفولوژی بافت بیضه متعاقب تیمار با Co-Q10 در CKD بهبود نشان داده است (۴۲). هر چند، در مطالعه حاضر کیفیت و قدرت باروری اسپرم مورد بررسی قرار نگرفته است، مطالعات آینده می‌تواند تکمیل کننده مطالعه حاضر باشد.

مطالعه حاضر نشان داد که مسمومیت تحریکی با MSG سبب آسیب به بافت بیضه، کاهش تعداد اسپرم و آسیب شدید به غشاء اپیتلیال توبول‌های سمینیفیر به همراه کاهش فعالیت آنزیم‌های آنتی‌اکسیدانی درون‌زاد (GPx, SOD, CAT) و افزایش سطح پراکسیداسیون لیپیدی می‌گردد و تجویز Co-Q10 به عنوان یک آنتی‌اکسیدان قدرتمند به میزان قابل توجهی جلوی این آسیب را در بافت بیضه می‌گیرد و سبب تقویت سیستم دفاع آنتی‌اکسیدانی در این بافت می‌گردد. لذا مصرف مکمل‌های حاوی Co-Q10 می‌تواند سلامت باروری را در مردان که با مخاطرات متعددی از جمله مصرف غذاهای فرآوری شده حاوی MSG همراه است تا حدود زیادی تضمین نماید.

تشکر و قدردانی

از زحمات حوزه محترم پژوهش دانشگاه آزاد اسلامی شیراز جهت فراهم آوردن شرایط و امکانات تحقیق حاضر قدردانی می‌شود.

آنجایی که میزان Co-Q10 را می‌توان در مابع سمینال قابل سنجش است، احتمالاً افزایش غلظت Co-Q10 با افزایش تعداد و تحرک اسپرم مرتبط است (۱۶). Gvozđjáčková و همکاران تاثیر Co-Q10 و α -توکوفرول را بر استرس اکسیداتیو در مردان نابارور مورد بررسی قرار دادند. نتایج نشان داد که پس از شش ماه درمان توسط مکمل Co-Q10 و α -توکوفرول سبب بهبود تراکم اسپرم می‌گردد. نتیجه این مطالعه اثر مثبت روی باروری مردان بود که منجر به ۴۵٪ حاملگی زنان آنها شد (۳۸). با ارزیابی شاخص تراکم کروماتین، تجویز Co-Q10 متعاقب تیمار بوسولفان می‌تواند سبب کاهش آسیب DNA اسپرم در موش صحرایی گردد (۳۹). Fouad و همکاران نشان دادند که Co-Q10 می‌تواند استرس اکسیداتیو در بیضه را با مهار پراکسیداسیون لیپیدی و افزایش فعالیت آنزیم‌های آنتی‌اکسیدانی سرکوب کند و عملکرد سلول‌های لیدیک را حفظ کند که از ترشح تستوسترون محافظت می‌کند (۴۰). شکاری و همکاران نشان دادند که مصرف ۳۰ روزه Co-Q10 سبب ترمیم بافت بیضه، بهبود شاخص‌های هیستومورفومتریک و بهبود اسپرماتوزن در موش‌های صحرایی متعاقب ارکیدوپکسی (اصلاح کریپتورکیدیسم) می‌گردد (۴۱). Tsao و همکاران دریافتند که Co-Q10 اختلال بیضه‌ای ناشی از بیماری مزمن کلیوی (CKD) را از طریق تقویت عملکرد و مورفولوژی اسپرم و افزایش سطح تستوسترون بهبود می‌بخشد (۴۲). هرچند، در مطالعه آنها تنها یک دوز ۱۰ میلی‌گرمی برای مدت ۸ هفته به کار گرفته شد. وزن اپی‌دیدیم، کیفیت

REFERENCES

1. Vorhees CV. A Test of Dietary Monosodium Glutamate Developmental Neurotoxicity in Rats: A Reappraisal. *Ann Nutr Metab* 2018;73:S36-42.
2. Chakraborty SP. Patho-physiological and toxicological aspects of monosodium glutamate. *Toxicol Mech Methods* 2019;29:389-96.
3. Hajjhasani MM, Soheili V, Zirak MR, Sahebkar A, Shakeri A. Natural products as safeguards against monosodium glutamate-induced toxicity. *Iran J Basic Med Sci* 2020;23:416-30.
4. Walker R, Lupien JR. The safety evaluation of monosodium glutamate. *J Nutr* 2000;130:1049S-52.
5. Gad FA, Farouk SM, Emam MA. Antiapoptotic and antioxidant capacity of phytochemicals from Roselle (*Hibiscus sabdariffa*) and their potential effects on monosodium glutamate-induced testicular damage in rat. *Environ Sci Pollut Res Int* 2021;28:2379-90.
6. Obayashi Y, Nagamura Y. Does monosodium glutamate really cause headache? A systematic review of human studies. *J Headache Pain* 2016;17:54.
7. Kianifard D, Shoar SMM, Karkan MF, Aly A. Effects of monosodium glutamate on testicular structural and functional alterations induced by quinine therapy in rat: An experimental study. *Int J Reprod Biomed* 2021;19:167-80.
8. Wang CX, Zhang Y, Li QF, Sun HL, Chong HL, Jiang JX, Li QC. The Reproductive Toxicity of Monosodium Glutamate by Damaging GnRH Neurons Cannot Be Relieved Spontaneously Over Time. *Drug Des Devel Ther* 2021;15:3499-3508.
9. Kayode OT, Rotimi DE, Kayode AAA, Olaolu TD, Adeyemi OS. Monosodium Glutamate (MSG)-Induced Male Reproductive Dysfunction: A Mini Review. *Toxics* 2020;8:7.

10. Arenas-Jal M, Suñé-Negre JM, García-Montoya E. Coenzyme Q10 supplementation: Efficacy, safety, and formulation challenges. *Compr Rev Food Sci Food Saf* 2020;19:574-94.
11. Liu HT, Huang YC, Cheng SB, Huang YT, Lin PT. Effects of coenzyme Q10 supplementation on antioxidant capacity and inflammation in hepatocellular carcinoma patients after surgery: a randomized, placebo-controlled trial. *Nutr J* 2016;15:85.
12. Delkhosh A, Delashoub M, Tehrani AA, Bahrami AM, Niazi V, Shoorei H, et al. Upregulation of FSHR and PCNA by administration of coenzyme Q10 on cyclophosphamide-induced premature ovarian failure in a mouse model. *J Biochem Mol Toxicol* 2019;33:e22398.
13. Ben-Meir A, Burstein E, Borrego-Alvarez A, Chong J, Wong E, Yavorska T, et al. Coenzyme Q10 restores oocyte mitochondrial function and fertility during reproductive aging. *Aging Cell* 2015;14:887-95.
14. El-Khadragy M, Al-Megrin WA, AlSadhan NA, Metwally DM, El-Hennamy RE, Salem FEH, et al. Impact of Coenzyme Q10 Administration on Lead Acetate-Induced Testicular Damage in Rats. *Oxid Med Cell Longev* 2020;2020:4981386.
15. Palmeira CM, Santos DL, Seiça R, Moreno AJ, Santos MS. Enhanced mitochondrial testicular antioxidant capacity in Goto-Kakizaki diabetic rats: role of coenzyme Q. *Am J Physiol Cell Physiol* 2001;281:C1023-8.
16. Mancini A, Balercia G. Coenzyme Q(10) in male infertility: physiopathology and therapy. *Biofactors* 2011;37:374-80.
17. Rahimi Anbarkeh F, Baradaran R, Ghandy N, Jalali M, Reza Nikraves M, Soukhtanloo M. Effects of monosodium glutamate on apoptosis of germ cells in testicular tissue of adult rat: An experimental study. *Int J Reprod Biomed* 2019;17:261-70.
18. Abutalebi Ardakani Z, Edalatmanesh M A. The effect of coenzyme-Q10 on neuroinflammation and hippocampal cell damage in a model of monosodium glutamate induced excitotoxicity. *Jahrom Med J* 2021; 19:45-54.
19. Hamza RZ, Al-Harbi MS. Monosodium glutamate induced testicular toxicity and the possible ameliorative role of vitamin E or selenium in male rats. *Toxicol Rep* 2014;1:1037-1045.
20. Abdollahi H, Edalatmanesh M A, Hosseini S E, Forouzanfar M. The influence of Hesperidin on memory, learning and oxidative stress parameters in rat model of uteroplacental insufficiency. *Feyz* 2021; 25:704-713. [In Persian]
21. Hamza RZ, Al-Salmi FA, Laban H, El-Shenawy NS. Ameliorative Role of Green Tea and Zinc Oxide Nanoparticles Complex Against Monosodium Glutamate-Induced Testicular Toxicity in Male Rats. *Curr Pharm Biotechnol* 2020;21:488-501.
22. Banerjee A, Mukherjee S, Maji BK. Worldwide flavor enhancer monosodium glutamate combined with high lipid diet provokes metabolic alterations and systemic anomalies: An overview. *Toxicol Rep* 2021;8:938-961.
23. Yang WS, Stockwell BR. Ferroptosis: Death by Lipid Peroxidation. *Trends Cell Biol* 2016;26:165-76.
24. Valipour J, Nashtaei MS, Khosravizadeh Z, Mahdavinezhad F, Nekoonam S, Esfandyari S, Amidi F. Effect of sulforaphane on apoptosis, reactive oxygen species and lipids peroxidation of human sperm during cryopreservation. *Cryobiology* 2021;99:122-30.
25. Iamsaard S, Sukhorum W, Samrid R, Yimdee J, Kanla P, Chaisiwamongkol K, et al. The sensitivity of male rat reproductive organs to monosodium glutamate. *Acta Med Acad* 2014;43:3-9.
26. Seiva FR, Chuffa LG, Braga CP, Amorim JP, Fernandes AA. Quercetin ameliorates glucose and lipid metabolism and improves antioxidant status in postnatally monosodium glutamate-induced metabolic alterations. *Food Chem Toxicol* 2012;50:3556-61.
27. Minamiyama Y, Takemura S, Ichikawa H. Food additive-induced oxidative stress in rat male reproductive organs and hippocampus. *Arch Biochem Biophys* 2021;701:108810.
28. Brigelius-Flohé R, Flohé L. Regulatory Phenomena in the Glutathione Peroxidase Superfamily. *Antioxid Redox Signal* 2020;33:498-516.
29. Wang B, Huang M, Shang D, Yan X, Zhao B, Zhang X. Mitochondrial Behavior in Axon Degeneration and Regeneration. *Front Aging Neurosci* 2021; 13:650038.
30. Kayode OT, Rotimi DE, Kayode AAA, Olaolu TD, Adeyemi OS. Monosodium Glutamate (MSG)-Induced Male Reproductive Dysfunction: A Mini Review. *Toxics* 2020;8:7.
31. Jakubczyk K, Dec K, Kałduńska J, Kawczuga D, Kochman J, Janda K. Reactive oxygen species - sources, functions, oxidative damage. *Pol Merkur Lekarski* 2020;48:124-127.

32. Jubaidi FF, Mathialagan RD, Noor MM, Taib IS, Budin SB. Monosodium glutamate daily oral supplementation: study of its effects on male reproductive system on rat model. *Syst Biol Reprod Med* 2019;65:194-204.
33. Hamza RZ, Al-Baqami NM. Testicular protective effects of ellagic acid on monosodium glutamate-induced testicular structural alterations in male rats. *Ultrastruct Pathol* 2019;43:170-183.
34. El Agamy DF, Naguib YM. CoQ10 ameliorates monosodium glutamate-induced alteration in detrusor activity and responsiveness in rats via anti-inflammatory, anti-oxidant and channel inhibiting mechanisms. *BMC Urol* 2019;19:103.
35. Delkhosh A, Shoorei H, Niazi V, Delashoub M, Gharamaleki MN, Ahani-Nahayati M, et al. Coenzyme Q10 ameliorates inflammation, oxidative stress, and testicular histopathology in rats exposed to heat stress. *Hum Exp Toxicol* 2021;40:3-15.
36. Güleş Ö, Kum Ş, Yıldız M, Boyacıoğlu M, Ahmad E, Naseer Z, Eren Ü. Protective effect of coenzyme Q10 against bisphenol-A-induced toxicity in the rat testes. *Toxicol Ind Health*. 2019;35:466-81.
37. Al-Megrin WA, Soliman D, Kassab RB, Metwally DM, Ahmed E Abdel Moneim, El-Khadragy MF. Coenzyme Q10 Activates the Antioxidant Machinery and Inhibits the Inflammatory and Apoptotic Cascades Against Lead Acetate-Induced Renal Injury in Rats. *Front Physiol* 2020;11:64.
38. Gvozdjaková A, Kucharská J, Dubravický J, Mojto V, Singh RB. Coenzyme Q α , α -tocopherol, and oxidative stress could be important metabolic biomarkers of male infertility. *Dis Markers* 2015;2015:827941.
39. Dürken M, Herrnring C, Finckh B, Nagel S, Nielsen P, Fischer R, et al. Impaired plasma antioxidative defense and increased nontransferrin-bound iron during high-dose chemotherapy and radiochemotherapy preceding bone marrow transplantation. *Free Radic Biol Med* 2000;28:887-94.
40. Fouad AA, Al-Sultan AI, Yacoubi MT. Coenzyme Q10 counteracts testicular injury induced by sodium arsenite in rats. *Eur J Pharmacol* 2011;655:91-8.
41. Shekari A, Safavi SE, Mousavi Gh. Effect of Coenzyme Q10 on testicular tissue after correction of experimental cryptorchidism in rat. *Vet Clin Pathol* 2020; 14: 169-84.
42. Tsao CW, Hsu YJ, Tseng XT, Chang TC, Tsao CH, Liu CY. Does Coenzyme Q10 Supplementation Improve Testicular Function and Spermatogenesis in Male Mice with Chronic Kidney Disease? *Biology (Basel)* 2021;10:786.