

## Protective and synergistic effects of vitamin E and selenium against tissue and oxidative damages induced by cypermethrin in the rat's testis

Sayed Amin Mousavi<sup>1</sup>, Ali Louei Monfared<sup>2</sup>, Nematollah Shakarami<sup>3</sup>

<sup>1</sup> MSc Student, Department of Histology and Bacteriology, Faculty of Para Veterinary, Ilam University, Ilam, Iran

<sup>2</sup> Associate Professor, Department of Histology and Bacteriology, Faculty of Para Veterinary, Ilam University, Ilam, Iran

<sup>3</sup> MSc, Technician, Department of Histology and Bacteriology, Faculty of Para Veterinary, Ilam University, Ilam, Iran

### Abstract

**Background:** Cypermethrin is an insecticide that is widely used in pest control programs. Previous studies have pointed out its harmful effects on the male reproductive system. Therefore, in the present study, vitamin E and selenium were used to protect the testicles from the damage of this poison.

**Materials and methods:** For this study, 42 adult male Wistar rats were prepared and divided into 6 groups as follows: Control group (without any additive substances); Cyper group (received cypermethrin by gavage at 30 mg/kg for 42 days); Cyper+Vit E group (received cypermethrin in the previous method and simultaneously receiving vitamin E at 100 mg/kg by gavage); Cyper+Se group (received cypermethrin in the mentioned method and simultaneously selenium at 0.5 mg/kg by gavage); Cyper+Vit E+Se group (received cypermethrin, vitamin E and selenium by the above methods) and Vit E +Se group (received only vitamin E and selenium by the above mentioned methods). At the end of the course, the animals were weighed and then anesthetized to take blood to measure hormonal and oxidative stress parameters. Also, tissue slides at 5 microns thick were prepared and stained with H&E and Mallory's trichrome methods.

**Results:** In the cypermethrin group, the body weight, as well as epididymal weights, testicular cell population, testosterone, LH, FSH levels and also antioxidant enzyme levels were decreased but MDA level was increased. Vitamin E or selenium administration alone could not reverse these changes, but combination of them could induce protection of testis, completely.

**Conclusion:** The combination of vitamin E and selenium has a synergistic and protective effect against tissue and oxidative damage caused by cypermethrin in the rat's testis.

**Keywords:** *Cypermethrin, Histology, Selenium, Testis, Vitamin E.*

**Cited as:** Mousavi SA, Louei Monfared A, Shakarami N. Protective and synergistic effects of vitamin E and selenium against tissue and oxidative damages induced by cypermethrin in the rat's testis. Medical Science Journal of Islamic Azad University, Tehran Medical Branch 2022; 32(4): 356-367.

**Correspondence to:** Ali Louei Monfared

**Tel:** +98 09183419098

**E-mail:** a.loueimofared@ilam.ac.ir

**ORCID ID:** 0000-0002-0584-6414

**Received:** 12 Jun 2022; **Accepted:** 21 Aug 2022

## اثرات حفاظتی و تقویتی ویتامین E و سلنیوم در برابر صدمات بافتی و اکسیداتیو ناشی از سیپرمترین در بیضه موش صحرایی

سید امین موسوی<sup>۱</sup>، علی لویی منفرد<sup>۲</sup>، نعمت الله شاکرمی<sup>۳</sup>

<sup>۱</sup> دانشجوی کارشناسی ارشد بافت شناسی، دانشکده پیرادامپزشکی، دانشگاه ایلام، ایلام، ایران

<sup>۲</sup> دانشیار، گروه بافت شناسی و باکتری شناسی، دانشکده پیرادامپزشکی، دانشگاه ایلام، ایلام، ایران

<sup>۳</sup> کارشناس ارشد بافت شناسی، تکنیسین آزمایشگاه، دانشکده پیرادامپزشکی، دانشگاه ایلام، ایلام، ایران

### چکیده

**سابقه و هدف:** سیپرمترین حشره کشی است که در برنامه‌های کنترل آفات به صورت گسترده مورد استفاده قرار می‌گیرد. در مطالعات قبلی به اثرات مضر آن بر روی سیستم تناسلی نر اشاره شده است. بنابراین در تحقیق حاضر به منظور حفاظت از بیضه در برابر صدمات این سم، از ویتامین E و سلنیوم استفاده شد.

**روش بررسی:** ۴۲ سر موش صحرایی نر نژاد ویستار به ۶ گروه تقسیم شدند: گروه اول، به عنوان شاهد؛ گروه دوم، دریافت‌کننده سیپرمترین به شکل گاوآژ، به میزان ۳۰ mg/kg به مدت ۴۲ روز؛ گروه سوم، دریافت‌کننده سیپرمترین به همراه ویتامین E به میزان ۱۰۰ mg/kg به صورت گاوآژ؛ گروه چهارم، دریافت‌کننده سیپرمترین به همراه سلنیوم به میزان ۰/۵ mg/kg، گروه پنجم، دریافت‌کننده سیپرمترین، ویتامین E و سلنیوم به روش‌های فوق و گروه ششم، دریافت‌کننده سلنیوم و ویتامین E در نظر گرفته شدند. در پایان دوره ابتدا حیوانات وزن‌گیری و سپس بیپوش شدند و جهت اندازه‌گیری هورمون‌ها و عوامل استرس اکسیداتیو خون‌گیری شدند. همچنین مقاطع بافتی به ضخامت ۵ میکرون تهیه و با روش‌های H&E و مالوری تری کروم رنگ شدند. نتایج با نرم‌افزار SPSS تحلیل شدند و  $P < 0/05$  به عنوان اختلاف معنی‌دار در نظر گرفته شد.

**یافته‌ها:** در گروه سیپرمترین؛ وزن بدن، اپی‌دیدیم، تراکم سلول‌های بیضه، مقادیر تستوسترون، LH و FSH و آنزیم‌های آنتی‌اکسیدانی کاهش یافت، اما میزان MDA بالا رفت. تجویز ویتامین E و سلنیوم به تنهایی نتوانست کاملاً موجب حفاظت ساختار بیضه و بهبود تغییرات شود اما خوراندن همزمان این دو ترکیب، صدمات مذکور را به طور کامل برطرف کرد.

**نتیجه‌گیری:** ترکیب ویتامین E و سلنیوم در برابر صدمات بافتی و اکسیداتیو ناشی از سیپرمترین در بیضه موش صحرایی اثر حفاظتی و تقویتی دارند.

**واژگان کلیدی:** سیپرمترین، بافت‌شناسی، سلنیوم، بیضه، ویتامین E

### مقدمه

پایرتین‌های طبیعی هستند که در برخی از گیاهان مانند گل داودی یافت می‌شوند. از سیپرمترین برای مدیریت بهداشتی و دفع صحیح حشرات در اماکن عمومی، بر روی گیاهان و دام‌ها و همچنین به منظور افزایش تولید محصولات کشاورزی استفاده می‌شود. این سم به دلیل قدرت حشره‌کشی بالا، نسبت به آفت‌کش‌های آلی فسفره و کلره بیشتر مورد توجه مصرف‌کنندگان قرار گرفته و قادر است همه انگل‌های مقاوم به سموم آلی فسفره و کلره را از بین ببرد (۳-۱). بنا بر

یکی از رایج‌ترین حشره‌کش‌های پایرتروئیدی، سیپرمترین است. ترکیبات پایرتروئیدی، مشتقات مصنوعی و جدید از

آدرس نویسنده مسئول: ایلام، گروه بافت شناسی و باکتری شناسی، دانشکده پیرادامپزشکی، دانشگاه ایلام،

علی لویی منفرد (email: a.loueimoufared@ilam.ac.ir)

ORCID ID: 000 0000-0002-0584-6414

تاریخ دریافت مقاله: ۱۴۰۱/۳/۲۲

تاریخ پذیرش مقاله: ۱۴۰۱/۵/۳۰

محدودی در مورد تاثیر احتمالی ویتامین E و سلنیوم در حفاظت بخش‌هایی از بدن در برابر حشره کش‌هایی مانند آلت‌ترین (۱۵)، دلتامترین (۱۶) و بتاسیپرمترین (۱۷) انجام شده است. با توجه به اینکه سیپرمترین با مکانیسم القای استرس اکسیداتیو موجب تخریب بیضه و اختلال در اسپرماتوژنز می‌شود و از طرف دیگر ویتامین E و سلنیوم خواص آنتی‌اکسیداتیو دارند؛ مطالعه حاضر تلاش می‌کند تا مشخص کند آیا تجویز این دو ماده به تنهایی و یا با هم می‌تواند مسمومیت و صدمات بافتی ناشی از سیپرمترین را برطرف کنند؟ از آنجایی که فرضیه تحقیق حاضر مبتنی بر نقش محوری استرس اکسیداتیو در مسمومیت‌زایی سیپرمترین و خواص حفاظتی ویتامین E و سلنیوم بر روی بیضه است، در این تحقیق علاوه بر بررسی‌های بافت‌شناسی، به ارزیابی مولفه‌های استرس اکسیداتیو هم پرداخته شد.

### مواد و روشها

در این تحقیق از ویتامین E (فرم آلفا توکوفرول، شرکت مرک)، سلنیت سدیم (شرکت سیگما، آلدیش) و سیپرمترین (محلول ۴۰ درصد، درجه خلوص ۹۸ درصد، ساخت هندوستان) استفاده شد. دوز و غلظت مواد مورد استفاده بر اساس مطالعات قبلی انجام شده بر روی جوندگان انتخاب شد (۲، ۱۸-۱۴). مطالعه فعلی از نوع توصیفی - تحلیلی است و اختصاص حیوانات به هر گروه و همچنین نمونه برداری از بیضه به روش کاملاً تصادفی (Randomized) انجام گرفت. برای انجام آزمایشات، ۴۲ سر موش صحرایی نر بالغ نژاد ویستار، با سن تقریبی ۸ هفته و وزن  $25 \pm 20$  گرم از مرکز پرورش حیوانات آزمایشگاهی در دانشکده پیرامپزشکی دانشگاه ایلام تهیه شد (کد اخلاق: IR.MEDILAM.REC.1400.011). حیوانات در قفس‌های مخصوص پلی‌پروپیلنی و در شرایط محیطی طبیعی شامل برخورداری از چرخه نور (۱۲ ساعت تاریکی و ۱۲ ساعت روشنایی)، دمای محیطی  $21 \pm 2$  سانتی‌گراد، رطوبت ۷۰ درصد و دسترسی آزاد به آب و غذا نگهداری شدند. سپس حیوانات به صورت تصادفی در ۶ گروه ۷ تایی به شرح ذیل گروه‌بندی شدند: گروه Control (شاهد): با جیره غذایی معمول فاقد هر گونه تیمار تغذیه شده و در شرایط یکسان محیطی با دیگر گروه‌ها نگهداری شدند. به منظور حذف اثرات تیمار، به حیوانات این گروه، سرم فیزیولوژی به میزان یک میلی‌لیتر به صورت گاوژ داده شد. گروه Cyper: به حیوانات این گروه به مدت ۴۲ روز سیپرمترین به میزان  $30 \text{ mg/kg}$  روزانه و به صورت گاوژ داده شد. گروه

مطالعات پیشین قرار گرفتن پستانداران در برابر این ترکیبات باعث مسمومیت غدد بدن از جمله بیضه می‌شود. مکانیسم‌های احتمالی برای این سمیت مهار سنتز استروئیدها، تاثیر آنتاگونیستی بر روی گیرنده‌های آندروژنی، تاثیر سوء بر محور هیپوتالاموس-هیپوفیز-گناد، عمل کردن به عنوان گیرنده استروژنی و القای استرس اکسیداتیو ذکر شده است (۴). به علاوه، بر اساس مطالعات قبلی تماس با سیپرمترین موجب کاهش میزان هورمون‌های تستوسترون، LH، FSH و همچنین افت وزن بیضه و اپیدیدیم در موش صحرایی می‌شود (۱). همچنین نقش غیرقابل انکار سیپرمترین در ایجاد اختلال در بیوسنتز تستوسترون، تخریب ساختار و عملکرد بیضه و کاهش سلول‌های جنسی فعال در بیضه به ویژه در سلول‌های لایدیگ (۵) اثبات شده است. بررسی‌های اخیر هم نشان داده اند که تماس خوراکی با سیپرمترین بر روی سلامت عمومی حیوانات آزمایشگاهی تاثیر سوء داشته و به شدت موجب اختلال در سیستم تولیدمثل مذکر می‌شود (۶،۷).

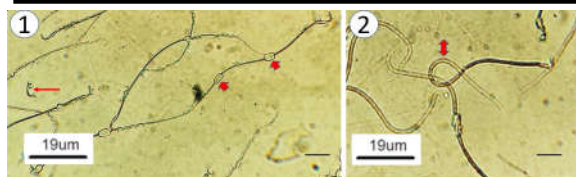
ویتامین E یک آنتی‌اکسیدانت با خواص حفاظتی علیه صدمات استرس اکسیداتیو با منشا مواد مختلف در اکثر بافت‌های بدن از جمله بیضه است. این ویتامین در ساختار لایه چربی دیواره سلول‌های مختلف قرار می‌گیرد و وظیفه آن جلوگیری از تخریب دیواره سلول‌هاست (۸). مکانیسم‌های ذکر شده برای اثرات حفاظتی این ویتامین، کمک به پایداری اندامک‌های سلولی محتوی چربی، نگهداری و تثبیت نفوذپذیری غشای سلولی، کاهش استرس اکسیداتیو در بافت بیضه و رفتگری رادیکال‌های آزاد است (۹-۱۱). همچنین بررسی‌های ملکولی جدید نشان می‌دهد که تجویز ویتامین E به میزان ۲۰۰ تا ۲۰۰۰ واحد به مدت ۱۰۵ روز، موجب تنظیم اسپرماتوژنز در بیضه گوسفند می‌شود (۱۱). یکی دیگر از آنتی‌اکسیدان‌های غیرآزیمی در بدن، سلنیوم است که حضور آن به عنوان یک عنصر ریزمغذی شبه فلز در رژیم غذایی انسان ذکر شده است. وجود سلنیوم برای تداوم روند اسپرماتوژنز، شکل‌گیری سلنوپروتئین‌های میتوکندریایی مورد نیاز برای تداوم تحرک اسپرم و همچنین برای ترشح تستوسترون لازم است. به علاوه، نقش سلنیوم در کاهش آسیب‌های بیضه به دلیل تماس با برخی از مواد شیمیایی به اثبات رسیده است (۱۲). از طرف دیگر اثر حفاظتی و هم‌افزایی احتمالی مکمل سلنیوم و ویتامین E بر روی کیفیت مایع منی در چند گونه جانوری مختلف مشخص شده است (۱۳، ۱۴). در سال‌های گذشته نیز مطالعات

Cyper+Vit E. به حیوانات این گروه علاوه بر اینکه به مدت ۴۲ روز سیپرمتترین به مقدار و روش فوق داده شد، همزمان ویتامین E به میزان ۱۰۰ mg/kg و وزن حیوان و به صورت گاوآژ خوراندند. گروه Cyper+Se: به حیوانات این گروه علاوه بر اینکه به مدت ۴۲ روز سیپرمتترین به مقدار و روش فوق داده شد، همزمان سلنیوم به میزان ۰/۵ mg/kg و وزن حیوان به صورت گاوآژ خوراندند. گروه Cyper+Vit E +Se: به حیوانات این گروه به صورت همزمان سیپرمتترین، ویتامین E و سلنیوم به میزان فوق و در مدت مشابه و روش مذکور داده شد. گروه Vit E+Se: به حیوانات این گروه به مدت ۴۲ روز ویتامین E و سلنیوم به روش فوق داده شد.

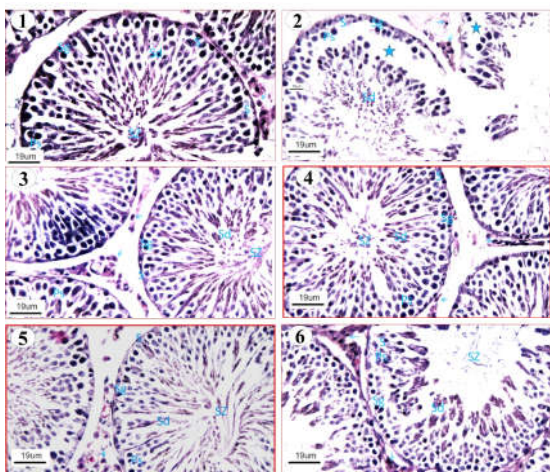
در پایان دوره تیمار، ابتدا همه موش‌ها با ترازوی مخصوص حیوانات آزمایشگاهی وزن‌گیری شدند و وزن نهایی بدن تعیین شد. سپس با استفاده از ترکیب دو داروی کتامین (۷۵ میلی گرم بر کیلوگرم) و زایلازین (۷/۵ میلی گرم بر کیلوگرم) آسان‌کشی شدند. در مرحله بعد از قلب حیوانات خونگیری به عمل آمد تا برای اندازه‌گیری هورمون‌های جنسی و شاخص‌های مربوط به استرس اکسیداتیو مورد استفاده قرار بگیرد. سپس اسکروتوم با بیستوری برش داده شد و بیضه چپ و راست و اپیدیدیم خارج شدند و میانگین وزن آنها تعیین شد. برای بررسی ناهنجاری‌های مورفولوژیک اسپرم؛ یک قطره از محتویات اسپرمی اپیدیدیم هر موش با یک قطره از رنگ اتوزین-نیگروزین مخلوط شد. مایع منی به دقت با رنگ مخلوط شد و از آن گسترش‌های نازک بر روی اسلاید تهیه شد. سپس ریخت‌شناسی اسپرم‌ها مطابق روش پیشنهادی محققین قبلی (۲۰) بررسی و موارد سالم از غیرطبیعی مشاهده و ثبت شد. در مرحله بعد برای انجام مطالعات بافت‌شناسی؛ نمونه بیضه راست از محل بدنه و دم برش داده شد و در محلول فرمالین ده درصد تثبیت شد. پس از تثبیت نمونه‌ها جهت تهیه مقاطع بافتی به آزمایشگاه بافت‌شناسی منتقل شدند. به طور خلاصه برای مطالعه میکروسکوپی نمونه‌ها مراحل معمول آماده‌سازی بافت شامل آبگیری با الکل و آغشتگی با پارافین انجام شد. قالب‌های پارافینی به ضخامت ۵ میکرون با میکروتوم برش خوردند و سپس با روش‌های هماتوکسیلین-اتوزین و مالوری تری کروم (۲۱) رنگ آمیزی شدند. مقاطع بافتی تهیه شده در زیر میکروسکوپ نوری (Olympus, Japan) با قابلیت اتصال به دوربین عکسبرداری (True Chrom Metrics, China) بررسی شدند. برای بررسی مورفومتریک؛ به ازای هر گروه ۳۵ مقطع از بیضه راست به صورت تصادفی انتخاب (۵ مقطع عرضی مربوط به هر حیوان در هر گروه) و با بزرگنمایی ۱۰۰ مطالعه شدند. سپس قطر کلی، قطر لومن داخلی و ارتفاع اپیتلیوم در لوله‌های اسپرم

ساز با استفاده از نرم افزار اندازه‌گیری و آنالیز عکس با قابلیت اتصال به رایانه و میکروسکوپ (Tucsen TrueChrome Metrics, China) اندازه‌گیری شد (۲۲). به علاوه، بر اساس روش پیشنهادی محققین قبلی (۱۹) تعداد سلول‌های لایدیگ در سه مقطع غیرسریالی از ۴ حیوان در هر گروه با بزرگنمایی ۴۰۰ شمارش شد. معیارهایی شامل هسته گرد یا بیضی شکل و خارج از مرکز همراه با سیتوپلاسم اسیدوفیل برای شناسایی و شمارش این سلول‌ها در نظر گرفته شد. همچنین در همه گروه‌ها تعداد سلول‌های سرتولی در لوله‌های اسپرم‌ساز در ۵ فیلد میکروسکوپی به طور یکسان با بزرگنمایی ۲۰۰ و بر اساس روش پیشنهادی محققین (۱۹) قبلی شمارش شد. برای این کار، در سه مقطع غیرسریالی از ۴ حیوان از هر گروه، و از هر مقطع ۵ میدان دید انتخاب و در هر میدان دید تعداد سلول‌ها شمارش شدند (Tucsen TrueChrome Metrics, China).

جهت ارزیابی وضعیت استرس اکسیداتیو، میزان مالون دی‌آلدئید (MDA) و همچنین مقادیر بافتی مولفه‌های آنتی‌اکسیدانی شامل سوپرکسید دیسموتاز (SOD)، کاتالاز (CAT) و گلوکاتیون پراکسیداز (GPX) در هموژن بافت بیضه مورد اندازه‌گیری قرار گرفت. برای تهیه هموژن؛ ابتدا قطعات بافت بیضه به منظور حذف خونابه و چربی‌های اضافی با آب مقطر شسته شد. سپس نمونه‌ها در محلول بافر فسفات سدیم سرد ۵۰ Mm، محتوی ۰/۱ Mm اتیلن دی‌امین تتراسید استیک و pH خنثی هموژن شدند. سپس هموژنات سانتریفیوژ شد (۵۰۰۰ دور در دقیقه به مدت ۲۰ دقیقه در دمای ۴ درجه سانتی‌گراد) و محلول رویی آن برای آنالیز مولفه‌های بیوشیمیایی مورد استفاده قرار گرفت. اندازه‌گیری MDA با استفاده از روش TBARS و کیت سنجش آزمایشگاهی ساخت شرکت Navand lab (تهران، ایران) انجام شد. برای این کار محتویات TBARS نمونه‌ها با استفاده از تست تیوباربتوریک اسید بر اساس روش پیشنهادی محققین قبلی (۲۳) مورد سنجش قرار گرفت. پس از قرار دادن هموژن بیضه در مجاورت تیوباربتوریک اسید در انکوباتور و دمای ۹۵ درجه سانتی‌گراد، TBARS موجب تشکیل واکنش رنگی شد. برای تعیین میزان روش TBARS، جذب نوری محلول رنگی مذکور با اسپکتروفوتومتر در طول موج ۵۲۲ نانومتر اندازه‌گیری شد. سنجش سطح SOD بر اساس روش توصیف شده توسط پژوهشگران قبلی (۲۴) مبنی بر مهار واکنش اکسیداسیون در طول موج ۴۴۰ نانومتر و به مدت سه دقیقه انجام شد. هر واحد SOD از طریق میزان پروتئینی که سبب مهار اتواکسیداسیون پیروگالول به میزان ۵۰ درصد شود، سنجش شد. اندازه‌گیری CAT و GPX به ترتیب بر اساس روش‌های گزارش شده توسط



شکل ۱. ناهنجاری‌های مورفولوژیک در سلول‌های اسپرماتوزوئید در گروه Cyper (۱). در این تصویر جدا شدن سر اسپرم (فلش کوچک) و افزایش دراپلت‌های سیتوپلاسمی (فلش ضخیم) مشاهده می‌گردد. (۲) در این تصویر پیچ خوردن دم اسپرم (فلش دو سر) مشاهده می‌گردد (رنگ آمیزی اتوزین-نیگروزین).



شکل ۲. مقایسه ساختار لوله‌های سیمینیفروس در گروه‌های مختلف مورد مطالعه. (۱) گروه Control: ساختار طبیعی لوله‌های اسپرم ساز با نظم سلولی و به هم پیوستگی معمولی رده‌های مختلف سلول‌های جنسی ملاحظه می‌گردد. (۲) گروه Cyper: به هم ریختگی نظم سلولی و وجود فضاهای خالی در بین سلول‌های اسپرماتوژنیک (ستاره) مشاهده می‌گردد. (۳) گروه Cyper+Vit E: بهبود نسبی در نظم سلولی در لوله‌های اسپرم ساز نسبت به گروه Cyper مشاهده می‌شود. (۴) گروه Cyper+Se: بافت پوششی دارای نظم و انسجام طبیعی می‌باشد. (۵) گروه Cyper+Vit E+Se: وضعیت نظم و پیوستگی بافت پوششی و فضای بینابینی کاملاً مشخص می‌باشد. (۶) گروه Vit E+Se: اپی‌تلیوم اسپرم‌ساز کاملاً به شکل فعال و منسجم و دارای نسل‌های مختلف سلول‌های جنسی، قابل مشاهده می‌باشد. (Ps سلول اسپرماتوسیت اولیه، S سلول سرتولی، Sd سلول اسپرماتید، Sg سلول اسپرماتوگونی، SZ سلول اسپرماتوزوئید و فلش آبی رنگ (سلول لایدیگ) (هماتوکسیلین- اتوزین  $\times 400$ ).

بررسی مقاطع بافتی رنگ آمیزی شده با هماتوکسیلین- اتوزین نشان داد که در گروه‌های شاهد، Vit E+Se و Cyper+VitE+Se ساختار نرمال بیضه اعم از تراکم بالای

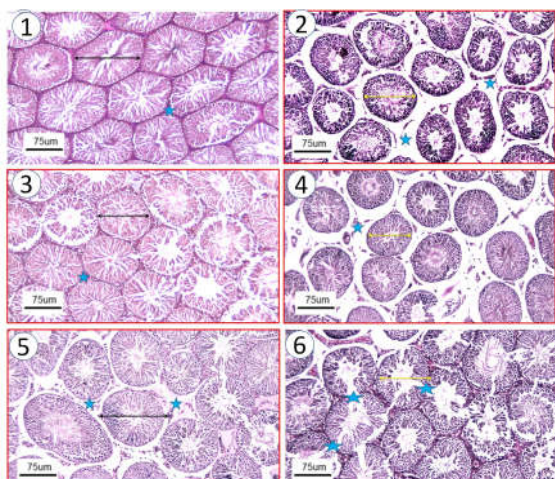
محققین قبلی انجام شد (۲۵، ۲۶). اندازه گیری آنزیم‌ها از طریق سنجش میزان هیدرولیز آب اکسیژنه و سنجش جذب محلول در طول موج ۲۴۰ نانومتر و به مدت سه دقیقه در دمای ۲۵ درجه صورت گرفت. برای اندازه گیری هورمون‌های تولیدمثلی، نمونه‌های خون سانتریفیوژ (۱۳۰۰ دور در دقیقه به مدت ۲۰ دقیقه در دمای ۴ درجه سانتی گراد) شدند و غلظت سرمی هورمون‌های تستوسترون، LH و FSH با روش الیزا و با استفاده از کیت‌های تجاری (Monobind, USA) اندازه گیری شد. به طور خلاصه، همه نمونه‌ها و معرف‌ها به چاهک‌های صفحه الیزا اضافه شدند، سپس به وسیله پوشش پلاستیکی پوشانده شدند تا انجام واکنش در تاریکی و به مدت ۶۰-۹۰ دقیقه انجام شود. سرانجام جذب نوری نمونه‌ها با دستگاه الیزا ریدر در طول موج ۴۲۰ نانومتر قرائت شد و با استفاده از منحنی استاندارد غلظت نمونه‌ها محاسبه شد (۲۷). نتایج (میانگین  $\pm$  خطای استاندارد) حاصل از مطالعه حاضر با نرم افزار SPSS نسخه ۱۶ و روش آنالیز واریانس یک طرفه (ANOVA) تحلیل شدند. در صورت وجود تفاوت معنی‌دار بین میانگین‌ها، برای تخمین تاثیر تیمار از تست تکمیلی توکی استفاده شد و  $P < 0.05$  به عنوان سطح معنی‌داری در نظر گرفته شد.

## یافته‌ها

مقایسه مقادیر وزن ابتدایی بدن نشان داد که در بین گروه‌های مختلف اختلاف معنی‌دار وجود ندارد، اما نتایج وزن پایانی بدن نشان داد که در گروه‌های Cyper و Cyper+Se کاهش معنی‌داری نسبت به گروه شاهد دیده می‌شود ( $p < 0.05$ ) (جدول ۱). هر چند که در گروه Cyper+Se نسبت به گروه Cyper افزایش وزن دیده شد، اما از نظر آماری معنی‌دار نبود. همچنین تغییرات وزن‌های بیضه و اپیدیدیم نشان داد که در گروه‌های سیپرترین و Cyper+Se کاهش معنی‌داری نسبت به گروه شاهد دیده می‌شود، اما در بین بقیه گروه‌ها اختلاف معنی‌داری دیده نشد (جدول ۱). در بررسی نمونه‌های اسپرمی رنگ آمیزی شده با اتوزین-نیگروزین؛ در گروه Cyper یک سری ناهنجاری‌های مورفولوژیک در سلول‌های اسپرماتوزوئید شامل جدا شدن سر اسپرم، افزایش دراپلت‌های سیتوپلاسمی و پیچ خوردن دم اسپرم مشاهده شد (شکل ۱).

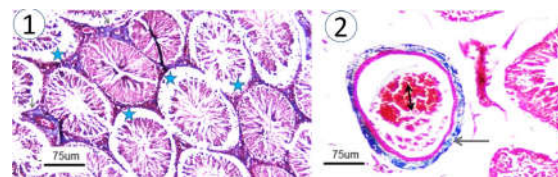
(۱)

به گروه شاهد دیده نشد. همچنین در گروه‌های Cyper و Cyper+ Se تعداد سلول‌های سرتولی نسبت به گروه شاهد کاهش معنی‌داری نشان داد، اما در بقیه گروه‌ها از نظر تعداد این سلول‌ها تغییر معنی‌داری نسبت به گروه شاهد دیده نشد. هر چند که در گروه Cyper+Se نسبت به گروه Cyper افزایش این سلول‌ها دیده شد، اما از نظر آماری معنی‌دار نبود (جدول ۲).



شکل ۴. مقایسه هیستومتریک ساختار بیضه در گروه‌های مختلف مورد مطالعه. (۱) گروه Control: قطر کلی، ضخامت بافت پوششی و قطر لومن لوله‌های سیمینیفروس در اندازه طبیعی مشاهده می‌گردد. (۲) گروه Cyper: قطر کلی، ارتفاع اپیتلیوم و قطر لومن داخلی لوله‌های سیمینیفروس نسبت به گروه شاهد کاهش نشان می‌دهد و مقطع عرضی لوله‌ها چروکیده به نظر می‌رسد. همچنین افزایش فضای بینابینی همراه با استرومای ادماتوز دیده می‌شود. (۳) گروه Cyper+Vit E: قطر کلی، ارتفاع اپیتلیوم و قطر لومن داخلی لوله‌های سیمینیفروس دارای بهبودی کامل نسبت به گروه Cyper و مشابه گروه شاهد می‌باشد. (۴) گروه Cyper+ Se: کاهش قطر کلی، ارتفاع اپیتلیوم و قطر لومن داخلی لوله‌های سیمینیفروس و افزایش خفیف فضای بینابینی دیده می‌شود. (۵) گروه Cyper+Vit E+Se: قطر کلی، ارتفاع اپیتلیوم و قطر لومن داخلی لوله‌های سیمینیفروس دارای بهبودی کامل نسبت به گروه Cyper و مشابه گروه شاهد می‌باشد. (۶) گروه Vit E+Se: وضعیت قطر کلی، ارتفاع اپیتلیوم و قطر لومن داخلی لوله‌های سیمینیفروس و اندازه بافت بینابینی به صورت طبیعی دیده می‌شود. فلش‌های دو سر مقایسه اندازه قطر لوله‌ها را نشان می‌دهد (هماتوکسیلین-اؤزین  $\times 100$ ).

سلول‌های مختلف جنسی و فضای بینابینی مختصر به صورت طبیعی دیده می‌شود. در گروه Cyper به هم ریختگی نظم سلولی همراه با وجود فضاهای خالی در بین سلول‌های اسپرماتوژنیک و افزایش فضای بینابینی همراه با استرومای ادماتوز دیده شد. در گروه Cyper+ E تراکم و انسجام بهبود یافته سلول‌های مختلف جنسی و اصلاح فضای بینابینی بافتی دیده شد. در Cyper+Se تراکم سلولی و نظم بافتی بهتری نسبت به گروه Cyper دیده شد (شکل ۲). در نمونه‌های رنگ آمیزی شده با مالوری تری کروم افزایش میزان رشته‌های کلاژن در جداره رگ‌های خونی، کاهش تراکم سلول‌های جنسی و پرخونی رگ‌های بافت بینابینی بیضه دیده شد (شکل ۳).



شکل ۳. ساختار بیضه در گروه Cyper. (۱) افزایش میزان رشته‌های کلاژن در جداره رگ‌های خونی (فلش سیاه رنگ) همراه با کاهش تراکم سلول‌های جنسی و وجود فضاهای خالی در بین سلول‌های اسپرماتوژنیک (ستاره) مشاهده می‌گردد. (۲) علاوه بر افزایش میزان رشته‌های کلاژن در جداره رگ‌های خونی (فلش سیاه رنگ)، پرخونی رگ‌ها (فلش دو سر) نیز مشاهده می‌گردد. (مالوری تری کروم  $\times 100$ ).

قطر کلی و ارتفاع اپیتلیوم در لوله‌های اسپرم ساز در گروه‌های Cyper+Vit E ، Cyper+Vit E+Se و Vit E+Se نسبت به گروه کنترل تغییر معنی‌داری نداشت. اما در گروه‌های Cyper و Cyper+ Se از نظر این مولفه‌ها نسبت به گروه شاهد کاهش معنی‌داری دیده شد. هر چند که در گروه Cyper+Se نسبت به گروه Cyper افزایش این مولفه‌ها دیده شد، اما از نظر آماری معنی‌دار نبود (شکل ۴) (جدول ۲). قطر لومن داخلی لوله‌های اسپرم ساز در گروه Cyper کمترین مقدار بود. در بقیه گروه‌ها تغییر معنی‌داری نسبت به گروه شاهد دیده نشد. شمارش سلول‌های لایدیگ در گروه‌های مختلف نشان داد که میانگین تعداد این سلول‌ها در گروه Cyper ، نسبت به گروه شاهد کاهش معنی‌داری یافته است، اما در بقیه گروه‌ها از نظر تعداد این سلول‌ها تغییر معنی‌داری نسبت

جدول ۱. میانگین  $\pm$  خطای استاندارد وزن ابتدائی و پایانی بدن، وزن بیضه و وزن اپی‌دیدیم در موش‌های صحرایی مورد بررسی.

فکتور گروه	وزن ابتدائی بدن (گرم)	وزن پایانی بدن (گرم)	اختلاف وزن بدن (گرم)	وزن بیضه (گرم)	وزن اپی‌دیدیم (گرم)
Control	$217/33 \pm 3/24$	$284/6 \pm 6/3$	$66/67 \pm 1/9$	$1/37 \pm 0/12$	$0/821 \pm 0/03$
Cyper	$219/21 \pm 5/42$	$245/3 \pm 5/74$	$26/1 \pm 2/24$	$1/02 \pm 0/28$	$0/718 \pm 0/14$
Cyper+Vit E	$222/65 \pm 4/51$	$290/8 \pm 7/38$	$68/15 \pm 2/6$	$1/33 \pm 0/7$	$0/878 \pm 0/081$
Cyper+ Se	$219/52 \pm 3/22$	$260/2 \pm 6/52$	$40/68 \pm 5/7$	$1/06 \pm 0/41$	$0/714 \pm 0/02$
Cyper+Vit E+Se	$217/63 \pm 5/60$	$279/8 \pm 6/23$	$62/17 \pm 2/9$	$1/36 \pm 0/6$	$0/816 \pm 0/13$
Vit E+Se	$220/19 \pm 3/3$	$282/4 \pm 6/38$	$62/21 \pm 1/5$	$1/39 \pm 0/3$	$0/83 \pm 0/38$

حروف لاتین متفاوت در هر ستون عمودی بیانگر وجود اختلاف معنی‌دار بین گروه‌ها می‌باشد ( $p < 0/05$ ).

جدول ۲. میانگین  $\pm$  خطای استاندارد قطر کلی، ارتفاع اپی‌تلیوم، قطر لومن داخلی لوله‌های اسپرم‌ساز، تعداد سلول‌های لایدیگ و سرتولی در موش‌های صحرایی در گروه‌های مختلف.

مشخصه گروه‌ها	قطر کلی لوله‌های اسپرم‌ساز (میکرون)	ارتفاع اپی‌تلیوم لوله‌های اسپرم‌ساز (میکرون)	قطر لومن داخلی لوله‌های اسپرم‌ساز (میکرون)	تعداد سلول‌های لایدیگ (3RF)	تعداد سلول‌های سرتولی (5RF)
Control	$227/85 \pm 7/13^a$	$77/6 \pm 2/26^a$	$148/83 \pm 2/23^a$	$35/62 \pm 2/39^a$	$19/7 \pm 1/14^a$
Cyper	$162/34 \pm 4/09^b$	$51/46 \pm 2/11^b$	$110/36 \pm 2/41^b$	$22/13 \pm 1/26^b$	$9/64 \pm 1/1^b$
Cyper+Vit E	$218/32 \pm 2/26^a$	$74/53 \pm 4/32^a$	$141/77 \pm 2/09^a$	$37/41 \pm 1/17^a$	$16/87 \pm 0/87^a$
Cyper+ Se	$181/15 \pm 3/52^b$	$59/82 \pm 3/26^b$	$130/02 \pm 1/88^a$	$31/55 \pm 1/86^a$	$12/41 \pm 0/76^b$
Cyper+Vit E+Se	$223/08 \pm 7/17^a$	$72/18 \pm 5/07^a$	$151/26 \pm 2/17^a$	$37/08 \pm 0/92^a$	$19/5 \pm 1/44^a$
Vit E+Se	$238/44 \pm 5/18^a$	$81/3 \pm 4^a$	$157/94 \pm 3/51^a$	$34/12 \pm 2/31^a$	$19/88 \pm 2/32^a$

حروف نامتشابه در هر ستون عمودی اختلاف معنی‌دار بین گروه‌های مختلف را نشان می‌دهد ( $p < 0/05$ ).

جدول ۳. میانگین  $\pm$  خطای استاندارد سطوح هورمون‌های جنسی، آنزیم‌های آنتی‌اکسیدانی و مالون دی‌آلدهید در گروه‌های مختلف.

گروه	Testosterone (ng/ml)	FSH (IU/ml)	LH (IU/ml)	MDA (nmol/mg)	SOD (IU/mg)	CAT (IU/mg)	GPX (IU/mg)
Control	$2/42 \pm 0/70^a$	$3/99 \pm 2/57^a$	$9/22 \pm 1/13^a$	$2/26 \pm 0/66^a$	$73/34 \pm 3/04^a$	$7/55 \pm 1/5^a$	$5/65 \pm 0/605^a$
Cyper	$0/47 \pm 0/47^b$	$1/77 \pm 7/74^b$	$1/42 \pm 1/16^b$	$38/86 \pm 3/60^b$	$38/96 \pm 3/20^b$	$3/53 \pm 0/99^b$	$5/09 \pm 1/71^a$
Cyper+Vit E	$2/65 \pm 0/51^a$	$3/44 \pm 5/08^a$	$8/30 \pm 1/28^a$	$14/58 \pm 2/82^c$	$68/20 \pm 6/02^c$	$8/76 \pm 1/48^a$	$6/61 \pm 1/43^a$
Cyper+ Se	$1/26 \pm 0/62^b$	$3/19 \pm 6/88^a$	$1/76 \pm 1/39^b$	$12/77 \pm 2/99^c$	$69/71 \pm 7/03^c$	$10/77 \pm 1/52^a$	$6/85 \pm 1/61^a$
Cyper+VitE+Se	$2/73 \pm 0/60^a$	$4/01 \pm 4/95^a$	$9/29 \pm 0/93^a$	$3/43 \pm 1/47^a$	$70/93 \pm 2/79^a$	$9/32 \pm 2/40^a$	$6/4 \pm 1/33^a$
Vit E+Se	$2/57 \pm 0/47^a$	$3/68 \pm 5/37^a$	$9/12 \pm 1/24^a$	$3/39 \pm 1/2^a$	$71/65 \pm 3/25^a$	$8/11 \pm 1/3^a$	$6/93 \pm 1/21^a$

حروف نامتشابه در هر ستون عمودی نشان‌دهنده اختلاف معنی‌دار در سطح ( $p < 0/05$ ) می‌باشد.

سرمی هورمون LH بیانگر وجود کاهش معنی‌دار سطح این هورمون در گروه‌های Cyper و Cyper+Se نسبت به گروه شاهد بود ( $p < 0/05$ )، اما سطح سرمی آن در بقیه گروه‌ها نسبت به گروه شاهد تغییر معنی‌داری را نشان نداد (جدول ۳).

سنجش میزان MDA بیانگر افزایش معنی‌دار آن در گروه Cyper نسبت به گروه شاهد بود ( $p < 0/05$ ). در دو گروه Cyper+Vit E و Cyper+Se، میزان MDA نسبت به گروه Cyper کاهش معنی‌دار و نسبت به گروه شاهد افزایش معنی‌داری داشت. در گروه‌های Cyper+Vit E+Se و VitE+Se از نظر میزان MDA نسبت به گروه شاهد تغییر

سطح سرمی هورمون تستوسترون در حیوانات گروه‌های Cyper و Cyper+Se نسبت به گروه شاهد کاهش معنی‌داری را نشان داد ( $p < 0/05$ )، اما سطح سرمی آن در گروه‌های Cyper+Vit E و Cyper+Vit E+Se و VitE+Se نسبت به گروه شاهد تغییر معنی‌داری را نشان نداد. همچنین در گروه Cyper+Se نسبت به گروه Cyper افزایش معنی‌دار میزان سرمی هورمون تستوسترون دیده شد. سطح سرمی هورمون FSH در حیوانات گروه Cyper نسبت به گروه شاهد کاهش معنی‌داری را نشان داد ( $p < 0/05$ )، اما سطح سرمی آن در بقیه گروه‌ها نسبت به گروه شاهد تغییر معنی‌داری را نشان نداد. بررسی میزان

معنی‌داری دیده نشد. میزان آنزیم SOD در گروه Cyper نسبت به گروه شاهد کاهش معنی‌داری را نشان داد ( $p < 0.05$ ). در بقیه گروه‌ها از نظر میزان SOD نسبت به گروه شاهد تغییر معنی‌داری دیده نشد. در گروه Cyper سطح سرمی آنزیم کاتالاز نسبت به گروه شاهد دارای کاهش معنی‌داری بود ( $p < 0.05$ ), اما در بقیه گروه‌های تحت مطالعه مقادیر این آنزیم نسبت به گروه شاهد تغییر معنی‌داری را نشان نداد. در مورد میزان سرمی آنزیم گلوکاتایون پراکسیداز، در بین گروه‌های مختلف مورد مطالعه، اختلاف معنی‌داری مشاهده نشد (جدول ۳).

### بحث

همواره بهداشت و سلامت سیستم تولیدمثل و بررسی عوامل موثر بر آن مورد توجه محققین مختلف بوده است. گزارشات قبلی نشان می‌دهند که تماس و آلودگی موجودات زنده با حشره‌کش‌های پاپرتروئیدی به دلیل استفاده روزافزون از آنها امری غیر قابل اجتناب شده است (۲۸)، به طوری که آلودگی با این ترکیبات منجر به بروز صدمات DNA در سلول اسپرماتوزوئید (۲۹)، کاهش کیفیت اسپرماتوزوئید در کارگران صنایع تولید کننده حشره‌کش‌ها (۲۸، ۳۰) و افت باروری مردان (۳۱-۳۲) می‌شود. یافته‌های مطالعه حاضر نشان داد که دریافت خوراکی سیپرمترین موجب کاهش معنی‌دار وزن پایانی بدن و وزن اپیدیدیم نسبت به گروه شاهد می‌شود. در موافقت با این مورد، گزارش شده است که تجویز سیپرمترین به میزان های ۳۰ و ۶۰ mg/kg، به مدت ۱۵ روز موجب کاهش غیرمعنی‌دار وزن بدن و وزن اپیدیدیم نسبت به گروه شاهد می‌شود (۱). با وجودی که طول مدت و غلظت سم مورد آزمایش در مطالعه مذکور نسبت به مطالعه حاضر متفاوت بوده است، اما کاهش در وزن بدن و وزن اپیدیدیم تا حدودی همسو با این مطالعه است، به طور کلی، کاهش وزن بدن و همچنین ارگان‌های تولیدمثلی در گروه دریافت کننده سیپرمترین پاسخ معمول و مورد انتظار بدن در برابر مسمومیت است، زیرا در واکنش به مسمومیت، کاهش اشتها و دریافت غذا از یک سو و از سوی دیگر افزایش متابولیسم چربی‌ها در نتیجه وارد شدن استرس به بدن، موجب کاهش وزن بدن می‌گردد. در این مطالعه کاهش ارتفاع اپیتلیوم ژرمینال در لوله‌های اسپرم ساز و کاهش تعداد سلول‌های سرتولی و لایدیگ بیانگر اثر مستقیم سیپرمترین بر سلول‌های جنسی و غیرجنسی بافت بیضه است و این تخریب بافتی با

کاهش وزن بیضه اندام‌های تولیدمثلی مطابقت دارد. همچنین در نتیجه تأثیر سم کاهش تراکم و تعداد سلول‌ها، می‌تواند عمده‌ترین دلیل کاهش وزن بیضه و اپیدیدیم در مسمومیت‌ها باشد (۳۳). از طرف دیگر تجویز ویتامین E همراه با سلنیوم توانست موجب اصلاح مقادیر وزن‌های بدن، بیضه و اپیدیدیم شود. این امر نشان دهنده اثر سینرژیست و حفاظتی این دو ترکیب است.

در مطالعه حاضر نتایج نشان داد که دریافت سیپرمترین سبب کاهش ارتفاع اپیتلیوم در لوله‌های اسپرم ساز و کاهش تعداد سلول‌های لایدیگ همراه با کاهش غلظت سرمی تستوسترون، LH و FSH می‌شود. کاهش تستوسترون در راستای کاهش تعداد سلول‌های لایدیگ در بیضه است (جدول های ۲، ۳). همچنین کاهش تستوسترون ممکن است به دلیل اختلال در غشاء میتوکندریایی سلول‌های لایدیگ و وقفه در سنتز تستوسترون در نتیجه کاهش عرضه کلاسترول به میتوکندری‌ها و کاهش میزان تبدیل کلاسترول به پرگنولون متعاقب تیمار با سیپرمترین باشد (۳۴). در این مورد، مطالعات قبلی نشان داده‌اند که تیمار موش‌های صحرایی با سیپرمترین به میزان مشابه با مطالعه حاضر، اما با مدت زمان مواجهه کمتر (۱۵ روز) باعث کاهش تستوسترون، تحلیل رفتن و تخریب لوله‌های سمینیفروس، تغییر شکل و به هم ریختگی سلول‌های بافت پوششی زایا و کاهش تعداد و تراکم این سلول‌ها، کاهش تعداد سلول‌های لایدیگ و سرتولی و تغییرات هسته‌ای در سلول‌های اسپرماتید می‌شود. این محققین کاهش میزان تستوسترون را به دلیل اثر مستقیم سیپرمترین بر سلول‌های لایدیگ بیضه و اختلال در بیوسنتز آندروژن‌ها دانستند (۱). در یک تحقیق دیگر در رابطه با اثر پرمترین بر وزن و ساختار بافتی و بیوشیمیایی بیضه موش صحرایی، پس از تیمار حیوانات به مدت ۶ هفته با پرمترین با دوز ۷۰ mg/kg، کاهش وزن بیضه، کاهش تعداد اسپرم‌های موجود در اپیدیدیم و همچنین کاهش هورمون تستوسترون، به طور معنی‌داری ملاحظه گردید (۳۵). به علاوه، مطالعات قبلی نشان داده‌اند که حشره‌کش‌های پاپرتروئید مانند پرمترین از طریق تولید رادیکال‌های آزاد برای صدمه رساندن به غشای میتوکندریایی در سلول‌های لایدیگ بیضه، باعث اختلال در روند انتقال کلاسترول به میتوکندری‌ها و همچنین وقفه در عمل آنزیم‌های مسیر بیوسنتز تستوسترون و در نتیجه سبب کاهش تولید این هورمون و فعالیت جنسی می‌شوند (۳۴). این نتایج به طور کامل با مشاهدات و یافته‌های ما در این مطالعه مطابقت دارد. به طور کلی برای شکل گیری مداوم نسل‌های



می‌یابد. این اختلال در اسپرماتوزن بر کیفیت و مقدار اسپرم نیز تأثیر می‌گذارد (۳۹). در مطالعات قبلی مکانیسم احتمالی تأثیر حفاظتی ویتامین E بر روی بیضه در برابر مسمومیت ناشی از سیکلوفسفامید، خواص آنتی‌اکسیدانت، جاروب‌گری رادیکال‌های آزاد و تحریک رهاسازی گنادوتروپین‌ها از هیپوفیز ذکر شده است (۴۰). بنابراین در تحقیق حاضر بهبودی مقادیر FSH و LH متعاقب تجویز همزمان ویتامین E و سلنیوم ممکن است از طریق مکانیسم فوق باشد.

وجود تستوسترون برای ادامه تولید نسل‌های مختلف سلول‌های جنسی لازم و ضروری می‌باشد. از این رو کاهش در میزان این هورمون، ممکن است موجب ایجاد شکاف در میان رده‌های مختلف سلول‌های جنسی در اپی‌تلیوم زایا شود (۴۱). به نظر می‌رسد در مطالعه حاضر سیپرمتترین ممکن است از طریق تأثیر منفی بر محور هیپوتالاموس-هیپوفیز-گناد و اثرات آنتاگونیستی بر روی گیرنده‌های آندروژنی در بافت بیضه سبب اختلال در سلامت سلول‌های اسپرماتوزوئید و احتمالاً افت باروری شود. شاهد این مدعا وجود ناهنجاری‌های مورفولوژیک در سلول‌های اسپرماتوزوئید و کاهش کیفیت آنها در گروه Cyper است. در مطالعه حاضر وقوع این ناهنجاری‌ها ممکن است به دلیل تأثیر استرس اکسیداتیو ناشی از تماس با سیپرمتترین بر روی اسپرم باشد (۴۲). همچنین تجویز ویتامین E و سلنیوم موجب حفظ سلامت اسپرم در برابر سیپرمتترین شده باشد.

در مطالعه حاضر کاهش غلظت عوامل آنتی‌اکسیدانت مانند SOD و CAT توام با افزایش میزان MDA در گروه تیمار شده با سیپرمتترین، بیانگر وقوع استرس اکسیداتیو در بافت بیضه است و با نتایج مطالعه دیگر (۱۷، ۴۳) مطابقت دارد و بنابراین مکانیسم اصلی مسمومیت تولیدمثلی سیپرمتترین همین روند است. در واقع به دلیل کاهش ظرفیت آنتی‌اکسیدانت، بافت بیضه در برابر انباشتگی بالای اندواکسیدانت‌ها و اگر اکسیدانت‌های ناشی از سیپرمتترین، بسیار آسیب‌پذیر شده و این مورد با تخریب بافتی به ویژه کاهش تعداد سلول‌های لایدیگ و سرتولی و کاهش سطح سرمی هورمون تستوسترون مطابقت دارد. بر اساس نتایج این تحقیق ویتامین E و سلنیوم به تنهایی نتوانستند میزان MDA را در حد گروه شاهد کاهش دهند، اما تجویز همزمان این دو ماده با افزایش SOD و CAT نقش حفاظتی در برابر استرس اکسیداتیو ناشی از سیپرمتترین را نشان داد. این حفاظت ممکن است ناشی از خواص رفتگری رادیکال‌های آزاد، پایدار سازی غشاهای لیپیدی و اثرات ضد استرسی این دو ماده باشد. در مطالعه

مختلف سلول‌های جنسی در بیضه وجود تستوسترون الزامی است. بنابراین کاهش این هورمون ممکن است منجر به جدایی سلول‌های جنسی از اپیتلیوم لوله‌های اسپرم ساز و خروج آنها از بدن بدون بلوغ باشد (۳۶). در تحقیق حاضر تجویز ویتامین E و سلنیوم توانست موجب حفاظت از ساختار بافتی بیضه در برابر سیپرمتترین شود.

در مطالعه حاضر تجویز ویتامین E و سلنیوم موجب بهبود تغییرات بافت شناسی، هورمونی و وضعیت آنتی‌اکسیدانتی بیضه متعاقب تیمار با سیپرمتترین شد. اما تجویز سلنیوم به تنهایی نتوانست کاملاً صدمات ناشی از سیپرمتترین را جبران کند. در مورد سنجش فاکتورهای دیگر مانند هورمون‌های جنسی (تستوسترون و LH) هم نتایج مشابهی دیده شد. به عبارت دیگر، بهترین نتیجه ممکن برای حفاظت در برابر سمیت سیپرمتترین تجویز همزمان این دو ماده با هم است. این کارآمدی ویتامین E و سلنیوم احتمالاً به دلیل خواص ضد رادیکال‌آزادی و آنتی‌اکسیدانتی این دو ترکیب در حالت تجویز همزمان و بیانگر اثر سینرژیک آنهاست. در این مورد گزارش شده که در موش‌های در معرض سدیم آزید؛ ویتامین E یا سلنیوم به تنهایی نمی‌توانند صدمات بافت شناسی، بیوشیمیایی و ایمونولوژیک کبد، کلیه و بیضه را کاملاً جبران کنند اما تجویز توام این دو ماده به دلیل اثرات آنتی‌اکسیداتیو سلنیوم، نقش ویتامین E در جاروب‌گری رادیکال‌های آزاد و همچنین مهار موثر روندهای خوددهضمی ناشی از پروکسیداسیون لیپیدی (۳۷، ۳۹) موجب حفاظت از اندام‌ها می‌شود.

در مطالعه حاضر بررسی‌های هیستومتریکی و هورمون‌سنجی بیانگر کاهش تعداد سلول‌های سرتولی و لایدیگ توام با کاهش تستوسترون و LH در گروه‌های Cyper + Se و Cyper بود. کاهش LH هم راستا با کاهش تستوسترون سنتز شده در سلول‌های لایدیگ است. به طور طبیعی روند اسپرماتوزن در توبول‌های سیمینیفروس بیضه‌ها طی می‌شود. این روند تحت تأثیر ترشح هورمون آزادکننده گنادوتروفین (GnRH) با منشا هیپوتالاموس آغاز می‌شود. هورمون اخیر موجب وا داشتن هیپوفیز قدامی به سنتز و آزادسازی هورمون‌های (FSH) و (LH) می‌شود. هورمون LH با اتصال به گیرنده‌های موجود در سلول‌های لایدیگ بیضه؛ آغاز سنتز تستوسترون را القاء می‌کند. همچنین هورمون FSH با تأثیر بر روی سلول‌های سرتولی موجود در اپیتلیوم زایای لوله‌های سیمینیفروس بیضه، سبب القای شروع روند اسپرماتوزن می‌شود. اگر تعداد سلول‌های سرتولی کاهش یابد، میزان اسپرماتوزن نیز کاهش

آپوتوزیس Bcl2 در بافت بیضه و مغز موش صحرایی می‌شود. این محققین اعلام کردند که این تأثیرات مخرب سیپرمترین، به دنبال ایجاد پراکسیداسیون لیپیدی و تولید رادیکال‌های آزاد در بدن اتفاق می‌افتد (۲). همچنین تماس با پایرتروئیدها سبب اختلال در بیان ژن‌های موثر بر اسپرماتوز، استروئیدوزن و آپوتوز در گامت نر می‌شود (۴۴).

به طور کلی نتایج مطالعه حاضر بیانگر اثرات مسمومیت زایی سیپرمترین با مکانیسم القای استرس اکسیداتیو و از طرف دیگر تأثیرات حفاظتی و سینرژیستی ویتامین E و سلنیوم بر روی بافت بیضه بود. شاهد این مدعا تغییرات ماکروسکوپی، میکروسکوپی، آنتی‌اکسیدانی و هورمونی می‌باشد. بنابراین در موارد نیاز به استفاده از سیپرمترین به عنوان حشره کش، برای کاهش اثرات سمی آن در حیوانات یا انسان‌ها توصیه می‌شود همزمان با آن ویتامین E و سلنیوم تجویز شود. با این وجود انجام تحقیقات بیشتر از جمله بررسی ملکولی برای ارزیابی نقش احتمالی ژن‌ها در زمینه اثر حفاظتی ویتامین E و سلنیوم در برابر سمیت سیپرمترین مورد نیاز است.

### قدردانی و تشکر

مطالعه حاضر برگرفته از پایان نامه کارشناسی ارشد بافت شناسی مقایسه‌ای بود و در دانشکده پیرادامپزشکی دانشگاه ایلام انجام شد. در تحقیق حاضر تمامی اقدامات انجام شده مطابق با آیین نامه کمیته اخلاق پژوهش بر حیوانات آزمایشگاهی صورت گرفته است. همچنین از زحمات معاون محترم پژوهش دانشگاه ایلام و آقای دکتر سلمان سلطانی کارشناس محترم آزمایشگاه مرکزی قدردانی می‌شود.

حاضر تیمار با ویتامین E به تنهایی و یا همراه با سلنیوم توانست میزان SOD و CAT را افزایش و مقدار MDA را نسبت به گروه سیپرمترین کاهش دهند. این موضوع بیانگر اثرات آنتی‌اکسیداتیو این دو ترکیب است. در این راستا، نتایج یک مطالعه نشان می‌دهد که تیمار با مکمل Se و ویتامین E به مدت ۶۰ روز وضعیت آنتی‌اکسیدانی اسپرم را افزایش می‌دهد و کیفیت مایع سمن در سگ‌های دارای باروری پایین را بهبود می‌بخشد (۱۴). به علاوه، در رابطه با قابلیت باروری جنس نر، گزارش شده است که یکی از عوامل مؤثر در کاهش تحرک اسپرم و ناکارآمدی آن در زمینه تولیدمثل موفقیت آمیز، افزایش گونه‌های فعال اکسیژن (ROS: reactive oxygen species) است. همچنین افزایش سطح ROSها از طریق القای پراکسیداسیون اسیدهای چرب غیر اشباع در ناحیه سر و قطعه میانی اسپرم، آسیب به DNA و تغییر شکل اسپرم موجب اختلال در عملکرد و باروری مردان می‌شود (۴،۵). در این تحقیق مشاهده ناهنجاری‌های اسپرمی ممکن است به دلیل استرس اکسیداتیو در بافت بیضه و افزایش تعداد رادیکال‌های آزاد متعاقب تیمار با سیپرمترین باشد. در واقع ویتامین E و سلنیوم به دلیل داشتن خواص آنتی‌اکسیدانت توانسته‌اند از وقوع استرس اکسیداتیو در بیضه و در نتیجه بروز ناهنجاری مورفولوژیک اسپرم جلوگیری کنند. نتایج تحقیقات فعلی نشان دهنده تأثیر مثبت ویتامین E و Se بر روی کاهش تغییرات مضر بافت بیضه ناشی از تیمار با سیپرمترین بود. در سال‌های اخیر، در معدود مطالعاتی، به مکانیسم ایجاد آسیب و مسمومیت سلولی و بافتی توسط سیپرمترین اشاره شده است. نشان داده شده است که تجویز سیپرمترین به مدت ۶۰ روز، موجب افزایش فاکتورهای القای آپوتوزیس مانند کاسپاز ۳، P53 و کاهش فاکتور ضد

### REFERENCES

- Li YF, Pan C, Hu JX, Li J, Xu LC. Effects of cypermethrin on male reproductive system in adult rats. *Biomed Environ Sci* 2013; 26:201-8.
- Abd El-Hameed AM, Mahmoud HS. Cypermethrin induced apoptosis and testicular toxicity by upregulation of p53 in the brain and testis of male rats is alleviated by Sesame oil. *J Taibah Univ Sci* 2020; 14:1342-1349.
- Wang X, Martinez MA, Dai M, Chen D, Ares I, Romero A, et al. Permethrin Induced Oxidative Stress and Toxicity and Metabolism. A Review. *Environ Res* 2016; 149:86-104.
- Wang Q, Shen JY, Zhang R, Hong JW, Li Z, Ding Z, et al. Effects and mechanisms of pyrethroids on male reproductive system. *Toxicology* 2020; 30; 438:152460.
- Fang LY, Chen P, Hou J X, Jing L, Chun L. Effects of Cypermethrin on Male Reproductive System in Adult Rats. *Biomed Environ Sci* 2013; 26(3): 201-208.
- Abdel Razik RK, Mosallam EM, Hamed NA, Badawy MEI, Abo El-Saad MM. Testicular deficiency associated with exposure to cypermethrin, imidacloprid, and chlorpyrifos in adult rats. *Environ Toxicol Pharmacol* 2021; 87: 103724.
- Sharma P, Huq AU, Singh R. Cypermethrin-induced reproductive toxicity in the rat is prevented by resveratrol. *J Hum Reprod Sci* 2014; 7(2):99-106.

8. Gupta S, Kumar H, Soni J. Effect of Vitamin E and selenium supplementation on concentrations of plasma cortisol and erythrocyte lipid peroxides and the incidence of retained fetal membranes in crossbred dairy cattle. *Theriogenology* 2005; 1; 64:1273-86.
9. Hamza RZ, Al-Harbi MS. Monosodium glutamate induced testicular toxicity and the possible ameliorative role of vitamin E or selenium in male rats. *Toxicol Rep* 2014; 22:1037-1045.
10. Wang X, Quinn PJ. Vitamin E and its function in membranes. *Prog Lipid Res* 1999; 38: 309-336.
11. Qu YH, Jian LY, Ce L, Ma Y, Xu CC, Gao YF, et al. Identification of candidate genes in regulation of spermatogenesis in sheep testis following dietary vitamin E supplementation. *Anim Reprod Sci* 2019; 205:52-61.
12. Boussada M, Ali RB, Said AB, Bokri K, Akacha AB, Dziri C, et al. Selenium and a newly synthesized Thiocyanacetamide reduce Doxorubicin gonadotoxicity in male rat. *Biomed Pharmacother* 2017; 89:1005-1017.
13. Kirchhoff KT, Failing K, Goericke-Pesch S. Effect of dietary vitamin E and selenium supplementation on semen quality in Cairn Terriers with normospermia. *Reprod Dom Anim* 2017; 52:945-952.
14. Domosławska A, Zdunczyk S, Nizanski W, Jurczak A, Janowski T. Effect of selenium and vitamin E supplementation on semen quality in dogs with lowered fertility. *Bull Vet Inst Pulawy* 2015; 59:85-90.
15. Sukmawati Y, Arisanty D, Tofrizal A, Amir A. Vitamin E ameliorates testicular histological features and androgen binding protein levels in testicle of rats induced by allethrin. *J Adv Vet Anim Res* 2019; 23; 6:486-491.
16. Oda SS, El-Maddawy ZKh. Protective effect of vitamin E and selenium combination on deltamethrin-induced reproductive toxicity in male rats. *Exp Toxicol Pathol* 2012; 64:813-9.
17. Wang XZ, Liu SS, Sun Y, Wu JY, Zhou YL, Zhang JH. Beta-cypermethrin impairs reproductive function in male mice by inducing oxidative stress. *Theriogenology* 2009; 15; 72:599-611.
18. Ateşşahin A. The Effects of Vitamin E and Selenium on Cypermethrin-Induced Oxidative Stress in Rats. *Turk J Vet Anim Sci* 2005; 29: 385-391.
19. Elsedawi BF, Hussein Y, Sabry MA, Aziz JA. Effect of fluoxetine on the testes of adult albino rats and the possible protective role of curcumin. *Anat Sci Int* 2021;96:187-196.
20. Evans G, Maxwell WMC. Handling and examination of semen. In: Maxwell WMC, Ed. Salamon's artificial insemination of sheep and goats. Sydney, Australia: Butterworths; 1987. p. 93.
21. Bancroft J, Gamble M. Theory and practice of histological technique, 6<sup>th</sup> ed. New York: Churchill Livingstone; 2008.
22. Abou Elhamd AS, Sumayli S, Steger K, Ali AKM, Zayed AE. Effect of Khat (*Catha edulis* Forsk) extract on testicular maturation in pre-pubertal and pubertal rats: A morphological and biochemical study. *Anat Histol Embryol* 2021; 50:271-283.
23. Ohkawa H, Ohishi N, Yagi K. Assay for lipid peroxides in animal tissues by thiobarbituric acid reaction. *Anal Biochem* 1979; 95:351-8.
24. Marklund S, Marklund G. Involvement of the superoxide anion radical in the autoxidation of pyrogallol and a convenient assay for superoxide dismutase. *Eur J Biochem* 1974; 16; 47:469-74.
25. Aebi H. Catalase in vitro. *Methods Enzymol* 1984; 105:121-6.
26. Asadi N, Kheradmand A, Gholami M, Saidi SH, Mirhadi SA. Effect of royal jelly on testicular antioxidant enzymes activity, MDA level and spermatogenesis in rat experimental Varicocele model. *Tissue Cell* 2019; 57:70-77.
27. Anan HH, Zidan RA, Abd El-Baset SA, Ali MM. Ameliorative effect of zinc oxide nanoparticles on cyclophosphamide induced testicular injury in adult rat. *Tissue Cell* 2018; 54:80-93.
28. Zhang X, Zhang T, Ren X, Chen X, Wang S, Qin C. Pyrethroids Toxicity to Male Reproductive System and Offspring as a Function of Oxidative Stress Induction: Rodent Studies. *Front Endocrinol (Lausanne)* 2021; 12: 656106.
29. Bian Q, Xu LC, Wang SL, Xia YK, Tan LF, Chen JF, et al. Study on the Relation Between Occupational Fenvalerate Exposure and Spermatozoa DNA Damage of Pesticide Factory Workers. *Occup Environ Med* 2004; 61:999-1005.
30. Matsuo N. Discovery and Development of Pyrethroid Insecticides. *Proc Jpn Acad Ser B Phys Biol Sci.* 2019; 95:378-400.
31. Nakamura Y, Sugihara K, Sone T, Isobe M, Ohta S, Kitamura S. The in vitro metabolism of a pyrethroid insecticide, permethrin, and its hydrolysis products in rats. *Toxicology* 2007; 235: 176-184.

32. Tyler CR, Beresford N, van der Woning M, Sumpter JP, Thorpe K. Metabolism and environmental degradation of pyrethroid insecticides produce compounds with endocrine activities. *Soc Environ Toxicol Chem* 2000; 19: 801-809.
33. Sanghamitra S, Hazra J, Upadhyay SN, Singh RK, Amal RC. Arsenic induced toxicity on testicular tissue of mice. *Indian J Physiol Pharmacol* 2008; 52:84-90.
34. Zhang SY, Ito Y, Yamanoshita O, Yanagiba Y, Kobayashi M, Taya K, et al. Permethrin may disrupt testosterone biosynthesis via mitochondrial membrane damage of Leydig cells in adult male mouse. *Endocrinology* 2007; 148: 3941-3949.
35. Mostafa Hel-S, Abd El-Baset SA, Kattaia AA, Zidan RA, Al Sadek MM. Efficacy of naringenin against permethrin-induced testicular toxicity in rats. *Int J Exp Pathol* 2016;97:37-49.
36. Zitzmann M. Effects of testosterone replacement and its pharmacogenetics on physical performance and metabolism. *Asian J Androl* 2008; 10, 364-72.
37. El-Shenawy NS, AL Harbi MS, Hamza RZ. Effect of vitamin E and selenium separately and in combination on biochemical, immunological and histological changes induced by sodium azide in male mice. *Exp Toxicol Pathol* 2015; 67:65-76.
38. Sodhi S, Sharma A, Brar APS, Brar RS. Effect of a tocopherol and selenium on antioxidant status, lipid peroxidation and hepatopathy induced by malathion in chicks. *Pest Biochem Physiol* 2008; 90:82-6.
39. Kumar A, Sharma M, Eds. *Basics of human andrology: a textbook*. 1<sup>st</sup> Ed. Singapore: Springer; 2017.
40. Li DJ, Xu ZS, Zhang ZH, Huang QY. Antagonistic effects of vitamin E on the testicular injury by cyclophosphamide in mice. *Zhonghua Nan Ke Xue* 2006; 12:318-22.
41. Blanco Rodríguez J, Martínez García C. Apoptosis precedes detachment of germ cells from the seminiferous epithelium after hormone suppression by short-term oestradiol treatment of rats. *Int J Androl* 1998; 21:109-15.
42. Aitken RJ, Wingate JK, De Iuliis GN, Koppers AJ, McLaughlin EA. Cis unsaturated fatty acids stimulate reactive oxygen species generation and lipid peroxidation in human spermatozoa. *J Clin Endocrinol Metab* 2006; 91:4154-63.
43. Hozyen HF, Khalil HMA, Ghandour RA, Al-Mokaddem AK, Amer MS, Azouz RA. Nano Selenium Protects Against Deltamethrin-Induced Reproductive Toxicity in Male Rats. *Toxicol Appl Pharmacol* 2020; 408:115274.
44. Ravula AR, Yenugu S. Effect of oral administration of a mixture of pyrethroids at doses relevant to human exposure on the general and male reproductive physiology in the rat. *Ecotoxicol Environ Saf* 2021; 15; 208:111714.