

The effect of gallic acid on oxidative stress parameters and hippocampal cell density in ischemia-renal reperfusion model

Hossein Roshanfekr¹, **Mohammad Amin Edalatmanesh**², Heydar Aghababa³

¹ PhD Candidate in Animal Physiology, Department of Biology, College of Sciences, Shiraz Branch, Islamic Azad University, Shiraz, Iran

² Associate Professor of Physiology, Department of Biology, College of Sciences, Shiraz Branch, Islamic Azad University, Shiraz, Iran

³ Assistant Professor of Physiology, Department of Biology, College of Sciences, Arsanjan Branch, Islamic Azad University, Shiraz, Iran

Abstract

Background: Although acute renal injury (AKI) is a consequence of renal ischemia-reperfusion (RIR), RIR-induced oxidative damage also affects distant organs. The aim of this study was to evaluate the effect of gallic acid (GA) on oxidative stress parameters and neuronal density in the brain hippocampus following RIR.

Materials and methods: 48 male Wistar rats were randomly divided into 4 groups, including control, ischemia/reperfusion+normal saline (RIR+Saline), and ischemia/reperfusion+GA groups at doses of 100 mg/kg (RIR+GA100) and 200 mg/kg (RIR+GA200). Animals in all groups except control underwent unilateral nephrectomy (right). The treatments were performed for 14 days and then, the left kidney was ischemized for 45 minutes. After 72 hours, hippocampal activity levels of catalase (CAT), glutathione peroxidase (GPx), total antioxidant capacity (TAC) and malondialdehyde (MDA) were evaluated. Finally, neuronal density was measured in CA1 and CA3 regions of the hippocampus.

Results: A significant decrease in CAT, GPx and TAC and an increase in MDA was observed in RIR + Saline group compared to the control group, which was associated with a significant decrease in neuronal density in CA1/CA3 ($p < 0.05$). While in the GA-treated groups, along with a significant increase in CAT, GPx and TAC and a decrease in MDA in the hippocampus, showed a significant increase in neuronal density of CA1/CA3 regions compared to the RIR+Saline group ($p < 0.05$).

Conclusion: GA pretreatment can ameliorate oxidative damage and neuronal death in the brain hippocampus of rats with RIR-induced acute renal damage.

Keywords: Gallic acid, Hippocampus, Acute renal failure, Rat.

Cited as: Roshanfekr H, Edalatmanesh MA, Aghababa H. The effect of Gallic acid on oxidative stress parameters and hippocampal cell density in ischemia-renal reperfusion model. Medical Science Journal of Islamic Azad University, Tehran Medical Branch 2022; 32(4): 379-388.

Correspondence to: Mohammad Amin Edalatmanesh

Tel: +98 71 36410041

E-mail: amin.edalatmanesh@gmail.com

ORCID ID: 0000-0002-7936-1145

Received: 22 May 2022; **Accepted:** 16 Aug 2022

اثر اسید گالیک بر شاخص‌های استرس اکسایشی و تراکم سلولی هیپوکامپ در مدل ایسکمی - خونرسانی مجدد کلیوی

حسین روشنفکر^۱، محمد امین عدالت منش^۲، حیدر آقابابا^۳

^۱ دانشجوی دکتری فیزیولوژی جانوری، گروه زیست شناسی، دانشکده علوم، واحد شیراز، دانشگاه آزاد اسلامی، شیراز، ایران

^۲ دانشیار فیزیولوژی، گروه زیست شناسی، دانشکده علوم، واحد شیراز، دانشگاه آزاد اسلامی، شیراز، ایران

^۳ استادیار فیزیولوژی، گروه زیست شناسی، دانشکده علوم، واحد ارسنجان، دانشگاه آزاد اسلامی، ارسنجان، ایران

چکیده

سابقه و هدف: هرچند، آسیب حاد کلیوی (AKI) از پیامدهای ایسکمی - خونرسانی مجدد کلیوی (RIR) است، آسیب اکسیداتیو ناشی از RIR بر اندام‌های دور نیز اثر می‌گذارد. هدف از پژوهش حاضر ارزیابی اثر اسید گالیک بر شاخص‌های استرس اکسیداتیو و تراکم نورونی هیپوکامپ مغز به دنبال RIR بود.

روش بررسی: ۴۸ سر موش صحرایی نر نژاد ویستار به طور تصادفی در ۴ گروه کنترل، ایسکمی/ریپرفیوژن+نرمال سالین (RIR+Saline)، ایسکمی/ریپرفیوژن+اسید گالیک با دوزهای ۱۰۰ (RIR+GA100) و ۲۰۰ میلی گرم (RIR+GA200) تقسیم شدند. حیوانات در تمامی گروه‌ها به جز کنترل، مورد نفروکتومی یک طرفه (سمت راست) قرار گرفتند. تیمار به مدت ۱۴ روز انجام شد و سپس، کلیه سمت چپ به مدت ۴۵ دقیقه مورد ایسکمی قرار گرفت. ۷۲ ساعت بعد، سطح فعالیت هیپوکامپی آنزیم کاتالاز (CAT)، گلوکاتینون پراکسیداز (GPx)، ظرفیت آنتی اکسیدانی تام (TAC) و مالون دی آلدئید (MDA) ارزیابی شد و در پایان، تراکم نورونی نواحی CA1 و CA3 هیپوکامپ سنجیده شد. یافته‌ها: در گروه RIR+Saline کاهش معنی‌دار CAT، GPx و TAC و افزایش MDA نسبت به گروه کنترل دیده شد که با کاهش معنی‌دار تراکم نورونی در نواحی CA1/CA3 همراه بود ($p < 0.05$). در حالی که گروه‌های دریافت کننده اسید گالیک همراه با افزایش معنی‌دار CAT، GPx و TAC و کاهش میزان MDA در هیپوکامپ افزایش معنی‌دار تراکم نورونی در نواحی CA1/CA3 را نسبت به گروه RIR+Saline نشان دادند ($p < 0.05$).

نتیجه‌گیری: پیش درمان با اسید گالیک می‌تواند آسیب اکسیداتیو و مرگ نورونی را در هیپوکامپ مغز موش‌های صحرایی دچار آسیب حاد کلیوی ناشی از RIR کاهش دهد.

واژگان کلیدی: اسید گالیک، هیپوکامپ، آسیب حاد کلیوی، موش صحرایی.

مقدمه

دنبال آن هجوم جریان خون به کلیه‌ها سبب اکسیژن‌گیری مجدد شود. این فرآیند سبب آسیب حاد کلیوی (AKI) می‌شود که می‌تواند با کاهش سریع عملکرد کلیه سبب میزان بالای مرگ و میر شود (۱). این آسیب می‌تواند به دنبال جراحی‌های بزرگ، پیوند کلیه، سکته قلبی - عروقی، همی‌نفروکتومی و سپتی‌سمی رخ دهد. عوامل متعددی در پاتوفیزیولوژی RIR دخیل هستند که از جمله آن می‌توان به فعال شدن نوتروفیل‌ها، تولید گونه‌های فعال اکسیژن (ROS)

ایسکمی - خونرسانی مجدد کلیوی (RIR) زمانی اتفاق می‌افتد که محدودیت گذرایی در جریان خون به کلیه‌ها رخ دهد و به

آدرس نویسنده مسئول: شیراز، گروه زیست شناسی، دانشکده علوم، واحد شیراز، دانشگاه آزاد اسلامی،

محمد امین عدالت منش (email: amin.edalatmanesh@gmail.com)

ORCID ID: 0000-0002-7936-1145

تاریخ دریافت مقاله: ۱۴۰۱/۳/۱

تاریخ پذیرش مقاله: ۱۴۰۱/۵/۲۵

و واسطه‌های التهابی اشاره کرد (۲). در مرحله ایسکمی، تغییر متابولیسم از هوازی به بی‌هوازی باعث ایجاد اسیدوز داخل سلولی و کاهش تولید ATP می‌شود. این رویدادها سبب تجمع کلسیم اضافی در سلول و تولید ROS شده و در فاز برقراری مجدد جریان خون، بازیابی اکسیژن و افزایش pH در بافت به وجود می‌آید. با این حال، فرآیند بازگرداندن به سطوح فیزیولوژیک و طبیعی به دنبال ایسکمی به بافت‌ها آسیب می‌زند. خونرسانی مجدد باعث اضافه بار بیشتر کلسیم، تولید ROS و کاهش فعالیت آنزیم‌های آنتی‌اکسیدانی می‌شود (۳). گونه‌های فعال اکسیژن در پاتوفیزیولوژی چندین آسیب کلیوی درگیر هستند و این کار را از طریق ایجاد آسیب اکسایشی به مولکول‌های زیستی مانند لیپیدها، پروتئین‌ها و DNA که در نهایت منجر به آپوپتوز سلولی می‌شود، انجام می‌دهند (۴). برای درمان این شرایط پاتولوژیک، تلاش محققین بر کاهش میزان ROS و تقویت عملکرد سیستم آنتی‌اکسیدانی متمرکز شده است.

بیماری مزمن کلیه (CKD) با شیوع کلی ۱۳/۱ درصد در ایالات متحده، ۱۳/۱ درصد در هندوستان، ۱۴/۷۱ درصد در ژاپن و ۱۸/۳۸ درصد در اروپا یک بار بهداشتی حیاتی در سراسر جهان است (۵). در ایران نیز طی مطالعه‌ای در سال ۲۰۱۷ شیوع این بیماری را حدود ۲۰ درصد گزارش کرده است (۶). میزان بالای مرگ و میر و عوارض ناشی از آسیب حاد کلیه (AKI) عمدتاً به عوارض خارج کلیوی اشاره دارد. انتشار کموکاین‌ها، سایتوکین‌ها، ROS، پراکسی‌نیتريت و پروستاگلاندین‌ها به صورت موضعی و سیستمی در سیستم گردش خون منجر به آسیب ارگان‌های دور مانند کبد، پانکراس، ریه و بافت‌های مغزی می‌شود که به آن سندرم اختلال عملکرد اندام‌های چندگانه می‌گویند (۷). برخی از مطالعات آسیب سیستم عصبی مرکزی را در طول بیماری‌های کلیوی نشان داده‌اند (۸). آسیب مغزی ناشی از ایسکمی کلیوی در سطوح مختلف ساختاری، بیوشیمیایی، التهاب عصبی و رفتاری گزارش شده است (۹)، پیامدی که نمی‌توان آن را دست کم گرفت. زیرا شیوع CKD و AKI در حال افزایش است و اختلالات عصبی با مرگ و میر بالاتر، کیفیت زندگی پایین‌تر و افزایش هزینه‌های مراقبت‌های بهداشتی همراه است. در سال‌های اخیر، تعداد زیادی از مطالعات تأیید کرده‌اند که واکنش رادیکال‌های آزاد یک علت مهم آسیب خونرسانی مجدد به ایسکمی کلیوی است. این امر می‌تواند منجر به کاهش میزان فاکتورهای آنتی‌اکسیدان و همچنین، افزایش مقدار مواد پرواکسیدان شود. استرس اکسیداتیو

احتمالاً یکی از مکانیسم‌های دخیل در آسیب عصبی ناشی از RIR است (۱۰). مغز حاوی مقادیر بالایی مولکول‌های آنتی‌اکسیدان است که از واکنش‌های آسیب رسان رادیکال‌های آزاد جلوگیری و یا آن‌ها را مهار می‌کنند (۱۱).

امروزه ترکیبات فنلی مهم‌ترین آنتی‌اکسیدان‌های طبیعی هستند که به کاهش بروز بیماری‌های مرتبط با استرس اکسیداتیو کمک می‌کنند (۱۲). در میان ترکیبات فنلی، اسید گالیک (GA)، ۴، ۵-تری‌هیدروکسی بنزوئیک اسید) به عنوان یک ترکیب معطر در بسیاری از گیاهان مانند گردو، سماق، برگ چای و پوست درخت بلوط به خوبی یافت می‌شود (۱۳). GA به عنوان یک آنتی‌اکسیدان قوی، پاک‌کننده رادیکال‌های آزاد و یک مهارکننده پراکسیداسیون لیپیدی شناخته شده است (۱۴). در واقع، خاصیت آنتی‌اکسیدانی GA با محل گروه‌های هیدروکسیل و سایر گروه‌های عاملی مرتبط است. علاوه بر این، خصوصیات ضد باکتری، ضد ویروسی، ضد التهابی و ضد سرطانی GA شناسایی شده است (۱۵). یافته‌های به‌دست‌آمده از برخی مطالعات نشان می‌دهند که GA می‌تواند از کلیه در برابر شرایط پاتولوژیک مختلف مانند RIR، بیماری مزمن کلیوی (CKD) و آسیب‌های کلیوی ناشی از فلزات سنگین محافظت کند (۱۶). اثرات محافظت‌کننده نفرونی GA با توانایی آن در خنثی کردن انواع رادیکال‌های آزاد و افزایش قدرت سیستم آنتی‌اکسیدانی درون زاد مرتبط است (۱۷). با این حال، تاکنون اثر این ترکیب بر آسیب سلولی و پارامترهای استرس اکسایشی در بافت هیپوکامپ موش‌های صحرایی متعاقب RIR بررسی نشده است. لذا در مطالعه حاضر به ارزیابی اثر اسید گالیک بر پارامترهای استرس اکسایشی و دانسیته نورونی در نواحی CA1 و CA3 هیپوکامپ به دنبال آسیب ایسکمی - خونرسانی مجدد کلیوی در موش‌های صحرایی پرداخته شد.

مواد و روشها

حیوان‌ها و گروه‌بندی

مطالعه تجربی حاضر با استفاده از ۴۸ سر موش صحرایی نر بالغ نژاد ویستار با وزن 200 ± 10 گرم و سن ۶ هفته صورت گرفت. این حیوانات که از مرکز پرورش و نگهداری حیوانات آزمایشگاهی دانشگاه علوم پزشکی شیراز تهیه شدند، جهت آدپتاسیون در خانه حیوانات دانشگاه آزاد اسلامی شیراز به مدت یک هفته در شرایط آزمایشگاهی شامل دمای 22 ± 2 درجه سانتی‌گراد، رطوبت نسبی 50 ± 10 درصد و چرخه ۱۲

آزمون‌های بیوشیمیایی

۷۲ ساعت پس از خون‌رسانی مجدد، تعدادی از حیوانات در هر گروه ($n=7$) با دوز کشنده کلروفورم بی‌هوش و بلافاصله سر حیوان با دستگاه گیوتین مخصوص جوندگان جدا شد. با جدا کردن کامل مغز از درون جمجمه، مغز به سرعت در یخ قرار داده شد. هیپوکامپ با دقت در زیر استریوسکوپ (Olympus, Japan) از بقیه قسمت‌های مغز جدا شد. پس از شستشوی بافت با نرمال سالین سرد همراه با بافر Tris (Sigma, Germany)، بافت هیپوکامپ به مدت ۵ دقیقه با دستگاه هموژنایزر (MTOPS, Korea) با ۵۰۰۰ دوز در دقیقه هموژنیزه شد. محلول هموژنیزه شده توسط سانتریفوژ یخچال‌دار (Domel, Slovenia) سانتریفوژ و از محلول ۰/۵ میلی‌مولار فنیل متیل سولفونیل فلوراید (Sigma, Germany) به‌عنوان مهارکننده پروتئازها استفاده شد. از محلول رویی حاصل از سانتریفوژ جهت ارزیابی عوامل استرس اکسایشی استفاده شد (۲۰).

برای اندازه‌گیری مقادیر هیپوکامپی آنزیم کاتالاز (CAT)، گلوکاتایون پراکسیداز (GPx) و ظرفیت آنتی‌اکسیدانی تام (TAC) از روش الیزا و کیت شرکت زل بایو (ZellBio, Germany) استفاده شد. همچنین، میزان بافتی مالون‌دی‌آلدئید (MDA) بر پایه واکنش با تیوباربی‌توریک اسید (Merck, Germany)، به روش طیف‌سنجی ارزیابی شد. مقدار اولیه بافت و رقیق‌سازی عصاره بافتی با توجه به پروتکل کیت‌های الیزا در همه نمونه‌ها یکسان در نظر گرفته شد.

مطالعات بافت‌شناسی

تعدادی از حیوانات ($n=5$) بلافاصله ۷۲ ساعت بعد از خون‌رسانی مجدد کلیوی تحت بیهوشی عمیق با کلروفورم قرار گرفتند و جهت تثبیت بافت مغز در جمجمه، پرفیوژن فیکساتور (فرمالین ۱۰ درصد) از طریق قلب آنها انجام شد. سپس به دقت و به‌طور کامل مغز از جمجمه خارج شد و در محلول پارافمالدئید ۴٪ قرار گرفت. جهت تهیه اسلایدهای بافتی، نمونه‌های کامل مغز با کمک دستگاه اتوتکنیکون پردازش شد و پس از تهیه بلوک‌های پارافینه، برش‌هایی با ضخامت ۱۰ میکرون تهیه شد (از هر نمونه مغزی ۱۰ اسلاید از مناطق مختلف هیپوکامپ آماده شد). آنگاه رنگ آمیزی هماتوکسیلین-ئوزین (H-E) انجام شد و تصویربرداری میکروسکوپی با میکروسکوپ نوری (Olympus-BH₂) انجام شد. به کمک اطلس پاکسینوس و واتسون هیپوکامپ و نواحی مختلف آن تشخیص داده شد.

جهت سنجش دانسیته سلولی در مناطق CA1 و CA3 هیپوکامپ از روش دایسکتور با نمونه‌برداری تصادفی استفاده شد. به‌طور کلی، در این روش سلول‌ها در یک چهارچوب مرجع

ساعت نور / تاریکی قرار گرفتند. آب آشامیدنی و غذای استاندارد موش‌های آزمایشگاهی (محصول شرکت ۱۱۰ فارس) آزادانه در اختیار حیوانات بود. همچنین، کلیه اصول اخلاقی کار با حیوانات آزمایشگاهی در این پژوهش بر اساس دستورالعمل کمیته اخلاق و قوانین حمایت از حیوانات آزمایشگاهی دانشگاه آزاد اسلامی شیراز رعایت شد (کد اخلاق: IR.IAU.SHIRAZ.1398.025). تمامی اعمال جراحی و نمونه‌گیری‌ها تحت بیهوشی کامل صورت گرفت و حیوانات با رعایت اصول اخلاقی از چرخه حیات خارج شدند.

حیوانات به صورت تصادفی در ۴ گروه ($n=12$) به تفکیک زیر تقسیم بندی شدند: گروه کنترل که در این گروه هیچ تیماری برای حیوانات انجام نگرفت. حیوانات این گروه فقط از آب و غذای معمولی استفاده کردند. در گروه RIR+Saline حیوانات مورد نفروکتومی یک طرفه (سمت راست) قرار گرفتند، همچنین، به مدت ۱۴ روز حلال اسید گالیک (نرمال سالین) را به صورت گاواژ دریافت کردند. سپس، کلیه سمت چپ به مدت ۴۵ دقیقه مورد ایسکمی قرار گرفت و ۷۲ ساعت بعد حیوانات تشریح شدند. در گروه‌های RIR+GA100 و RIR+GA200 نیز حیوانات مورد نفروکتومی یک طرفه قرار گرفتند. سپس، به مدت ۱۴ روز حیوانات اسید گالیک را با دو دوز ۱۰۰ و ۲۰۰ میلی‌گرم بر کیلوگرم وزن بدن حیوان به صورت گاواژ دریافت کردند و بعد از آن کلیه سمت مقابل به مدت ۴۵ دقیقه مورد ایسکمی قرار گرفت. در نهایت ۷۲ ساعت بعد حیوانات تشریح شدند (۱۸).

جراحی القاء مدل

جهت ایجاد مدل نفروکتومی یک طرفه ابتدا حیوانات به وسیله تزریق درون صفاقی محلول کتامین (40 mg/kg) و زایلازین (5 mg/kg) بیهوش شدند. پس از تراشیدن و ضد عفونی کردن موضع جراحی، برشی طولی بر روی شکم ایجاد و عروقی که وارد کلیه راست حیوان شده به وسیله نخ جراحی قابل جذب مسدود گردید. سپس، کلیه با قیچی جدا شد و در نهایت محل جراحی بخیه شد. پس از گذشت ۱۴ روز از جراحی نفروکتومی یک طرفه، جهت القاء RIR مجدداً حیوانات به وسیله تزریق درون صفاقی محلول کتامین (40 mg/kg) و زایلازین (5 mg/kg) بیهوش شدند و پس از ضد عفونی کردن محل جراحی، برشی طولی بر روی پهلوی چپ حیوان ایجاد شد و با استفاده از یک کلمپ عروق کلیوی به مدت ۴۵ دقیقه مسدود شد. پس از ایجاد ایسکمی، کلمپ برداشته شد و با اطمینان از برقراری مجدد جریان خون، محل جراحی بخیه شد. عمل خون‌رسانی مجدد (ریپرفیوژن) تا ۷۲ ساعت بعد از ایسکمی ادامه داشت (۱۹).

(دایسکتور) شمارش شدند. پس از شمارش سلول‌ها، تراکم با فرمول $N_A = \sum Q / \sum P \times AH = N_A$ محاسبه شد که در آن N_A = دانسیته نورونی، $\sum Q$ = مجموع سلول‌های شمارش شده در یک نمونه، $\sum P$ = تعداد دفعات نمونه برداری شده در یک نمونه، A = مساحت چهارچوب نمونه برداری و H = فاصله بین دو برش متوالی، یا ضخامت هر برش می‌باشد. بر این اساس، دانسیته نورونی بر مبنای تعداد سلول‌ها در میلی متر مکعب بافت (N/mm^3) تعیین می‌شود (۲۱).

تحلیل آماری

تحلیل آماری بین گروه‌های مختلف با استفاده از نرم افزار آماری SPSS نسخه ۲۲ انجام شد. داده‌ها به صورت میانگین \pm انحراف معیار گزارش شدند. برای بررسی توزیع نرمال داده‌ها از آزمون کلموگروف-اسمیرنوف استفاده شد. همچنین، برای ارزیابی اختلاف معنی‌دار بین گروه‌های مورد نظر از آنالیز واریانس یک راهه و آزمون توکی استفاده شد. از نظر آماری مقادیر $p < 0.05$ معنی‌دار در نظر گرفته شد.

یافته‌ها

نتایج مطالعات بیوشیمیایی (جدول ۱) نشان داد میزان هیپوکامپی آنزیم CAT در گروه‌های RIR+Saline و RIR+GA100 نسبت به گروه کنترل کاهش معنی‌داری داشت ($p < 0.001$). در حالی که در مقایسه با گروه RIR+Saline، گروه‌های RIR+GA100 ($p < 0.05$) و RIR+GA200 ($p < 0.001$) افزایش معنی‌داری در میزان هیپوکامپی CAT داشتند. همچنین، میزان بیان هیپوکامپی

آنزیم GPx در گروه‌های RIR+Saline، RIR+GA100 و RIR+GA200 کاهش معناداری را نشان داد ($p < 0.001$). از طرفی، افزایش معنی‌داری در بیان GPx در گروه‌های RIR+GA100 و RIR+GA200 در مقایسه با گروه RIR+Saline دیده شد ($p < 0.001$). بین گروه RIR+GA100 و RIR+GA200 اختلاف در سطح $p < 0.001$ معنی‌دار بود.

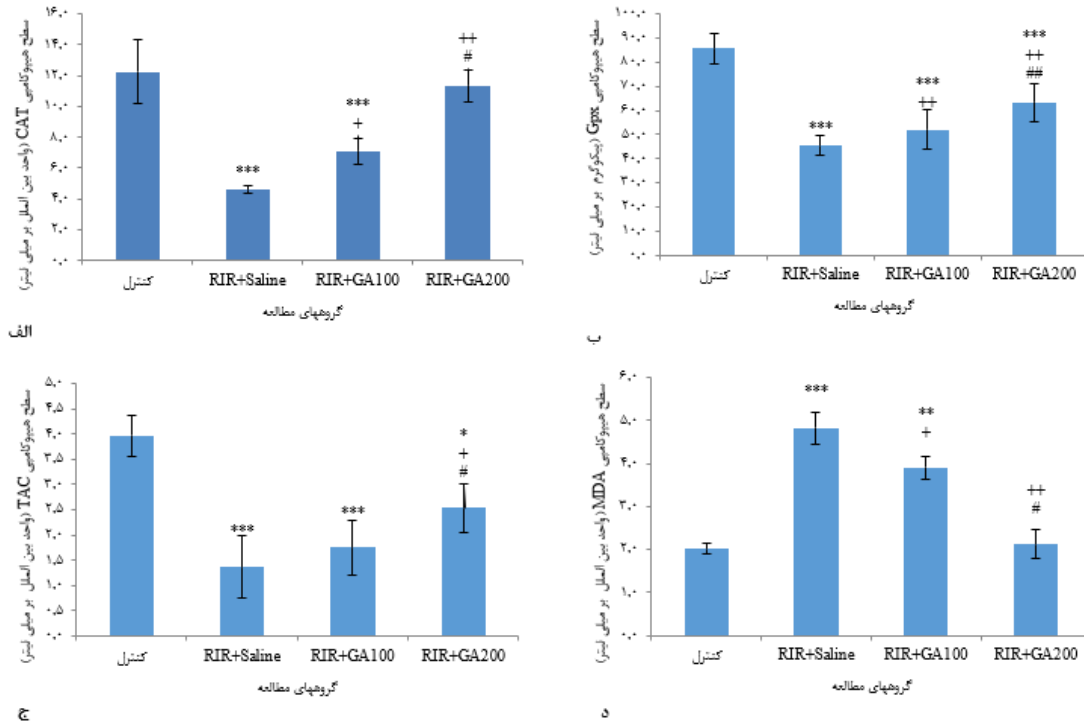
میزان هیپوکامپی TAC در گروه‌های RIR+Saline و RIR+GA100 ($p < 0.001$) و RIR+GA200 ($p < 0.005$) نسبت به گروه کنترل کاهش معنی‌داری داشت. تنها گروه RIR+GA200 در مقایسه با گروه RIR+Saline و نیز در مقایسه با RIR+GA100 افزایش معنی‌داری از خود نشان داد ($p < 0.05$). نتایج میزان هیپوکامپی MDA نشان از افزایش آن در گروه‌های RIR+Saline ($p < 0.001$) و RIR+GA100 ($p < 0.001$) نسبت به گروه کنترل داشت. همچنین، در مقایسه با گروه RIR+Saline، در گروه‌های RIR+GA100 ($p < 0.05$) و RIR+GA200 ($p < 0.001$) افزایش معنی‌داری دیده شد. بین گروه RIR+GA100 و RIR+GA200 اختلاف معنی‌دار بود ($p < 0.05$) (شکل ۱).

نتایج بافت شناسی نشان داد که دانسیته نورونی در ناحیه CA1 (شکل ۲) در گروه RIR+Saline نسبت به گروه کنترل کاهش معنی‌داری داشت ($p < 0.001$). این در حالی است که بین گروه RIR+GA100 و کنترل نیز اختلاف معنی‌دار بود ($p < 0.001$).

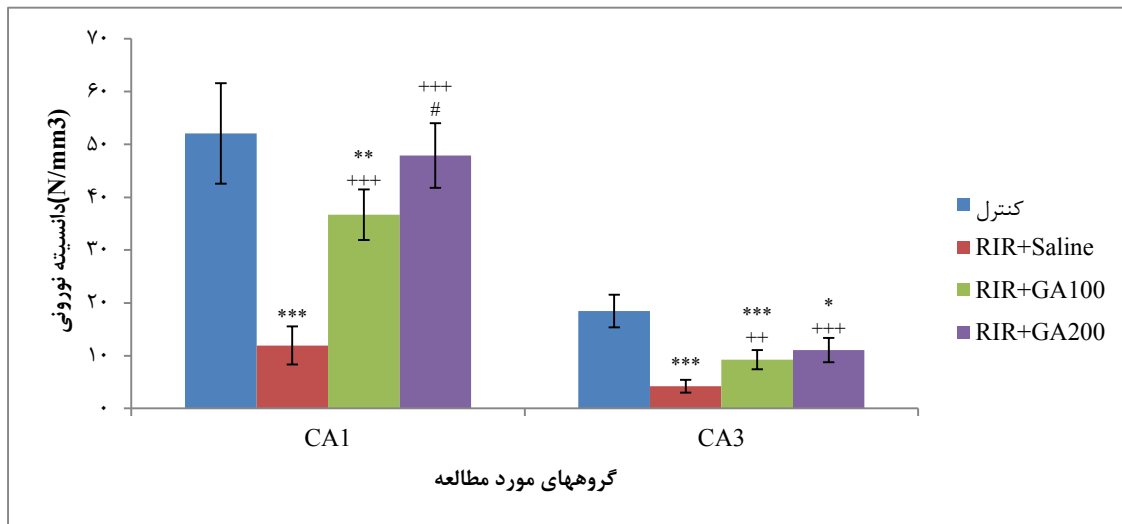
جدول ۱. مقایسه میانگین (\pm انحراف معیار) مقادیر هیپوکامپی کاتالاز (CAT)، گلوکاتیون پراکسیداز (GPx)، ظرفیت آنتی اکسیدانی تام (TAC) و مالون دی‌آلدهید (MDA) در گروه‌های گوناگون ($n = 7$)

MDA ($\mu\text{mol/l}$)	TAC (U/ml)	GPx (pg/ml)	CAT (U/ml)	پارامتر
$2/0.2 \pm 0/11$	$3/97 \pm 0/41$	$6/24 \pm 85/72$	$12/25 \pm 2/07$	کنترل
$4/82 \pm 0/37$ ***	$1/36 \pm 0/62$ ***	$3/95 \pm 45/38$ ***	$4/6 \pm 0/23$ ***	RIR+Saline
$3/91 \pm 0/26$ ***	$1/75 \pm 0/55$ ***	$7/21 \pm 52/11$ ***+	$7/11 \pm 0/83$ ***+	RIR+GA100
$2/12 \pm 0/33$ ++	$2/54 \pm 0/48$ *#	$7/65 \pm 63/20$ ***+#	$11/35 \pm 1/05$ ##	RIR+GA200
0/004	0/007	0/001	0/003	سطح معنی‌داری (با آزمون ANOVA)

در مقایسه با گروه کنترل، گروه‌های مطالعه اختلاف معنی‌داری در بیان CAT، GPx، TAC و MDA داشتند ($p < 0.001$ ، $p < 0.001$ ، $p < 0.001$ و $p < 0.05$). همچنین، در مقایسه با گروه RIR+Saline، اختلاف معنی‌داری در بیان CAT، GPx و میزان MDA دیده شد ($p < 0.001$ و $p < 0.05$). همچنین، در میزان بیان CAT، GPx، TAC و MDA بین گروه RIR+GA100 تفاوت معنی‌داری با گروه RIR+GA200 مشاهده شد ($p < 0.001$ و $p < 0.05$).



شکل ۱. مقایسه میانگین (± انحراف معیار) شاخص‌های استرس اکسایشی هیپوکامپ در گروه‌های گوناگون (n = 7). سطح هیپوکامپی آنزیم کاتالاز (CAT، الف)، گلوکوتیون پراکسیداز (GPx، ب)، شاخص آنتی‌اکسیدانی تام (TAC، ج) و مالون دی‌الدهید (MDA، د) در نمودارهای فوق آمده است. اختلاف معنی‌دار گروه کنترل با سایر گروه‌های مطالعه ($p < 0.001$ ، $p < 0.01$ و $p < 0.05$)*، اختلاف معنی‌دار گروه RIR+Saline با گروه‌های RIR+GA100 و RIR+GA200 ($p < 0.05$ +) و اختلاف معنی‌دار بین گروه‌های RIR+GA100 و RIR+GA200 اختلاف معنی‌داری در شاخص‌های مختلف دیده شد ($p < 0.01$ ## و $p < 0.05$ #).



شکل ۲. مقایسه میانگین (± انحراف معیار) تراکم نورونی نواحی CA1/CA3 هیپوکامپ در گروه‌های گوناگون (n = 5). بین گروه کنترل با گروه‌های RIR+Saline و RIR+GA100 در ناحیه CA1 و نیز در ناحیه CA3 بین گروه کنترل با گروه‌های RIR+Saline، RIR+GA100 و RIR+GA200 اختلاف معنی‌دار بود ($p < 0.001$ ، $p < 0.01$ و $p < 0.05$)*. همچنین، اختلاف معنی‌داری بین گروه‌های RIR+GA100 و RIR+GA200 با گروه RIR+Saline در ناحیه CA1 و CA3 وجود داشت ($p < 0.001$ +++ و $p < 0.01$ ++). بین گروه‌های RIR+GA100 و RIR+GA200 اختلاف معنی‌داری در ناحیه CA1 دیده شد ($p < 0.05$ #).

در بین گروه‌های تیمار با اسید گالیک، هر دو گروه RIR+GA100 و RIR+GA200 ($p < 0.001$) افزایش معنی‌داری نسبت به گروه RIR+Saline داشتند ($p < 0.001$). بین گروه RIR+GA100 با گروه RIR+GA200 اختلاف معنی‌داری مشاهده شد ($p < 0.05$). در ناحیه CA3 (شکل ۲) کاهش معنی‌داری در دانسیته نورونی در گروه RIR+Saline و RIR+GA100 ($p < 0.001$) و همچنین RIR+GA200 ($p < 0.05$) نسبت به گروه کنترل دیده شد. همچنین، افزایش معنی‌داری در دانسیته نورونی ناحیه CA3 در گروه RIR+GA100 و RIR+GA200 نسبت به گروه RIR+Saline دیده شد (به ترتیب $p < 0.01$ و $p < 0.001$).

بحث

هدف از مطالعه حاضر ارزیابی نقش محافظتی اسید گالیک در برابر آسیب اکسیداتیو هیپوکامپ مغز به دنبال ایسکمی-خونرسانی مجدد کلیوی (RIR) بود. RIR باعث آسیب اکسایشی، افزایش MDA، کاهش GPx و CAT در هیپوکامپ مغز موش‌های صحرایی شد. این یافته‌ها نشان می‌دهند که پاسخ استرس اکسیداتیو پس از القای آسیب حاد کلیوی در آسیب اندام‌های دورتر مانند مغز نیز نقش دارد. رادیکال‌های آزاد در طول RIR بیش از حد تولید می‌شوند. در عین حال، این می‌تواند عملکرد سیستم دفاعی رادیکال‌های آزاد بدن مانند SOD و سایر ترکیبات آنتی‌اکسیدانی را کاهش دهد، که نمی‌تواند به طور موثر رادیکال‌های آزاد را حذف کند. این امر منجر به تجمع رادیکال‌های آزاد می‌شود. رادیکال‌های آزاد به غشای سلولی که غنی از فسفولیپید است حمله می‌کنند، به طوری که ساختار غشاء آسیب می‌بیند و سلول‌ها متورم می‌شوند (۲۲).

RIR ممکن است اثرات مخرب و گاه شدیدی بر بافت‌ها و اندام‌های دورتر از کلیه داشته باشد. برخی از مکانیسم‌های احتمالی که در آسیب‌های اندام‌های دور ناشی از RIR شامل اختلال در عملکرد عروقی، اختلال در متابولیسم مواد فعال عروقی، آسیب اکسیداتیو، افزایش آسیب سلول‌های اندوتلیال و واکنش فعال‌سازی عوامل موضعی التهاب است. این فرآیندها بسیار مضر هستند و یکپارچگی عملکردی و ساختاری اندام‌هایی از جمله مغز را پس از کلیه از بین می‌برند (۸).

سیستم عصبی و کلیه‌ها برای حفظ شرایط پایدار بدن با هم تعامل دارند. با این حال، حالات پاتولوژیک، مانند فشار خون

بالا و آسیب کلیه، می‌توانند این تعامل را مختل کنند، که بیشتر منجر به اختلال در هومئوستازی می‌شود (۲۳). اختلالات عصبی از جمله بیماری عروق مغزی و اختلالات شناختی، در بیماران مبتلا به بیماری مزمن کلیه (CKD) شایع است (۲۴). AKI می‌تواند منجر به انسفالوپاتی اورمیک شود. علاوه بر این، مطالعات نشان داده‌اند که AKI با خطر بعدی برای ایجاد سکته مغزی و زوال عقل همراه است (۲۵). بنابراین، کلیه‌های آسیب‌دیده می‌توانند تأثیر مضر بر سیستم عصبی مرکزی (CNS) داشته باشند. مطالعات اخیر نشان داده‌اند که سیستم عصبی می‌تواند به طور مستقیم یا غیرمستقیم از طریق سیستم ایمنی (تعدیلات ایمنی-عصبی) بر روند AKI و CKD تأثیر بگذارد (۲۳). مغز و زیرساخت‌های آن، مانند هیپوکامپ، اندام‌های آسیب‌پذیری هستند که می‌توانند تحت تأثیر AKI قرار گیرند. AKI می‌تواند نفوذپذیری سد خونی مغزی را تغییر دهد. آزادسازی چند واسطه التهابی، همزمان با التهاب و سمیت سلولی، اختلال در عملکرد میانجی‌های عصبی، اختلال در رونویسی، و تغییرات در بیان ژن آپوپتوز را در هیپوکامپ به همراه دارد (۲۶). Liu و همکارانش نشان دادند که AKI در موش‌ها تغییرات مغزی مشخصی را ایجاد می‌کند که با افزایش بیان پروتئین‌های التهابی محلول KC (جاذب شیمیایی کراتینوسیتی) و G-CSF، افزایش التهاب سلولی همراه با افزایش بیان GFAP (پروتئین اسیدی فیبریلا گلیال) در آستروسیت‌ها، و افزایش سلول‌های میکروگلیال مشهود بوده است. موش‌های دچار AKI ناهنجاری‌های سلولی قابل توجهی در هیپوکامپ، افزایش نفوذپذیری عروقی در مغز و کاهش فعالیت حرکتی از خود نشان دادند (۲۷).

RIR پاتوژنز اصلی در نارسایی حاد ایسکمیک کلیه است که عوارض و مرگ و میر بالایی دارد. این واقعه اغلب با یک سری رویدادهای سلولی از جمله آزاد شدن گونه‌های فعال اکسیژن (ROS)، آپوپتوز، نکروز، نفوذ سلول‌های التهابی و آزادسازی سایتوکاین‌های التهابی که منجر به آسیب بافتی می‌شود، همراه است (۷). MDA، محصول نهایی اکسیداسیون لیپید، بر مجموعه زنجیره تنفسی میتوکندری و فعالیت‌های کلیدی آنزیم در میتوکندری تأثیر می‌گذارد. در بدن، رادیکال‌های آزاد واکنش پراکسیداسیون لیپیدی را تحریک می‌کنند و باعث ایجاد محصول نهایی اکسیداسیون MDA می‌شوند که سمیت سلولی را به دنبال دارد. از طریق تجزیه و تحلیل سطح MDA، می‌توان درجه پراکسیداسیون لیپید غشاء و میزان آسیب سیستم غشایی را به طور غیر مستقیم ارزیابی کرد. CAT،

هیپوکامپ در نواحی CA1 و CA3 به طور قابل توجهی نسبت به گروه RIR+Saline کاهش داشته است. در مطالعه‌ای که اثر اسید گالیک و اسید تانیک را در برابر سمیت کلیوی ناشی از سیس‌پلاتین در موش‌ها بررسی کرده است، دیده شده است که هر دو آنتی‌اکسیدان به طور قابل توجهی فعالیت آنزیمی SOD، CAT، GPX و GSH را افزایش داده و سطح MDA کلیوی را کاهش می‌دهند (۳۱). در مطالعه سرکاک‌ی و همکاران، درمان با اسید الاژیک اثر محافظتی عصبی وابسته به دوز را در برابر اختلال شناختی و نقص الکتروفیزیولوژیک هیپوکامپ ناشی از AKI نشان داده است (۳۲).

هم راستا با مطالعه حاضر، احمدوند و همکارانش نشان دادند پیش‌درمانی با اسید گالیک سبب کاهش سطح اوره و کراتینین به دنبال RIR می‌شود. سطح سرمی و کلیوی MDA در گروه RIR افزایش و در مقابل، سطوح گلوتاتیون (GSH) و فعالیت GPx به طور قابل توجهی کاهش داشت. یافته‌های این محققین نشان داد که پیش‌درمانی با اسید به طور قابل توجهی سطوح MDA کلیه، GSH سرم و فعالیت GPx را به دنبال RIR بهبود می‌بخشد و نقش محافظتی GA را در کاهش آسیب ناشی از RIR نشان دادند (۳۳).

پیش‌درمان با اسید گالیک به طور قابل توجهی MDA را در هیپوکامپ مغز کاهش داد، سطوح SOD، CAT و GPx را افزایش داد و تراکم نورونی در نواحی CA1 و CA3 هیپوکامپ را متعاقب RIR افزایش داد. این امر نشان می‌دهد که اسید گالیک می‌تواند آسیب اکسیداتیو مغزی را در موش‌های صحرایی دچار آسیب حاد کلیوی ناشی از RIR کاهش دهد.

تشکر و قدردانی

از زحمات مدیریت محترم پژوهش دانشگاه آزاد اسلامی شیراز در اعطای تسهیلات لازم جهت اجرای این پروژه صمیمانه قدردانی می‌شود.

یکی از آنتی‌اکسیدان‌های کلیدی در سیستم دفاع بیولوژیکی است که سلول‌ها را از سمیت ناشی از H₂O₂ رها می‌کند. GPx نیز یک آنتی‌اکسیدان قوی است و می‌تواند آسیب‌های ناشی از رادیکال‌های آزاد در سلول‌ها را از بین ببرد. هنگامی که عوامل از بین برنده رادیکال‌های آزاد در بافت‌ها کاهش می‌یابد، اکسیژن فعال تولید شده توسط بافت نمی‌تواند به طور موثر حذف شود و فسفولیپیدهای غشای سلول در برابر حمله رادیکال‌های آزاد اکسیژن آسیب پذیر می‌شوند (۲۸).

در مطالعه حاضر، کاهش دانسیته نورونی در ناحیه CA1 و CA3 هیپوکامپ در گروه RIR نسبت به گروه کنترل دیده شد. مطالعات قبلی نشان دادند که تراکم سلول‌های عصبی پیکنوتیک به دنبال ۴۵ دقیقه ایسکمی و متعاقب آن ۲۴ ساعت خون‌رسانی مجدد به طور قابل توجهی در ناحیه CA1 هیپوکامپ افزایش می‌یابد (۲۷). از آنجایی که هیپوکامپ نقش عمده‌ای در یادگیری و حافظه ایفا می‌کند و همچنین آسیب به آن در بروز اضطراب و افسردگی نیز نقش دارد، به نظر می‌رسد AKI ممکن است سبب بروز اختلالات شناختی در بیماران گردد (۲۶). نورون‌های ناحیه CA1 آسیب‌پذیری انتخابی بالاتری در چندین شرایط پاتولوژیک، از جمله ایسکمی مغزی گلوبال و بیماری آلزایمر از خود نشان می‌دهند. التهاب در ناحیه CA1 در بیماری آلزایمر دیده شده است (۲۹). تهمتن و همکاران نشان دادند که تغییر در ویژگی‌های الکتروفیزیولوژیک ناحیه CA1، آستریوگلیوزیس و آسیب به نورون‌های CA1 می‌تواند از عوارض عصبی ناشی از AKI باشد (۳۰).

هرچند، مطالعات مختلف به نقش حفاظت عصبی، آنتی‌اکسیدانی، ضد التهابی و ضد آپوپتوزی اسید گالیک اشاره دارند (۱۷-۱۲) با این حال، اثر این آنتی‌اکسیدان در اختلالات عصبی ناشی از AKI همچنان مغفول مانده است و نیاز به ارزیابی دارد. مطالعه حاضر نشان داد که در گروه‌های RIR و دریافت‌کننده اسید گالیک ضمن بهبود پارامترهای استرس اکسایشی و افزایش تراکم نورونی، آسیب سلولی

REFERENCES

- Lu R, Kiernan MC, Murray A, Rosner MH, Ronco C. Kidney-brain crosstalk in the acute and chronic setting. *Nat Rev Nephrol* 2015;11:707-19.
- Oh DJ. A long journey for acute kidney injury biomarkers. *Ren Fail* 2020;42:154-165.
- Gong L, He J, Sun X, Li L, Zhang X, Gan H. Activation of sirtuin1 protects against ischemia/reperfusion-induced acute kidney injury. *Biomed Pharmacother* 2020;125:110021.
- Abd El-Kader M, Taha RI. Comparative nephroprotective effects of curcumin and etoricoxib against cisplatin-induced acute kidney injury in rats. *Acta Histochem* 2020;122:151534.
- Hill NR, Fatoba ST, Oke JL, Hirst JA, O'Callaghan CA, Lasserson DS, et al. Global prevalence of chronic kidney disease—a systematic review and meta-analysis. *PloS One* 2016;11: e0158765.

6. Sepanlou SG, Barahimi H, Najafi I, Kamangar F, Poustchi H, Shakeri R, et al. Prevalence and determinants of chronic kidney disease in northeast of Iran: Results of the Golestan cohort study. *PloS One* 2017;12: e0176540.
7. Shang Y, Madduma Hewage S, Wijerathne CUB, Siow YL, Isaak CK, O K. Kidney Ischemia-Reperfusion Elicits Acute Liver Injury and Inflammatory Response. *Front Med (Lausanne)* 2020;7:201.
8. Azarkish F, Armin F, Parvar AAA, Dehghani A. The influence of renal ischemia-reperfusion injury on remote organs: The histological brain changes in male and female rats. *Brain Circ* 2021;7:194-200.
9. Lu R, Kiernan MC, Murray A, Rosner MH, Ronco C. Kidney-brain crosstalk in the acute and chronic setting. *Nat Rev Nephrol* 2015;11:707-19.
10. López-Andrés N, Jaisser F, Barrera-Chimal J. Editorial: Kidney and Distant Organ Crosstalk in Health and Disease. *Front Physiol* 2021;12:712535.
11. Vafapour M, Nematbakhsh M, Monajemi R, Mazaheri S, Talebi A, Talebi N, et al. Effect of Γ -aminobutyric acid on kidney injury induced by renal ischemia-reperfusion in male and female rats: Gender-related difference. *Adv Biomed Res* 2015;4:158.
12. Gholamine B, Houshmand G, Hosseinzadeh A, Kalantar M, Mehrzadi S, Goudarzi M. Gallic acid ameliorates sodium arsenite-induced renal and hepatic toxicity in rats. *Drug Chem Toxicol* 2021;44:341-352.
13. Dłudla PV, Nkambule BB, Jack B, Mkandla Z, Mutize T, Silvestri S, et al. Inflammation and Oxidative Stress in an Obese State and the Protective Effects of Gallic Acid. *Nutrients* 2018;11:23.
14. Kahkeshani N, Farzaei F, Fotouhi M, Alavi SS, Bahramsoltani R, Naseri R, et al. Pharmacological effects of gallic acid in health and diseases: A mechanistic review. *Iran J Basic Med Sci* 2019;22:225-237.
15. Canbek M, Bayramoglu G, Senturk H, Oztopcu Vatan AP, Uyanoglu M, et al. The examination of protective effects of gallic acid against damage of oxidative stress during induced-experimental renal ischemia-reperfusion in experiment. *Bratisl Lek Listy* 2014;115:557-62.
16. Singh JP, Singh AP, Bhatti R. Explicit role of peroxisome proliferator-activated receptor gamma in gallic acid-mediated protection against ischemia-reperfusion-induced acute kidney injury in rats. *J Surg Res* 2014;187:631-9
17. Eslamifard Z, Moridnia A, Sabbagh S, Ghaffaripour R, Jafaripour L, Behzadifard M. Ameliorative Effects of Gallic Acid on Cisplatin-Induced Nephrotoxicity in Rat Variations of Biochemistry, Histopathology, and Gene Expression. *Biomed Res Int* 2021;2021:2195238.
18. Soliman E, Shewaikh SM, Fahmy A, Elshazly S. Entacapone scavenges peroxynitrite and protects against kidney and liver injuries induced by renal ischemia/reperfusion in rats. *Int Urol Nephrol* 2021;53:1713-1721
19. Li J, Hong Z, Liu H, Zhou J, Cui L, Yuan S, et al. Hydrogen-Rich Saline Promotes the Recovery of Renal Function after Ischemia/Reperfusion Injury in Rats via Anti-apoptosis and Anti-inflammation. *Front Pharmacol* 2016;7:106.
20. Edalatmanesh MA, Nemati S, Khodabandeh H. Systemic Transplantation Effect of Human Adipose Tissue Derived Mesenchymal Stem Cells on Cognitive Deficits and Hippocampal Antioxidant Capacity in Trimethyltin Model of Alzheimer's Disease. *SJIUM* 2022; 29: 32-43.
21. Abutalebi Ardakani Z, Edalatmanesh MA. The effect of coenzyme-Q10 on neuroinflammation and hippocampal cell damage in a model of monosodium glutamate induced excitotoxicity. *Jahrom Medical Journal* 2021;19:45-54.
22. Wijerathne CUB, Madduma Hewage S, Siow YL, O K. Kidney Ischemia-Reperfusion Decreases Hydrogen Sulfide and Increases Oxidative Stress in the Heart. *Biomolecules* 2020;10:1565.
23. Tanaka S, Okusa MD. Crosstalk between the nervous system and the kidney. *Kidney Int* 2020;97:466-476.
24. Miglinas M, Cesniene U, Janusaite MM, Vinikovas A. Cerebrovascular Disease and Cognition in Chronic Kidney Disease Patients. *Front Cardiovasc Med* 2020;7:96.
25. Wu VC, Wu PC, Wu CH, Huang TM, Chang CH, Tsai PR, et al. The impact of acute kidney injury on the long-term risk of stroke. *J Am Heart Assoc* 2014;3:e000933.
26. Malek M. Brain consequences of acute kidney injury: Focusing on the hippocampus. *Kidney Res Clin Pract* 2018;37:315-322.
27. Liu M, Liang Y, Chigurupati S, Lathia JD, Pletnikov M, Sun Z, et al. Acute kidney injury leads to inflammation and functional changes in the brain. *J Am Soc Nephrol* 2008;19:1360-70.
28. Yang HY, Lee TH. Antioxidant enzymes as redox-based biomarkers: a brief review. *BMB Rep* 2015;48:200-8.

29. Bartsch T, Döhring J, Reuter S, Finke C, Rohr A, Brauer H, et al. Selective neuronal vulnerability of human hippocampal CA1 neurons: lesion evolution, temporal course, and pattern of hippocampal damage in diffusion-weighted MR imaging. *J Cereb Blood Flow Metab* 2015;35:1836-45.
30. Tahamtan M, Kohlmeier KA, Faatehi M, Basiri M, Shabani M. Electrophysiological and inflammatory changes of CA1 area in male rats exposed to acute kidney injury: Neuroprotective effects of erythropoietin. *Brain Res Bull* 2021;171:25-34.
31. Akomolafe SF, Akinyemi AJ, Anadozie SO. Phenolic Acids (Gallic and Tannic Acids) Modulate Antioxidant Status and Cisplatin Induced Nephrotoxicity in Rats. *Int Sch Res Notices* 2014;2014:984709.
32. Sarkaki AR, Hoseinynejad Kh, Khombi Shooshtari M, Rashno M. Synaptic plasticity and cognitive impairment consequences to acute kidney injury: Protective role of ellagic acid. *Iran J Basic Med Sci* 2022; 25:621-628.
33. Ahmadvand H, Yalameha B, Adibhesami G, Nasri M, Naderi N, Babaenezhad E, et al. The Protective Role of Gallic Acid Pretreatment On Renal Ischemia-reperfusion Injury in Rats. *Rep Biochem Mol Biol* 2019;8:42-48.