

## Dual synchronous primary cancers in healthy women: a case study and review article

*Abdolali Shahrabi, Fatemeh Norouzi Farsangi*

*Oncology Ward, Bouali Hospital, Tehran medical sciences, Islamic Azad University, Tehran, Iran*

### Abstract

**Background:** The prevalence of multiple synchronous primary cancers has increased in recent decades. The development of simultaneous multiple primary cancers in a patient may depend on hereditary, environmental, iatrogenic factors, or unknown factors. The detailed clinical history of these patients, reviewing the primary pathology reports, and the impact of immunohistochemical diagnostic methods on the planning and treatment process for these patients are the main objectives of our report.

**Case presentation:** in this article, we present two cases of dual primary cancers. The first case is a 46-year-old healthy woman with no significant past medical or family history of cancer and no history of using immunosuppressive drugs, who presented with advanced metastatic breast and lung cancers with sudden-onset neurological deficits. The second case is a 52-year-old healthy woman with no history of intervening factors and simultaneous locally advanced breast cancer and early-stage thyroid cancer, presenting with a large mass in her right breast and axilla.

**Conclusion:** Sampling from simultaneous masses in different tissues in a patient with a cancer diagnosis can play an important role in identifying multiple primary cancers. Moreover, newer techniques such as IHC have definitively proven the diagnosis of multiple primary cancers in individuals and serve as a reliable method for selecting the best and most optimal therapeutic approach for these patients.

**Keywords:** *Synchronous multiple primary cancers, Immunohistochemistry, IHC, Treatment, Case report.*

**Cited as:** Shahrabi A, Norouzi Farsangi F. Dual synchronous primary cancers in healthy women: a case study and review article. Medical Science Journal of Islamic Azad University, Tehran Medical Branch 2025; 35(1): **112-118**.

**Correspondence to:** Abdolali Shahrabi

**Tel:** +98 9127610590

**E-mail:** alishahrabi63@gmail.com

**ORCID ID:** 0000-0003-2629-1179

**Received:** 31 Dec 2024; **Accepted:** 20 Jan 2025

## گزارش دو بیمار خانم مبتلا به دو سرطان اولیه همزمان

## عبدالعلی شهراسبی، فاطمه نوروزی فرسنگی

دپارتمان خون و سرطان شناسی، بیمارستان بوعلی، دانشکده پزشکی، علوم پزشکی تهران، دانشگاه آزاد اسلامی، تهران، ایران

## چکیده

**سابقه و هدف:** شیوع سرطان‌های اولیه هم زمان در دهه‌های اخیر افزایش یافته است. بروز هم‌زمان چندین سرطان اولیه در یک بیمار ممکن است تحت تأثیر عوامل ارثی، محیطی، یا تروژنیک یا عوامل ناشناخته باشد. بررسی دقیق سابقه بالینی این بیماران، مرور گزارش‌های پاتولوژی اولیه و ارزیابی نقش روش‌های تشخیصی ایمنو‌هیستوشیمی (IHC) در برنامه‌ریزی درمانی از اهداف اصلی این گزارش هستند.

**گزارش مورد:** در این مقاله، دو مورد از سرطان‌های اولیه دوگانه را معرفی می‌کنیم. مورد اول مربوط به یک خانم ۴۶ ساله است که سابقه پزشکی یا خانوادگی قابل توجهی از سرطان و سابقه استفاده از داروهای سرکوب کننده ایمنی ندارد. این بیمار با تشخیص سرطان پستان و سرطان ریه متاستاتیک پیشرفته همراه با علائم عصبی ناگهانی مراجعه کرد. مورد دوم مربوط به یک خانم ۵۲ ساله سابقاً سالم است که فاقد عوامل خطر شناخته‌شده بوده و هم‌زمان مبتلا به سرطان پستان موضعی پیشرفته و سرطان تیروئید در مراحل اولیه شده است. وی با توده بزرگی در پستان راست و ناحیه آگزیلاری مراجعه کرد.

**نتیجه‌گیری:** نمونه‌برداری و ارزیابی بافت‌شناسی از توده‌های هم‌زمان در بافت‌های مختلف بیماران مبتلا به سرطان می‌تواند نقش مهمی در شناسایی سرطان‌های اولیه متعدد داشته باشد. علاوه بر این، تکنیک‌های پیشرفته‌ای مانند IHC در تأیید تشخیص سرطان‌های اولیه در بیماران بسیار مؤثر بوده و به عنوان یک روش قابل اعتماد برای انتخاب بهترین و مناسب‌ترین رویکرد درمانی محسوب می‌شوند.

**واژگان کلیدی:** سرطان‌های اولیه چندگانه، ایمنو‌هیستوشیمی، درمان، گزارش موردی.

## مقدمه

اگر دو یا چند سرطان در یک مقطع زمانی تشخیص داده شوند "synchronous" و اگر در بازه‌های زمانی متفاوت بروز پیدا کنند "metachronous" نامیده می‌شوند (۴). موضوع مورد بحث ما در این مقاله سرطان‌های اولیه چندگانه هم‌زمان است. از جمله عوامل افزایش دهنده احتمال ابتلا به این وضعیت می‌توان به استعداد ژنتیکی، سندروم‌های سرطان‌های خانوادگی، عوامل خطر محیطی (سیگار، الکل و ...)، عوامل هورمونی، اختلال در سیستم ایمنی و عفونت‌ها، عوامل ایاتروژنیک و تعامل بین همه این فاکتورهای خطر اشاره کرد (۵-۸).

با این وجود حضور سرطان‌های اولیه چندگانه به طور هم‌زمان در یک فرد ظاهراً سالم و بدون سابقه قبلی سرطان، شیمی درمانی، پرتو درمانی و یا تظاهرات اختلال سیستم ایمنی مثل عفونت‌های متعدد و یا مصرف داروهای سرکوب کننده

شیوع سرطان‌های اولیه هم زمان در دهه‌های اخیر افزایش یافته است. بروز هم‌زمان چندین سرطان اولیه در یک بیمار ممکن است تحت تأثیر عوامل ارثی، محیطی، یا تروژنیک یا عوامل ناشناخته باشد (۱، ۲). سرطان‌های اولیه چندگانه به شرایطی اطلاق می‌گردد که یک فرد به بیش از یک سرطان که متاستاز یک سرطان اولیه دیگر نبوده و بافت شناسی و ساختارشناسی متفاوت داشته باشند، مبتلا باشد (۳). علت دقیق این وضعیت هنوز مشخص نیست.

آدرس نویسنده مسئول: تهران، دانشگاه آزاد اسلامی واحد علوم پزشکی تهران، بیمارستان بوعلی، دکتر

عبدالعلی شهراسبی (email: alishahrasbi63@gmail.com)

ORCID ID: 0000-0003-2629-1179

تاریخ دریافت مقاله: ۱۴۰۳/۱۰/۱۱

تاریخ پذیرش مقاله: ۱۴۰۳/۱۱/۱

SURGICAL PATHOLOGY REPORT

Clinical Data:

Spiculated mass

Specimen:

Lung

Macroscopic:

The specimen is received in formalin labeled as "Lung" consists of multiple core-shape fragments of tissue measuring 1x0.2 cm and 0.1 in diameter.

Microscopic:

IHC study results:

- CK7: Positive in tumoral cells
- CK20: Few scattered positive in tumoral cells
- Napsin A: Positive in tumoral cells
- TTF1: Positive in tumoral cells
- PAX8: Inconclusive
- CD10: Negative (highlighted lung parenchyma)
- GATA3: Negative in tumoral cells
- Thyroglobulin: Negative in tumoral cells

Diagnosis:

Lung, core needle biopsy:

Adenocarcinoma with papillary pattern, (according to IHC findings)

شکل ۲. گزارش پاتولوژی توده ریه بیمار اول به نفع Primary Adenocarcinoma of Lung with papillary pattern

از طرفی به دلیل مشاهده ضایعه مشکوک در پستان چپ برای بیمار درخواست ماموگرافی دوطرفه و نیز سونوگرافی پستان‌ها می‌شود. در سونوگرافی پستان توده‌هایی با ابعاد ۱۵\*۲۲ میلی‌متر با حاشیه نامنظم در پستان چپ دیده شد که تصمیم به بیوپسی توده مشکوک فوق در پستان تحت‌گاید می‌شود و گزارش پاتولوژی به نفع بدخیمی اولیه پستان ( Infiltrative Invasive ductal carcinoma of left breast ) گزارش شد.

هر دو گزارش پاتولوژی که توسط دو پاتولوژیست مسلط به توده‌های ریه و توده‌های پستان بررسی شد و دوباره بازبینی شد و در هر دو مورد IHC نیز انجام شد. با نظر هر دو پاتولوژیست و نظر موافق متخصص انکولوژی و موافقت بیمار (توضیح کامل و بیان دقیق مساله) دوباره بیمار تحت بیوپسی زیر‌گاید ضایعه لوب فوقانی ریه چپ قرار می‌گیرد. بعد از بررسی اولیه و انجام پانل کامل IHC دوباره بیماری بدخیم اولیه ریه تایید شد (شکل ۳).

"IMMUNOHISTOCHEMICAL STUDIES REPORT"

CLINICAL INFORMATION: Two months history of neurological deficit, multiple lung lesions and left breast mass, recently diagnosed as Invasive ductal carcinoma. PET scan showed multiple active lesions of bone and cervical lymph node.

SPECIMEN: Mass of left lung; one paraffin block with the copy of corresponding pathology report reference No: S-02-7755 from Mehr Hospital pathology lab-Tehran, sent for second opinion.

IHC MARKERS:

Immunohistochemical staining was done using antibodies against the following markers:

Markers:	Description of reaction:
1 - CK7:	Positive in tumor cells
2 - CK20:	Negative in tumor cells
3 - TTF1:	Positive in tumor cells
4 - Napsin:	Positive in tumor cells
5 - GATA3:	Negative in tumor cells

INTERPRETATION:

Histology and results of immunophenotyping are that of "Primary Adenocarcinoma of Lung"

شکل ۳. پانل IHC توده ریه بیمار اول

سیستم ایمنی، مارا بر آن داشت که این مقاله را به اشتراک بگذاریم.

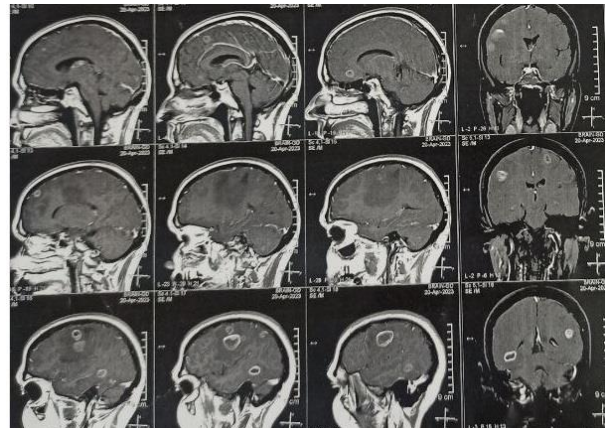
در این گزارش، ما دو بیمار خانم مبتلا به دو سرطان اولیه همزمان را معرفی می‌کنیم که هرگز سابقه بیماری قابل توجه و یا سابقه خانوادگی سرطان را نداشته و در معرض عوامل مستعد کننده سرطان‌ها نیز نبوده‌اند.

شرح حال بالینی دقیق این بیماران و تاثیر روش تشخیصی ایمونوهیستوشیمی بر برنامه ریزی و روند درمانی این بیمار هدف اصلی ما در این گزارش بود.

## گزارش مورد

### معرفی بیمار اول

خانم ۴۶ ساله متأهل دارای ۲ فرزند سالم و جراحی هیستریکتومی به دنبال سزارین در ۵ سال قبل، بدون سابقه بیماری خاص و بدون سابقه خانوادگی بدخیمی، با شکایت شروع ناگهانی ضعف پیشرونده در اندام‌های فوقانی و تحتانی سمت راست، سردرد، تهوع و استفراغ به اورژانس مراجعه می‌کند. پس از معاینه بالینی و بررسی‌های اولیه و انجام Brain MRI توده‌های متعدد در نواحی سوپرا و اینفرا تنتوریال که ابعاد بزرگ‌ترین توده ۲۵ میلی‌متر بود گزارش شد که به نفع احتمال متاستاز مغزی بود (شکل ۱).



شکل ۱. ضایعات متاستاتیک در Brain MRI بیمار اول

بیمار تحت مشاوره جراحی اعصاب و سایر اقدامات درمانی حمایتی قرار داده شد. برای وی بررسی CT Scan شکم و لگن و ریه با و بدون تزریق انجام شد. در حین بررسی به دلیل وجود یک ضایعه مشکوک در لوب فوقانی ریه چپ، به ابعاد ۱۶\*۱۹ میلی‌متر بیوپسی تحت‌گاید انجام شد. نتیجه پاتولوژی این توده به نفع یک بدخیمی اولیه ریه گزارش شد (شکل ۲).

کنترل بهتر ضایعات استخوانی بود (۱۰). در سه هفته اول بیمار مرتب از نظر بالینی و آزمایش‌های بیوشیمی اولیه شامل بررسی های متغیرهای کبدی و کلیوی و نیز CBC کنترل می شد و بعد از آن هر چهار هفته تکرار شد. کنترل Imaging هر سه ماه بررسی CT Scan ریه و شکم و لگن بود. خوشبختانه بیمار از تاریخ شروع درمان تا ۱۴ ماه بعد در وضعیت stable persistent disease بودند و وضعیت ثابت و کنترل شده‌ای داشتند و مشکل مهمی در کنترل عوارض داروها نداشتیم و مشکلاتی نظیر لکوپنی، عوارض قلبی و یا عوارض سیستمیک خیلی شدید و غیر قابل کنترل به وجود نیامد (۱۱).

#### معرفی بیمار دوم

خانم ۵۲ ساله متأهل دارای یک فرزند سالم، بدون سابقه بیماری خاص، بدون سابقه خانوادگی بدخیمی و بدون سابقه مصرف داروهای سرکوب کننده سیستم ایمنی، با گزارش پاتولوژی مطرح کننده توده نفوذ کننده در پستان راست و درگیری غدد لنفاوی آگزیلاری راست به درمانگاه مراجعه کرد. طبق سونوگرافی و ماموگرافی انجام شده توده به اندازه ۳۱\*۲۰ میلی متر با internal micro calcification در پستان راست وجود داشت. گزارش پاتولوژی و IHC مطرح کننده invasive infiltrative breast carcinoma پستان راست بود که ER مثبت، PR مثبت و HER2 نیز مثبت گزارش شد و شاخص Ki-67 بین ۲۰ تا ۲۵ درصد بود (شکل ۶).

#### Microscopic Diagnosis:

Image-guided core needle biopsy of right breast, point of 8-9 o'clock:

- Infiltrating ductal carcinoma grade II, nuclear grade II with dense stromal lymphocyte infiltration.
- No lymphovascular invasion or insitu component seen.
- Estrogen receptors are moderately positive in 5% of cells.
- Progesteron receptors are moderately positive in 5% of cells.
- HER-2 is strongly (3+) positive.
- Proliferative activity (Ki67) is 20-25%.

شکل ۶: پانل IHC توده پستان بیمار دوم

CT اسکن قفسه سینه، شکم و لگن جهت بیمار انجام شد. در معاینات و بررسی‌های انجام شده متوجه توده‌ای مشکوک در غده تیروئید بیمار شدیم و درخواست سونوگرافی داده شد. در سونوگرافی ندول هایپواکو با حاشیه نامنظم به ابعاد ۵\*۵\*۸ میلی متر در لوب راست تیروئید گزارش شد. توسط نمونه برداری سوزنی (FNA) از ضایعه فوق تشخیص papillary thyroid micro carcinoma مطرح شد (شکل ۷).

باتوجه به ساینز تومور اولیه پستان، درگیری غدد لنفاوی اولیه و HER2 مثبت بودن تومور، تصمیم بر این شد که درمان کموتراپی نئوادجوانت با یک آنتی بادی مونوکلونال ضد HER2 شروع شده و درمان جراحی به پس از تکمیل کموتراپی نئوادجوانت موکول

در نتیجه تصمیم تیم درمانی به کنترل دو بدخیمی متفاوت با متاستاز مغز با توجه و هدایت پانل IHC شد. برای بیمار در کنار آزمایش‌های اولیه بیوشیمی آزمایش‌های اختصاصی تومور مارکر نیز انجام شد. در نهایت درخواست Whole body PET Scan شد که بیماری منتشر در استخوان‌ها و ریه را نشان داد. بیمار فوق بر اساس یافته‌های تصویربرداری و گزارش پاتولوژی اولیه و نتیجه پانل IHC تحت درمان دو کانسر مختلف با دو منشا متفاوت و همین طور پرتودرمانی مغز قرار گرفت.

بررسی تست IHC در رابطه با توده بدخیم پستان چپ نشان دهنده یک تومور ER+(Estrogen Receptor Positive), PR+(Progesterone Receptor Positive) و Her 2 - (Human Epidermal Growth Factor Receptor 2 Positive) بود (شکل ۴).

#### "IMMUNOHISTOCHEMICAL STUDIES REPORT"

CLINICAL INFORMATION: Left breast mass with multiple lung lesion  
SPECIMEN: Paraffin block number AP-02-1912

#### IHC MARKERS:

Immunohistochemical staining was done using antibodies against the following markers:

Markers:	Description of reaction:
1 - CK7:	Diffusely positive in tumor cells
2 - CK20:	Negative in tumor cells
3 - TTF1:	Negative in tumor cells
4 - Napsin:	Negative in tumor cells
5 - PAX8:	Negative in tumor cells
6 - GATA3:	Diffusely positive in tumor cells
7 - ER:	Strong nuclear staining in almost all tumor cells
8 - PR:	Strong nuclear staining in almost all tumor cells
9 - Ki-67:	Positive in 2-3% of tumor cells on average
10 - Her2/neu:	Negative: (Score = 0) No staining is observed

شکل ۴: پانل IHC توده پستان بیمار اول

به این دلیل درمان پیشنهادی به بیمار درمان هورمونی LHRH agonist plus aromatase Inhibitor بود. از طرفی با توجه به مثبت شدت نتیجه آزمایش IHC EGFR Mutation (شکل ۵) داروی Osimertinib که داروی Target TKI برای ضایعه بدخیم ریه است تجویز شد (۹).

Clinical data	Requested for EGFR mutation.
Specimen	FFPE Tissue block including 30% tumor (ID: 281) from Pargen Lab.  DNA was extracted by OMEGA-biotek FFPE DNA kit and the tests have been done with Real-time PCR commercialized Kit.
Test Result	29 mutations: Exon18 [G719A>2156G>C, G719S>2155G>A, G719C>2155G>T, 2307_2308ins9] Exon19 [Deletions 2236_2250del15, 2238_2250del18, 2238_2248>GC (complex), 2238_2252>GCA (complex), 2239_2247del6, 2239_2253del15, 2239_2254del18, 2239_2248TTAAGAGAAG>C (complex), 2239_2258>CA(complex), 2240_2251del12, 2240_2257del18, 2240_2254del15, 2239_2251>C (complex)] Exon20 [T790M, 2309C>T, 3760H>2303G>T, Insertions- 2307_2308ins9-2319_2320insCAC- 2310_2311insGGT- 2235_2249del15- 2235_2252>AAT (complex)- 2236_2253del18/2237_2251del15- 2237_2254del18- 2237_2255>T (complex)] Exon21 [L858R- 2573T>G, L861Q- 2582T>A  Point mutation G719X within the exon 18 of EGFR gene has been identified.

شکل ۵: پانل IHC EGFR Mutation بیمار اول

نگرانی ما مصرف همزمان این داروها با هم و تداخل اثر آنها با هم بود و همین‌طور مصرف هر ماه داروی zoledronic acid به جهت

شود. پس از آن با مشورت اندوکرینولوژیست و جراح، هر دو عمل جراحی پستان و تیروئید انجام شد.

**DIAGNOSIS:** Thyroid, total thyroidectomy:  
 -Right lobe: -Tumor type: Papillary thyroid micro carcinoma, classic and follicular, subtype.  
 -Tumor size: -Greatest dimension: 0.5cm.  
 -Additional dimension: 0.4x0.3cm.  
 -Tumor necrosis: Absent  
 -Tumor mitosis: Nil.  
 -Nuclear atypia: Present, mild.  
 -Tumor dedifferentiation: Absent.  
 -Encapsulation: Absent  
 -Closest distance to resected margin: 0.1cm.  
 -Lymphatic invasion: Absent.  
 -Blood vessel invasion: Absent.  
 -Perineural invasion: Absent  
 -Extrathyroid extension: Absent  
 -Surgical margins: Free of tumor  
 -Tumor multicentricity: Not identified.  
 -Parathyroid gland: -Are identified.  
 -Number: Two  
 -Free of tumor.  
 -Regional lymph nodes: Total: 2 Involved: Zero.  
 -Attached skeletal muscle: Free of tumor.  
 -Additional pathologic findings: -Nodular colloid goiter.  
 -Lymphocytic thyroiditis.  
 -AJCC staging: T1a, N0, MX at least stage I (<5% V/O)

شکل ۷. گزارش پاتولوژی توده بدخیم اولیه تیروئید بیمار دوم

## بحث

در این گزارش دو بیمار بدون سابقه بیماری قبلی با تشخیص سرطان اولیه پستان و سرطان اولیه ریه به طور همزمان با متاستاز مغزی و متاستاز استخوانی در بیمار اول، سرطان اولیه پستان و سرطان اولیه تیروئید در بیمار دوم مطرح شد. اگر توده بدخیم ریوی نیز به عنوان متاستاز سرطان پستان و یا بالعکس به اشتباه در نظر گرفته می‌شد روش درمانی تغییر می‌کرد و چه بسا بر طول عمر بیمار تاثیر منفی و غیرقابل بازگشتی می‌گذاشت (۱۳). علی‌رغم شیوع بالای متاستاز ریوی در سرطان پستان، نمونه برداری از ضایعات مختلف و بررسی پاتولوژی توده‌های همزمان در بافت‌های دیگر می‌تواند نتایج مهم و تغییرات اساسی در روش درمان ایجاد کند. بنابراین توصیه می‌شود در صورت امکان در جهت جلوگیری از این خطر احتمالی نمونه برداری از ضایعات مختلف و بررسی پاتولوژی صورت بگیرد (۱۴).

با وجود اینکه سرطان‌های اولیه چندگانه همزمان شایع نیستند، اما مطالعات انجام شده بر این باورند که شیوع آن رو به افزایش است (۱۵). ما توانستیم به کمک بررسی چندباره نمونه‌های پاتولوژی و انجام IHC در نهایت به تشخیص قطعی وجود دو سرطان مختلف همزمان در بیمار برسیم و به کمک IHC پروتکل درمانی وی را انتخاب کنیم (۱۶).

اگرچه علت اصلی بروز سرطان‌های اولیه چندگانه همزمان مشخص نیست، اما عوامل مختلفی احتمال بروز این وضعیت را افزایش می‌دهند که می‌توان به استعداد ژنتیکی، سندروم‌های بدخیمی فامیلیال، عوامل محیطی (سیگار، الکل و غیره)، فاکتورهای هورمونی، نقص‌های سیستم ایمنی و عفونت‌ها

اشاره کرد. با این وجود علی‌رغم بررسی شرح حال دقیق، هیچ کدام از عوامل شایع احتمالی فوق در بروز این وضعیت در بیمار معرفی شده پیدا نشد.

ما مصمم بودیم که با بررسی توالی یابی ژنتیکی پیشرفته NGS و یا بررسی مکانیسم فاکتورهای در پاراکلینیک، برای بروز سرطان‌های اولیه چندگانه همزمان در این بیمار مکانیسمی پیشنهاد دهیم که متأسفانه به دلیل محدودیت‌های مالی و امکانات ناکافی، موفق به انجام این بررسی‌ها نشدیم.

مقالات منتشر شده قبلی درباره سرطان‌های اولیه چندگانه همزمان غالباً مطرح کننده سرطان‌های همزمان پستان و ریه و یا سیستم گوارشی و ادراری تناسلی بوده‌اند (۱۹-۱۷).

هنگام بررسی متون، یک کیس ریپورت شامل ۳ زن مبتلا به سرطان پستان که به طور تصادفی بدخیمی‌های اولیه همزمان در آنها تشخیص داده شده بود، مشاهده شد. شایان ذکر است، هر سه بیمار در این گزارش خاص تحت PET-CT Scan قرار گرفته بودند که علاوه بر سرطان پستان، مبتلا به آدنوکارسینوم رکتوم، تومور استرومایی گوارشی روده کوچک (GIST) و سرطان ریه سلول غیرکوچک (NSCLC) بودند. نویسندگان گزارش کردند که تشخیص بدخیمی اولیه دوم در اکثر موارد منجر به تغییر در برنامه درمانی می‌شود (۲۰).

مشاهدات بالینی ارتباط معنی‌داری بین سرطان پستان و سرطان تیروئید را عنوان کرده‌اند (۲۱). اگرچه متاستاز سرطان پستان به غده تیروئید نادر است اما می‌تواند رخ دهد (۲۲). متاستاز به تیروئید معمولاً نشان دهنده پیش‌آگهی بدتر بیماری است (۲۳). در حالی که اگر متاستاز نباشد و تشخیص سرطان اولیه همزمان مطرح گردد پیش‌آگهی بهتر خواهد بود. به همین دلیل بررسی‌های پاتولوژی جهت افتراق متاستاز از سرطان اولیه همزمان حیاتی است.

در بررسی سایر مطالعات در مورد تاثیر توالی یابی ژنتیکی پیشرفته (NGS) بر تشخیص و سیر درمان بیماران مبتلا به دو یا چند سرطان اولیه همزمان، ذکر شد که در حال حاضر توالی یابی ژنتیکی پیشرفته (NGS) نمی‌تواند به عنوان یک روش استاندارد برای تشخیص و یا تعیین رویکرد درمانی سرطان‌های اولیه همزمان استفاده شود (۲۴).

هزینه آزمایش‌های ژنتیکی و عدم وجود امکانات کافی در دسترس ما را از ارزیابی بیشتر این بیمار باز داشت. ما معتقدیم که آزمایش‌های ژنتیکی روی این بیماران می‌تواند به پزشکان در برنامه‌ریزی یک استراتژی پیشگیری و درمانی کمک کند که می‌تواند نتیجه این بیماران را بهبود بخشد.

امکان می‌تواند نقش مهمی در تشخیص سرطان‌های اولیه چندگانه هم‌زمان ایفا کند. علاوه بر این دسترسی به تکنیک‌ها و ابزارهای روش تشخیصی تکمیلی نظیر ایمونوهیستوشیمی (IHC) در کنار پاتولوژی اولیه می‌تواند در انتخاب روش درمانی صحیح در این بیماران کمک به سزایی کند. در انتها، تشخیص دقیق سرطان‌های اولیه چندگانه در یک فرد می‌تواند در انتخاب استراتژی صحیح درمانی و در نتیجه بهبود طول عمر این بیماران تاثیر به سزایی داشته باشد.

مطالعات نشان می‌دهند شیوع سرطان‌های اولیه چندگانه در جهان رو به افزایش است. بنابراین، در این مطالعه (که با شناسه اخلاق IR.IAU.TMU.REC.1403.395 مصوب شد) به این نتیجه رسیدیم که احتمالاً عوامل ناشناخته‌تری در ایجاد سرطان‌های متعدد در یک بیمار نقش دارند و ما باید از ابزارهای پیچیده‌تری برای شناسایی و توضیح این وضعیت در بیماران خود استفاده کنیم. نمونه برداری از توده‌های هم‌زمان در بافت‌های متفاوت در بیمار با تشخیص سرطان در صورت

## REFERENCES

- Jena A, Patnayak R, Lakshmi AY, Manilal B, Reddy MK. Multiple primary cancers: An enigma. *South Asian J Cancer* 2016;5:29-32.
- Borja NA, Silva-Smith R, Calfa C, Sussman DA, Tekin M. Triple Primary Cancers: An Analysis of Genetic and Environmental Factors. *Cancer Prev Res (Phila)* 2024;17:209-215.
- Du Y, Duan Y, Zhang L, Gu Z, Zheng X, Li Z, Wang C. A Female With Synchronous Multiple Primary Malignant Tumors in the Esophagogastric Junction, Duodenum and Pancreas: Case Report and Review of the Literature. *Front Oncol* 2022;12:890587.
- Pan SY, Huang CP, Chen WC. Synchronous/Metachronous Multiple Primary Malignancies: Review of Associated Risk Factors. *Diagnostics (Basel)* 2022;12:1940.
- Coyte A, Morrison DS, McLoone P. Second primary cancer risk—the impact of applying different definitions of multiple primaries: Results from a retrospective population-based cancer registry study. *BMC Cancer* 2014;14:272.
- Vogt A, Schmid S, Heinimann K, Frick H, Herrmann C, Cerny T, et al. Multiple primary tumours: Challenges and approaches, a review. *ESMO Open* 2017;2:e000172.
- Buiatti E, Crocetti E, Acciai S, Gafa L, Falcini F, Milandri C, et al. Incidence of second primary cancers in three Italian population-based cancer registries. *Eur J Cancer* 1997;33:1829–1834.
- Rosso S, De Angelis R, Ciccolallo L, Carrani E, Soerjomataram I, Grande E, et al. Multiple tumours in survival estimates. *Eur J Cancer* 2009;45:1080–1094.
- Lv C, Fang W, Wu N, Jiao W, Xu S, Ma H, et al. Osimertinib as neoadjuvant therapy in patients with EGFR-mutant resectable stage II-IIIb lung adenocarcinoma (NEOS): A multicenter, single-arm, open-label phase 2b trial. *Lung Cancer* 2023;178:151-156.
- Lorange JP, Ramirez Garcia Luna J, Grou-Boileau F, Rosenzweig D, Weber MH, Akoury E. Management of bone metastasis with zoledronic acid: A systematic review and Bayesian network meta-analysis. *J Bone Oncol* 2023;39:100470.
- Bernabé R, Liu SV, Sánchez-Gastaldo A, Alonso García M. Long-Term Survival and Stable Disease in a Patient with Extensive-Stage Small-Cell Lung Cancer after Treatment with Carboplatin, Etoposide and Atezolizumab. *Oncol Ther* 2024;12:175-182.
- Baselga J, Albanell J. Mechanism of action of anti-HER2 monoclonal antibodies. *Ann Oncol* 2001;12:S35-41.
- Jamil A, Kasi A. Lung Metastasis. [Updated 2023 Jan 9]. In: StatPearls [Internet]. Treasure Island (FL): StatPearls Publishing; 2024 Jan-. Available from: <https://www.ncbi.nlm.nih.gov/books/NBK553111/>
- Liskow AS, Neugut AI, Benson M, Olsson CA, Birkhoff J, Chang CH. Multiple primary neoplasms in association with prostate cancer in black and white patients. *Cancer* 1987;59:380–384.
- Qiao B, Hsieh MC, Wu XC, Kruchko C, Sineshaw H, Wu M, et al. Multiple Primary Cancers in the United States. *J Registry Manag* 2020;47:60-66.
- Moriya T, Kozuka Y, Kanomata N, Tse GM, Tan PH. The role of immunohistochemistry in the differential diagnosis of breast lesions. *Pathology* 2009;41:68-76.
- Lee NY, Hum M, Zihara S, Wang L, Myint MK, Lim DW, et al. Landscape of germline pathogenic variants in patients with dual primary breast and lung cancer. *Hum Genomics* 2023;17:66.

18. Savkova A, Gulyaeva L, Gerasimov A, Krasil'nikov S. Genetic Analysis of Multiple Primary Malignant Tumors in Women with Breast and Ovarian Cancer. *Int J Mol Sci* 2023;24:6705.
19. Makuuchi H, Tanaka H, Shimada H, Chino O, Nishi T, Machimura T, et al. Esophageal cancer and multiple primary cancer. *Gan To Kagaku Ryoho* 1997;24:1-7. [In Japanese]
20. Paran M, Shulman K, Kessel B, Dagan J. Synchronous Malignancies Identified by PET-CT Scan in Breast Cancer Patients. *Rambam Maimonides Med J* 2022;13:e0015.
21. Jin J, Li J, Liu Y, Shi Q, Zhang B, Ji Y, et al. Thyroid Hormone Changes Correlate to Combined Breast Cancer with Primary Thyroid Cancer. *Breast Cancer (Dove Med Press)* 2024;16:15-22.
22. Patrizio A, Ferrari SM, Stoppini G, Palmisano E, Elia G, Ragusa F, et al. Thyroid Metastasis from Primary Breast Cancer. *J Clin Med* 2023;12:2709.
23. Kim TY, Kim WB, Gong G, Hong SJ, Shong YK. Metastasis to the thyroid diagnosed by fine-needle aspiration biopsy. *Clin Endocrinol (Oxf)* 2005;62:236-41.
24. Lu M, Zhang X, Chu Q, Chen Y, Zhang P. Susceptibility Genes Associated with Multiple Primary Cancers. *Cancers (Basel)* 2023;15:5788.