

سگمنتال نوروفیبروماتوزیس: گزارش دو مورد

دکتر بهاره ملک افزلی *

* بخش پوست، بیمارستان بوعلی، دانشکده پزشکی، دانشگاه آزاد اسلامی، واحد پزشکی تهران

چکیده

نوروفیبروماتوزیس اختلال ژنتیکی است که با ایجاد تومور در اطراف اعصاب و اختلالات پاتولوژیکی دیگر مشخص می‌گردد. دو فرم اصلی آن NF1 و NF2 می‌باشد. نوروفیبروماتوزیس نوع ۱ (NF1) شایعتر بوده و با ضایعات پوست، سیستم عصبی مرکزی، استخوان و غدد اندوکرین مشخص می‌گردد. نوروفیبروماتوزیس تیپ ۲ (NF2) با اکوستیک نوروماهای دو طرفه و سایر تومورهای عصبی مشخص می‌گردد. سگمنتال نوروفیبروماتوزیس (NF5) بیماری نادری است که تاکنون ۱۰۰ مورد از آن گزارش شده است و با نوروفیبروماهای جلدی با یا بدون علائم پوستی و محدود به یک منطقه از بدن مشخص می‌گردد.

در این مقاله دو خانم ۱۹ و ۲۰ ساله مبتلا به سگمنتال نوروفیبروماتوزیس معرفی می‌شوند.

واژگان کلیدی: نوروفیبروماتوزیس، سگمنتال نوروفیبروماتوزیس، اکوستیک نوروما، نوروفیبروما جلدی.

مقدمه

نوروفیبروماتوزیس شامل حداقل ۲ اختلال اتوزومال غالب با شیوع تقریبی ۱ در ۳۰۰۰ می‌باشد که با بروز تومورهای در اطراف اعصاب مشخص می‌گردد (۱).

نوروفیبروماتوزیس تیپ ۱ (NF1) شایعترین است که به صورت اتوزومال غالب به ارث می‌رسد و تا سن ۵ سالگی خود را نشان می‌دهد. موارد اسپرادیک این نوع نیز گزارش شده است که ناشی از موتاسیون ژنتیکی است (۱).

ژن NF1 بر روی کروموزوم ۱۷ قرار دارد. این ژن پروتئینی به نام نوروفیبرومین را کد می‌کند که این پروتئین بر روی کراتینوسیت‌ها و ملانوسیت‌ها در پوست طبیعی فرد بالغ طبیعی وجود دارد. ماست سل‌ها در نوروفیبروماها زیاد می‌شوند و این ممکن است بیان‌کننده نقش آنها در ایجاد و رشد تومورهای نوروفیبروما باشد.

معیارهای تشخیصی در NF1 بر اساس ۲ یا بیشتر از موارد زیر است: (۱،۲)

- ۱- ماکولهای شیر-قهوه ۶ یا بیشتر با قطری بزرگتر از ۵mm در افراد قبل از بلوغ و بیش از ۱/۵cm در افراد بعد از بلوغ
- ۲- دو یا بیشتر نوروفیبروما از هر نوعی
- ۳- Freckling آگزینا یا منطقه اینگوینال
- ۴- Opticglioma (گلیوما عصب اپتیک)
- ۵- Lish nodule ۲ یا بیشتر (هامارتوما عنبیه)
- ۶- ضایعه مشخص استئوس مثل دیسپلازی اسفنوئید یا نازک شدن کورتکس استخوانهای بلند با یا بدون پسودوآرتروزیس
- ۷- وجود NF1 در خانواده درجه ۱ که معیارهای ذکر شده را داشته باشد (۱)

نوروفیبروما تیپ ۲ (NF2) به صورت اتوزومال غالب به ارث می‌رسد و ژن این بیماری بر روی کروموزوم ۲۲ قرار دارد (۱). ژن NF2 پروتئینی به نام شوآنومین را کد می‌کند که کلاس جدیدی از سرکوب‌گرهای تومورال می‌باشد. NF2 با اکوستیک نوروماهای دو طرفه و سایر تومورهای سیستم عصبی مرکزی مشخص می‌گردد (۲).

مورد بیماری

بیمار اول: خانمی ۱۹ ساله جهت درمان ماکولهای هیپرپیگمانته در بالا و پایین شکم و پستان در سمت چپ بدن

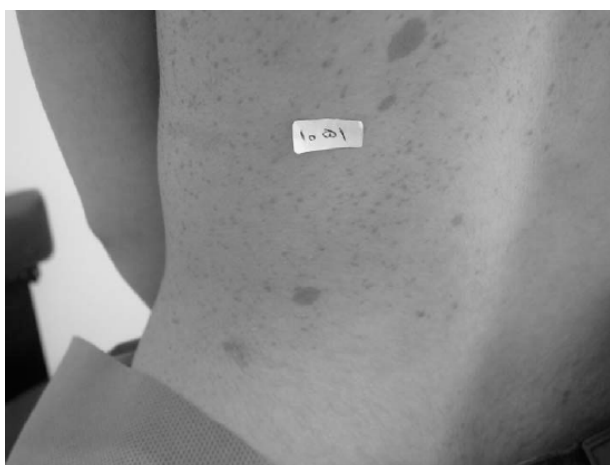آدرس نویسنده مسئول: تهران، بیمارستان بوعلی، بخش پوست، دکتر: دکتر بهاره ملک افزلی

(email: bmalekafzali@yahoo.com)

تاریخ دریافت مقاله: ۱۳۸۴/۱۲/۲۰

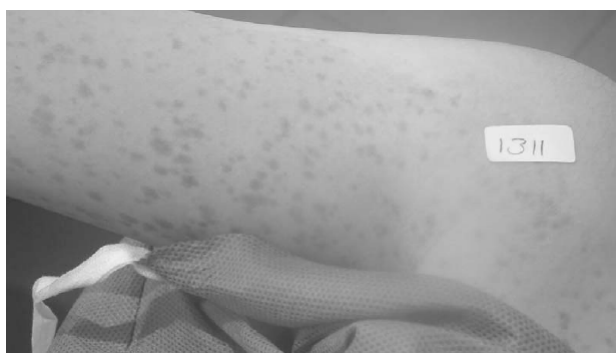تاریخ پذیرش مقاله: ۱۳۸۵/۲/۲۵

CT scan مغز و معاینه چشمی نیز درخواست شد که هر دو طبیعی گزارش شدند. بیمار سابقه خانوادگی مثبتی از ضایعات مشابه را ذکر نمی‌کرد.

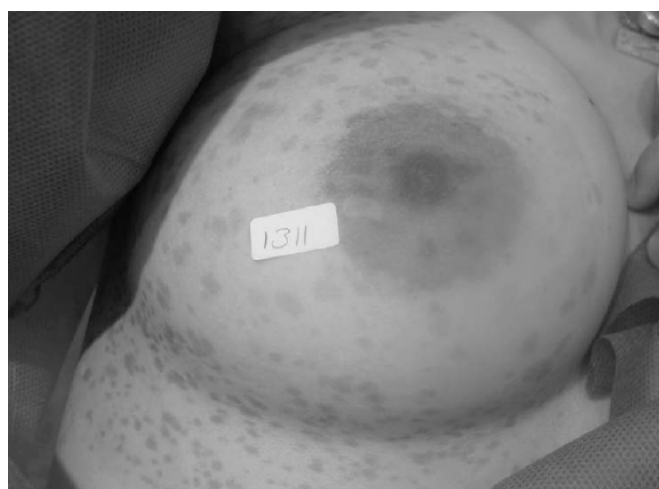


شکل ۴- ضایعات شیر-قهوه منتشر در قسمت خلفی نیمه چپ تنه

بیمار دوم: خانم ۲۰ ساله‌ای جهت درمان ضایعات ماکولر و patchy پیگمانته در ناحیه بازو، ساعد، پستان و زیرپستان سمت راست مراجعه کرده بود (شکل‌های ۵ و ۶).



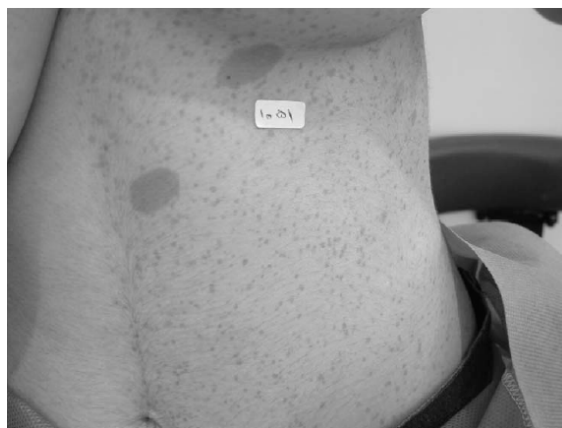شکل ۵- ضایعات شیر-قهوه منتشر در سطح داخلی بازو راست



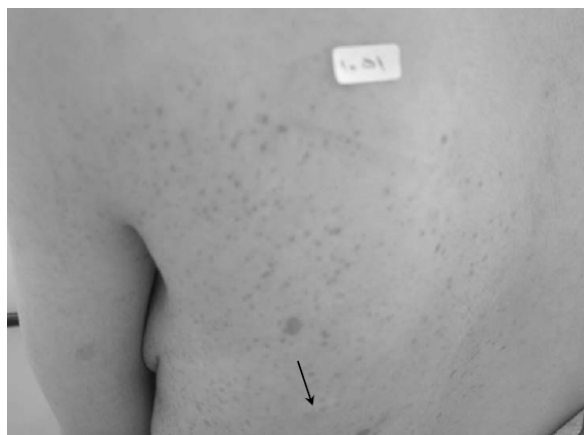شکل ۶- ضایعات شیر-قهوه و فرکل بصورت منتشر در پستان راست و سطح زیرین آن

مراجعه کرده بود. بیمار اظهار می‌داشت که از سن ۸ سالگی ضایعات شروع شده است و در حال گسترش می‌باشد.

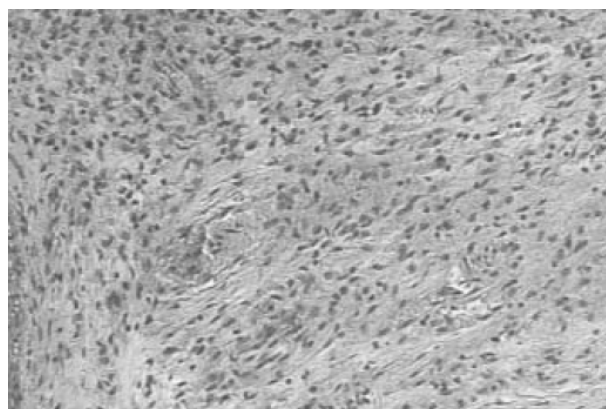
در معاینه بالینی ماکولهای شیر-قهوه متعدد و فرکل در سمت چپ از قسمت فوقانی پستان تا انتهای تنه دیده می‌شد (شکل‌های ۱، ۲، ۳). در سمت چپ پشت بیمار نیز دو ضایعه ندولر قابل لمس به دست می‌خورد. (شکل‌های ۴ و ۵) از ضایعه ندولر بیمار بیوپسی به عمل آمد که با نوروفیبروما مطابقت داشت (شکل ۳).



شکل ۱- ضایعات شیر-قهوه و فرکل در نیمه قدامی و چپ تنه



شکل ۲- ضایعات شیر-قهوه و فرکل و یک ضایعه نوروفیبروما (فلش) در قسمت خلفی نیمه چپ تنه



شکل ۳- تصویر آسیب شناسی ضایعه نوروفیبروما

داده است (۵۸٪) (۱،۳). ضایعات بیشتر یک طرفه، بر روی درماتوم‌های توراسیک یا سرویکال و در سمت راست بدن وجود داشته است (۳).

Freckling آگزیلا فقط در ۱۰٪ بیماران وجود داشت و ماکولهای شیر-قهوه در ۲۶٪ از افراد گزارش شده است (۱،۲،۴).

بیماری سیستمیک شایع نیست و در ۹۳٪ بیماران سابقه فامیلی نوروفیبروماتوزیس گزارش نشده است (۱،۲).

در عده کمی از بیماران، بیماری ژنرالیزه می‌شود و این بیماران باید از لحاظ وجود Lish nodule و سایر علائم نوروفیبروماتوزیس بررسی شوند (۱). اشخاص مبتلا به سگمنتال نوروفیبروماتوزیس ریسک پائینی از انتقال این بیماری را به موالید خود دارند (۳).

تاکنون ۲ مورد از والدین با سگمنتال نوروفیبروماتوزیس گزارش شده‌اند که فرزندانشان دچار نوروفیبروماتوزیس نوع ژنرالیزه (NF1) شده‌اند (۴،۳).

تصور می‌شود اگر جهش سوماتیکی به حدکافی سریع و در مراحل اولیه رخ دهد می‌تواند سبب بروز بیماری ژنرالیزه شود که از لحاظ بالینی از نوع غیرسوماتیک بیماری غیرقابل تشخیص است و اگر این جهش در مراحل دیرتر رخ دهد می‌تواند سبب بیماری لوکالیزه نوروفیبروماتوزیس شود (۴،۳).

بیمار اظهار می‌داشت که ضایعات از سن ۱۰ سالگی شروع شده و به تدریج افزایش یافته است. سابقه خانوادگی ضایعات مشابه در خانواده وجود نداشت. در معاینه ضایعات ماکولر شیر-قهوه در سمت راست بدن از بازو تا آرنج و همچنین بر روی پستان سمت راست قابل مشاهده بود. Freckling مختصری نیز در سمت راست زیر بغل وجود داشت. دو ضایعه ندولر مشکوک به نوروفیبروما در پشت بازوی سمت راست قابل مشاهده و لمس بود که با بیوپسی تأیید گردید. CT scan مغزی و معاینه چشمی نرمال گزارش شد.

بحث

علائم پوستی و نوروفیبروماهای پوستی ممکن است دیده شود ولی با تعداد کم و با شیوع خیلی کمتری از NF1 می‌باشد (۲). سگمنتال نوروفیبروماتوزیس با ماکولهای شیر-قهوه، نوروفیبرومای جلدی و گاهی احشائی محدود به یک سگمان از بدن مشخص می‌گردد (۲) که به تیپ ۵ نوروفیبروماتوزیس (NF5) معروف است (۱).

این بیماری در اثر موتاسیون ایجاد می‌گردد و احتمالاً یک سوماتیک موزائیسیم در ژن NF1 را نشان می‌دهد (۲).

تاکنون فقط ۱۰۰ مورد از بیماری سگمنتال نوروفیبروماتوزیس گزارش شده است (۱). موارد گزارش شده سن متوسط شروع بیماریشان ۲۸ سالگی بوده است (۱،۲) و در زنان بیشتر رخ

REFERENCES

- Habif TP, editor. Clinical dermatology. 4th edition. Philadelphia, Saunder Co, 2004;p:905-8.
- Hager CM, Cohen PR, Tschien JA. Segmental neurofibromatosis case reports and review. J Am Acad Dermatol. 1997;37(5PT2):864-9.
- Moss C, Green SH. What is segmental neurofibromatosis. Br J Dermatol 1994;130(1):106-10.
- Toy B, Ronal O, Perelman N. Segmental neurofibromatosis. Dermatol Online J 2003;9(4):80-4.