

مشاهده اثر استفاده توأم موضعی و خوراکی کمبوچا بر ترمیم جراحتهای ناشی از سوختگی درجه سوم در موشهای صحرایی بالغ

کاظم پریور^۱، پریچهر یغمایی^۲، نسیم حیاتی رودباری^۳، پرستو محمدی محقق^۴

^۱ استاد، گروه زیست شناسی، دانشکده علوم پایه، دانشگاه آزاد اسلامی، واحد علوم و تحقیقات تهران
^۲ استادیار، گروه زیست شناسی، دانشکده علوم پایه، دانشگاه آزاد اسلامی، واحد علوم و تحقیقات تهران
^۳ دانشیار، گروه زیست شناسی، دانشکده علوم پایه، دانشگاه آزاد اسلامی، واحد علوم و تحقیقات تهران
^۴ کارشناس ارشد، گروه زیست شناسی، دانشکده علوم پایه، دانشگاه آزاد اسلامی، واحد علوم و تحقیقات تهران

چکیده

سابقه و هدف: شواهد زیادی مبنی بر خواص درمانی کمبوچا وجود دارند؛ از این رو در این بررسی به مشاهده اثر استفاده همزمان خوراکی و موضعی کمبوچا در ترمیم جراحتهای ناشی از سوختگیهای درجه سوم پرداخته شد.

روش بررسی: در این مطالعه تجربی، تعداد ۴۰ سر موش صحرایی بالغ به طور تصادفی در گروههای کنترل (بدون تیمار)، شم (تیمار توأم خوراکی و موضعی چای شیرین)، تجربی ۱ (تیمار توأم خوراکی چای کمبوچا و موضعی همزیست کمبوچا) و تجربی ۲ (تیمار توأم موضعی و خوراکی چای کمبوچا) قرار گرفتند. تحت بیهوشی عمومی با رعایت شرایط استریل، سوختگی درجه سوم در پشت هر موش صحرایی ایجاد شد. تیمار موضعی سوختگی، ۴ بار در روز به مدت ۲۱ روز صورت گرفت و بعد از پایان مدت تیمار، موشهای صحرایی به وسیله کلروفورم کشته شدند و یک نمونه از بستر زخم هر موش صحرایی تهیه و در بوئن فیکس شد و مراحل کار عملی بافت شناسی عمومی روی آن به عمل آمد. نمونهها توسط همتوکسیلین-ائوزین رنگ آمیزی شدند و مشاهدات میکروسکوپی روی آنها صورت گرفت.

یافتهها: در مشاهدات ماکروسکوپی سطح زخم سوختگی پس از دوره تیمار، جمع شدگی کامل زخم سوختگی و کاهش اسکار در گروههای تیماری کمبوچا نسبت به گروههای شم و کنترل مشاهده شد. در بررسیهای میکروسکوپی، افزایش معنی دار ($p < 0.001$) ضخامت کل پوست، لایه کراتینه، اپی درم و هیپودرم، تعداد و قطر فولیکولهای مو در گروه تجربی ۱ نسبت به گروه کنترل مشاهده شد.

نتیجه گیری: تجویز خوراکی چای کمبوچا به همراه مصرف موضعی چای کمبوچا یا سمبیوز هموزن کمبوچا موجب تسریع جمع شدگی و التیام زخمهای ناشی از سوختگیهای درجه سوم می گردد. استفاده موضعی کمبوچا در تیمار توأم، مفیدتر است.

واژگان کلیدی: چای کمبوچا، همزیست کمبوچا، موش صحرایی، سوختگی درجه سوم، ترمیم زخم.

مقدمه

کمبوچا درمانی سنتی است که استفاده از آن در قرنهای گذشته از جایی در شرق دور آغاز گردیده است و شامل یک کشت سمبیوتیک از مخمر و تعدادی از سویههای متفاوت از

باکتریها می باشد که در چای سیاه یا سبز شیرین شده رشد می یابد. همزیست کمبوچا شبیه به یک کلوچه ارتجاعی است. کشت کمبوچا در چای شیرین به مدت ۷ تا ۱۰ روز، تخمیر می یابد. نوشیدن ۱۵۰ تا ۲۵۰ میلی لیتر از چای تخمیریافته کمبوچا برای سم زدایی بدن مفید است. این چای کمی ترش است و طعمی همچون طعم سرکه سیب دارد. مایع نهایی شامل اسید گلوکورونیک، اسید لاکتیک، اسید استیک، ویتامینها و دیگر ترکیبات می باشد. اسید گلوکورونیک توسط

آدرس نویسنده مسئول: تهران، دانشگاه آزاد اسلامی، واحد علوم و تحقیقات، پرستو محمدی محقق

(email: parastoo.mohaghegh@yahoo.com)

تاریخ دریافت مقاله: ۱۳۹۰/۳/۱۲

تاریخ پذیرش مقاله: ۱۳۹۰/۸/۱

کبد جهت سم زدایی ترکیبات معینی به کار می‌رود و این اسید در بیشتر موارد به عنوان مفیدترین ترکیب چای کمبوچا شناخته شده است (۱). گفته می‌شود کمبوچا برای افزایش طول عمر، درمان سرطان، مبارزه با آکنه، از بین بردن چین و چروک، درمان رماتیسم، افزایش تعداد T-cell ها، درمان آسم، افزایش نیروی حیات و برگرداندن رنگ موهای سفید به رنگ طبیعی‌شان مفید می‌باشد (۲). ترکیب کمبوچا از نظر میکروبیولوژی مورد بررسی قرار گرفته است. باکتری‌ها و مخمر موجود در کمبوچا همزیست قدرتمندی را ایجاد می‌کنند که قادر به مهار رشد باکتری‌های بیماری‌زا و آلوده کننده احتمالی می‌باشد (۳،۴). *Acetobacter xylinum* اصلی‌ترین باکتری موجود در کمبوچا است و دارای قدرت ساخت شبکه سلولز شناور می‌باشد که پیوستگی باکتری‌ها و مخمرها را تقویت می‌کند (۳). سلول‌های مخمر سوکروز را به فروکتوز و گلوکز تبدیل می‌کنند و تولید اتانول می‌نمایند (۵،۶). باکتری‌های اسید استیک گلوکز را به گلوکوکورونیک اسید و فروکتوز را به اسید استیک تبدیل می‌نمایند. کافئین و گزانتین‌های موجود در چای دم کرده، ساخت سلولز را توسط باکتری‌ها تحریک می‌کنند (۳). اسید استیک باعث تحریک مخمر برای تولید اتانول می‌شود و در عوض اتانول نیز می‌تواند برای رشد باکتری‌های استیک اسید مفید باشد (۴). اتانول و اسید استیک هر دو می‌توانند فعالیت ضد میکروبی بر ضد باکتری‌های بیماری‌زا داشته باشند که خود سدی جهت محافظت علیه آلودگی‌های کمبوچا می‌باشد (۴).

پوست نقش مهمی را در حفظ محیط داخلی بدن بر عهده دارد، بزرگ‌ترین عضو بدن انسان است و صدمه شدید به این اندام باعث ایجاد مشکلاتی در تداوم حیات می‌گردد. پوست شامل دو لایه اپی‌درم و درم است که روی چربی زیر پوستی قرار می‌گیرد. اپی‌درم به طور عمده شامل لایه‌های کراتینوسیتی است که در آن انواع دیگر سلولی از جمله ملانوسیت‌ها و سلول‌های لانگرهانس پراکنده شده‌اند. اپی‌درم توسط غشاء قاعده‌ای از درم تفکیک شده است. درم از قسمت‌های پاپیلار و رتیکولار تشکیل شده است که شامل ماتریکس خارج سلولی یا ماده زمینه‌ای متشکل از کلاژن، فیبرهای شبکه‌ای، الاستین و گلوکزآمینوگلیکان‌ها می‌باشند (۷). سوختگی به صورت آسیب بافتی به وجود آمده در اثر عواملی همچون حرارت، مواد شیمیایی، الکتریسته، نور خورشید یا تشعشع هسته‌ای تعریف می‌شود. بیشتر سوختگی‌ها ناشی از آتش‌سوزی‌های ساختمان، تماس با آب جوش، بخار آب، مایعات و گازهای قابل اشتعال می‌باشند (۸).

سوختگی‌های حرارتی و سوانح مانند آن از مهم‌ترین علل مرگ و معلولیت در افراد هستند (۹). سالانه دو میلیون نفر به علت آسیب‌های سوختگی، درمان‌های پزشکی دریافت می‌کنند. بسیاری از درمان‌های اولیه از جمله استعمال موضعی دارو جهت جلوگیری از ورود مواد عفونی به داخل زخم می‌باشند. بهبود روش‌های درمان زخم و ترمیم بافت باعث افزایش کیفیت زندگی در بیماران دچار ترومای سوختگی می‌گردد و همچنین ممکن است به کاهش هزینه‌های درمانی کمک نماید (۱۰). بهبود زخم‌های پوستی فرایند پیچیده‌ای است که حاصل عملکرد مشترک بافت‌های مختلف با دودمان سلولی متفاوت می‌باشد. رفتار هر کدام از انواع سلول‌های مؤثر در طول فازهای تکثیر، مهاجرت، ساخت ماتریکس و انقباض، فاکتورهای رشد و سیگنال‌های ماتریکسی موجود در محل زخم در حال حاضر به خوبی شناخته شده‌اند (۱۱). بعد از آسیب، یک سری از وقایع معمول جهت ترمیم صدمه به وقوع می‌پیوندند. در نتیجه پاسخ التهابی ناشی از آسیب، سلول‌های زیر درم شروع به ساخت کلاژن می‌کنند که تا مرحله پایانی ساخت اپی‌تیالی ادامه می‌یابد (۱۲).

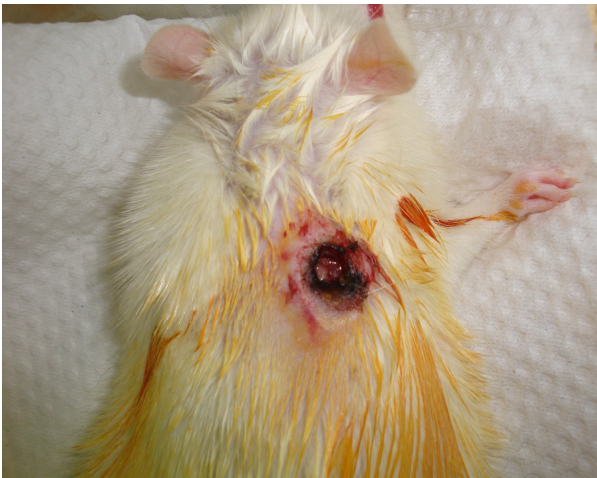اکثر متابولیت‌ها و ویتامین‌های موجود در کمبوچا در بهبود زخم مفید هستند. شواهد تجربی موجود از تأثیرات مثبت کمبوچا در درمان برخی از مشکلات پوستی همچون جوش‌ها و دانه‌های پوستی، چین و چروک و خشکی پوست و نیز خواص سیستمیک آنتی‌بیوتیکی و آنتی‌اکسیدانی چای کمبوچا در بدن باعث آغاز ایده بررسی علمی مشاهده تأثیر استفاده توأم موضعی و خوراکی کمبوچا بر ترمیم جراحتهای ناشی از سوختگی درجه سوم در موش صحرایی نر بالغ نژاد ویستار گردید.

مواد و روشها

در این مطالعه تجربی، از ۴۰ سر موش صحرایی نر بالغ نژاد ویستار در محدوده وزنی ۲۰۰ تا ۲۵۰ گرم استفاده شد. برای حصول اطمینان از عدم وجود هر گونه عفونت در بدن، حیوانات به خوبی مورد معاینه قرار گرفتند. موش‌های صحرایی در اتاق حیوانات با شرایط مناسب، درجه حرارت 22 ± 2 درجه سانتی‌گراد، رطوبت نسبی ۴۰ تا ۶۰ درصد و سیکل ۱۲ ساعته روشنایی-تاریکی در شبانه روز نگهداری شدند و تغذیه آنها با حبه‌های (pellet) مخصوص حیوانات آزمایشگاهی و آب آشامیدنی لوله‌کشی صورت می‌گرفت.

برای تهیه کمبوچا، از ظرف سه لیتری با دهانه گشاد استفاده شد. ۱۰۰ میلی‌لیتر چای دم کرده صاف شده به ۸۰۰

تهیه تعدادی عکس از محل زخم، جهت مقایسه میزان و کیفیت جمع شدگی و بهبود زخم از لحاظ ماکروسکوپی، پوست ناحیه مورد نظر با به کارگیری تیغ اسکالپل جدا شد.



شکل ۱- تصویر سوختگی ایجاد شده در رت

نمونه‌ها به مدت ۴ ساعت در فیکساتیو بوئن قرار داده شدند و پس از انجام مراحل آب‌گیری و تهیه قالب‌های پارافینی، برش‌های ۶ میکرونی از آنها تهیه شد و رنگ‌آمیزی هماتوکسیلین-انوزین روی آنها صورت گرفت. هدف از تهیه برش‌ها بررسی ضخامت لایه‌های پوست، شمارش و اندازه‌گیری تعداد و قطر فولیکول‌های مو و شفت مو بود که به صورت تصادفی ۱۰ مقطع از هر لام از گروه‌های آزمایشی مورد بررسی قرار گرفتند (۱۳).

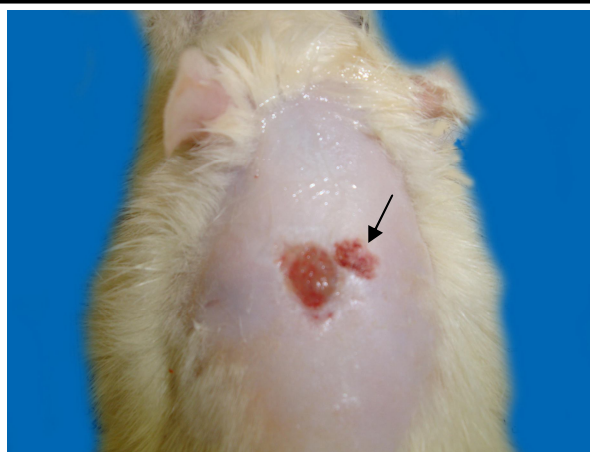داده‌ها با استفاده از آنالیز واریانس یک طرفه) و آزمون تعقیبی Tukey بررسی گردیدند. معیار استنتاج آماری $p < 0.01$ در نظر گرفته شد. تحلیل نتایج با استفاده از نرم‌افزار آماری SPSS انجام گرفت (۱۴).

یافته‌ها

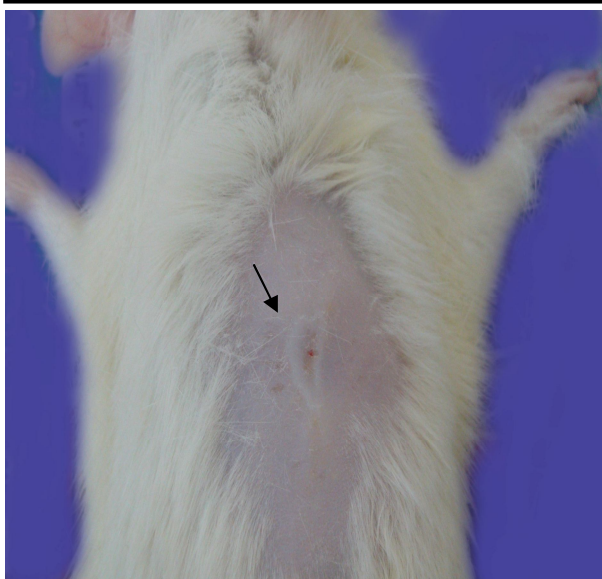تصاویر ماکروسکوپی از محل زخم در گروه‌های آزمایشی بعد از گذشت مدت زمان تیمار، تأیید کننده جمع شدگی و بسته شدن کامل زخم در گروه‌های تیماری با کمبوچا (تجربی) (شکل ۴ و شکل ۵) نسبت به گروه شام (شکل ۳) و کنترل (شکل ۲) می‌باشد. همچنین روند بهبود و جمع شدگی زخم در گروه شام نسبت به گروه کنترل بهتر بود. گروه دریافت کننده تیمار موضعی با همزیست کمبوچا به همراه تجویز خوراکی چای کمبوچا (گروه تجربی ۱) نسبت به گروه دریافت کننده تیمار توأم موضعی و خوراکی چای کمبوچا (گروه تجربی ۲)، اسکار کمتری بر جای گذاشت.

میلی لیتر آب مقطر اضافه گردید و ۶۰ گرم شکر سفید به آن افزوده شد و جهت حل شدن کامل شکر در آب، ظرف حاوی آن روی هم‌زن مغناطیسی قرار داده شد. سپس ۱۰۰ میلی لیتر چای کمبوچا و نیز یک همزیست کمبوچا به عنوان آغازکننده تخمیر به ظرف کشت اضافه گردید. پس از آن، دهانه ظرف به وسیله یک پارچه کتان تمیز پوشانده شد تا ضمن عبور هوا به داخل ظرف از ورود آلودگی به آن جلوگیری شود. ظرف به انکوباتور منتقل شد و دمای آن روی ۲۷ درجه سانتی‌گراد تنظیم گردید. بعد از یک هفته، ظرف حاوی کشت کمبوچا از انکوباتور خارج شد. سپس محصولات این کشت شامل سمببوزها - سمببوز مادر و فرزند- و نیز چای تخمیری کمبوچا به یخچال ۴ درجه سانتی‌گراد منتقل گردیدند. جهت تهیه ماده تیمار موضعی گروه تجربی ۱، سمببوز کمبوچا خرد و سپس در دستگاه مخلوط کن به صورت هموژن درآمد.

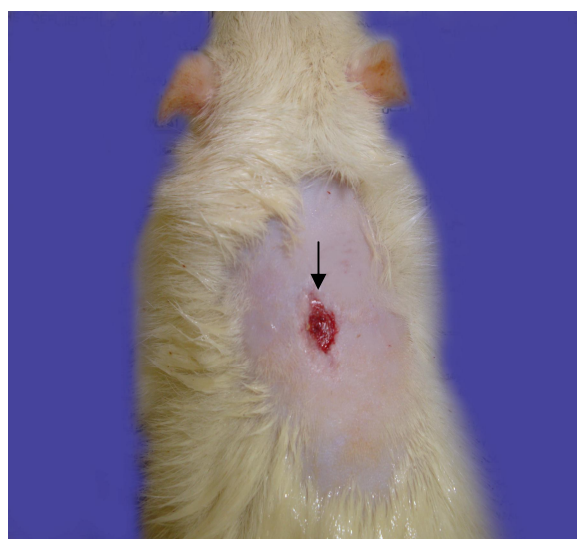موش‌های صحرائی به صورت تصادفی در ۴ گروه آزمایشی تقسیم شدند که هر گروه شامل ۱۰ سر رت بود. ابتدا هر کدام از رت‌ها توسط تزریق درون صفاقی کتامین و زایلازین بیهوش شدند. هریک از آنها پس از بیهوش شدن، از ناحیه شکم روی تشتک تشریح قرار داده شدند و موهای ناحیه پشت آن با تیغ ژیلت کاملاً تراشیده شد. ناحیه تراشیده شده با پنبه آغشته به بتادین ۱۰ درصد ضد عفونی شد و در پوست ناحیه پشت آنها در محدوده ما بین دو کتف و زیر گردن، توسط یک دستگاه هویه داغ، سوختگی شدید و عمیقی از نوع حرارتی، به قطر ۵ میلی‌متر ایجاد شد (شکل ۱). به محل سوختگی، بتادین زده نشد تا خواص ضد عفونی کنندگی مواد تیماری سنجدیده شد. گروه‌های آزمایشی عبارت بودند از: الف) گروه کنترل: که پس از ایجاد سوختگی شدید و عمیق بدون هیچ تیماری باقی ماندند؛ ب) گروه شام: رت‌ها بعد از ایجاد سوختگی، توسط چای شیرین هم به صورت خوراکی و هم موضعی استفاده شدند؛ ج) گروه‌های تجربی: گروه تجربی ۱ شامل رت‌های مجروح که توسط چای کمبوچا به صورت خوراکی و همزیست هموژن کمبوچا به صورت موضعی توأم تیمار شدند. گروه تجربی ۲ که در آن رت‌های مصدوم توسط چای کمبوچا به صورت موضعی و خوراکی توأم تیمار شدند. تیمارهای موضعی ۴ بار در روز انجام می‌شدند و روش تیمار خوراکی به این صورت بود که روزانه بطری‌های ویژه آب آشامیدنی قفس رت‌ها از مایع تیماری پر می‌شد. بعد از اتمام مدت زمان در نظر گرفته شده (۲۱ روز)، موش‌ها از طریق استنشاق کلروفورم در دسیکاتور دچار مرگ سریع و بدون درد (euthanasia) شدند. موهای آن قسمت از پوست پشتشان که پس از سوختگی تیمار شده بود، با تیغ ژیلت تراشیده و پس از



شکل ۲- تصویر ماکروسکوپی جمع شدگی زخم در گروه کنترل. فلش محل جمع شدگی بعد از ۲۱ روز باقی ماندن بدون تیمار را نشان می‌دهد.

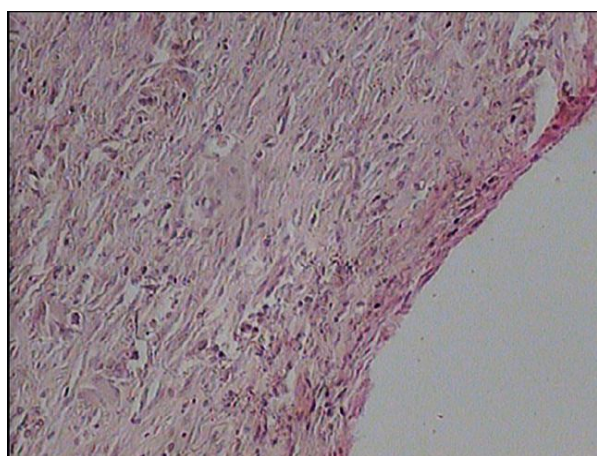


شکل ۵- تصویر ماکروسکوپی جمع شدگی زخم در گروه تجربی ۲. فلش محل جمع شدگی بعد از ۲۱ روز باقی ماندن بدون تیمار را نشان می‌دهد.

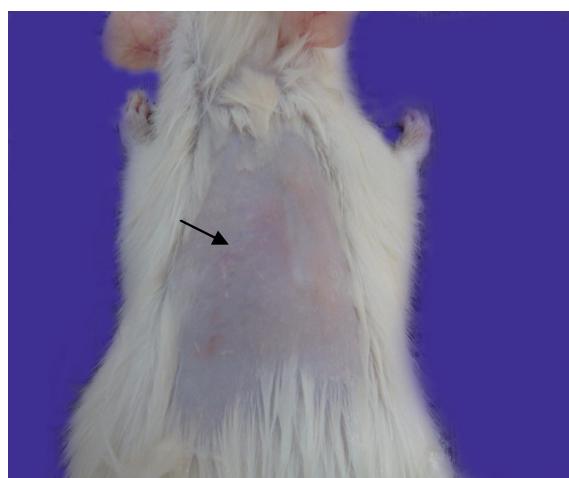


شکل ۳- تصویر ماکروسکوپی جمع شدگی زخم در گروه شم. فلش محل جمع شدگی بعد از ۲۱ روز باقی ماندن بدون تیمار را نشان می‌دهد.

در بررسی میکروسکوپی برش‌های بافتی، بافت گرانوله و اپیتلیوم نازک، عدم تشکیل لایه کراتینه، بافت چربی و فولیکول‌های مو در گروه‌های کنترل (شکل ۶) و شم (شکل ۷) مشاهده شد. ولی در محل ترمیم زخم گروه‌های تجربی ۱ (شکل ۸) و تجربی ۲ (شکل ۹) بافتهای تمایز یافته اپی‌درم، درم، هیپودرم و فولیکول‌های تازه تشکیل یافته مو دیده شد. در نتیجه، در رسم نمودارها و بررسی‌های آماری، ضخامت اپی‌تلیوم و بافت گرانوله گروه‌های کنترل و شم، به ترتیب با ضخامت اپی‌درم و درم گروه‌های تجربی ۱ و ۲ مقایسه گردید.

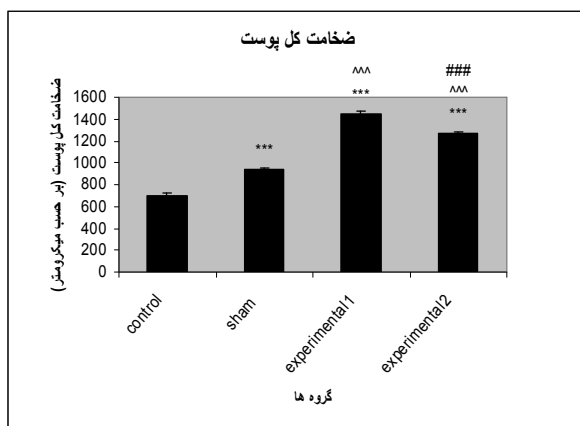


شکل ۶- فتومیکروگراف نمونه پوستی در گروه کنترل مجروح (بزرگ‌نمایی نهایی میکروسکوپی $\times 100$).



شکل ۴- تصویر ماکروسکوپی جمع شدگی زخم در گروه تجربی ۱. فلش محل جمع شدگی بعد از ۲۱ روز باقی ماندن بدون تیمار را نشان می‌دهد.

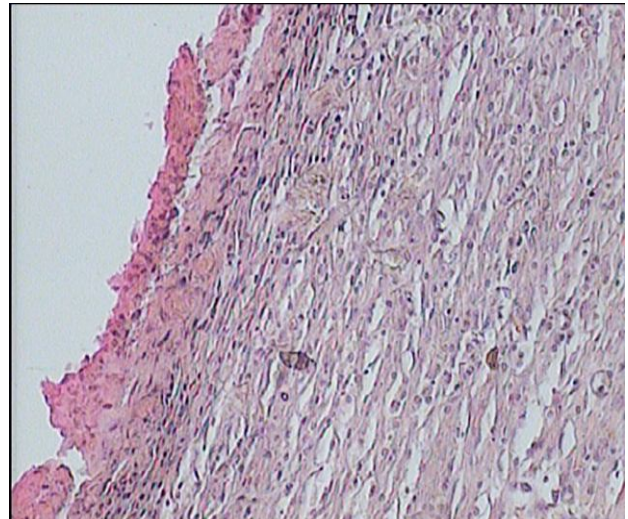
ضخامت کل پوست در گروه‌های شم و تجربی نسبت به گروه کنترل افزایش معنی‌داری را نشان داد ($p < 0.001$). همچنین افزایش معنی‌دار ضخامت کل پوست در گروه‌های تجربی ۱ و ۲ (گروه‌های دریافت کننده تیمار کمبوچا) نسبت به گروه شم مشاهده شد ($p < 0.001$). ضخامت کل پوست در گروه تجربی ۲ (گروه تجربی دریافت کننده تیمار توأم موضعی و خوراکی چای کمبوچا) نسبت به گروه تجربی ۱ (گروه تجربی دریافت کننده تیمار موضعی همزیست کمبوچا به همراه تجویز خوراکی چای کمبوچا)، کاهش معنی‌داری داشت ($p < 0.001$) (نمودار ۱).



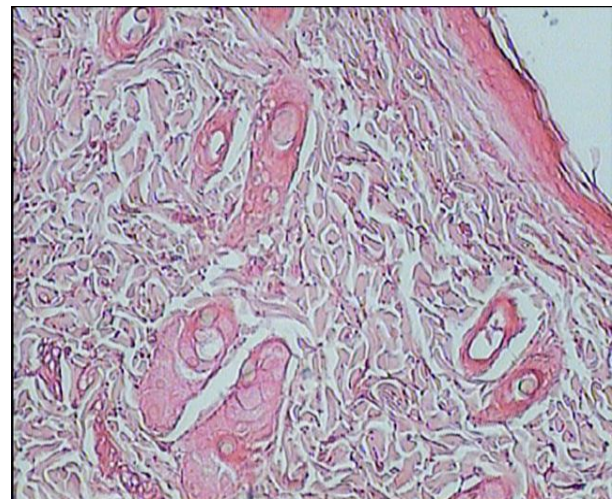
نمودار ۱ - مقایسه ضخامت کل پوست در گروه‌های کنترل، شم، تجربی ۱ و تجربی ۲. افزایش معنی‌دار ($p < 0.001$ ***) ضخامت کل پوست در گروه شم و گروه‌های تجربی نسبت به گروه کنترل، افزایش معنی‌دار ($p < 0.001$ ^^^)^ ضخامت کل پوست در گروه‌های تجربی نسبت به گروه شم و کاهش معنی‌دار ($p < 0.001$ ####) ضخامت کل پوست در گروه تجربی ۲ نسبت به گروه تجربی ۱.

ضخامت لایه کراتینه و اپی‌درم در گروه‌های تجربی نسبت به گروه کنترل و شم افزایش معنی‌داری را نشان داد ($p < 0.001$). همچنین افزایش معنی‌دار ضخامت لایه کراتینه و اپی‌درم در گروه‌های تجربی ۱ و ۲ نسبت به گروه شم مشاهده شد ($p < 0.001$). کاهش مشاهده شده در ضخامت لایه کراتینه و اپی‌درم در گروه تجربی ۲ نسبت به گروه تجربی ۱ معنی‌دار نبود (نمودار ۲ و ۳).

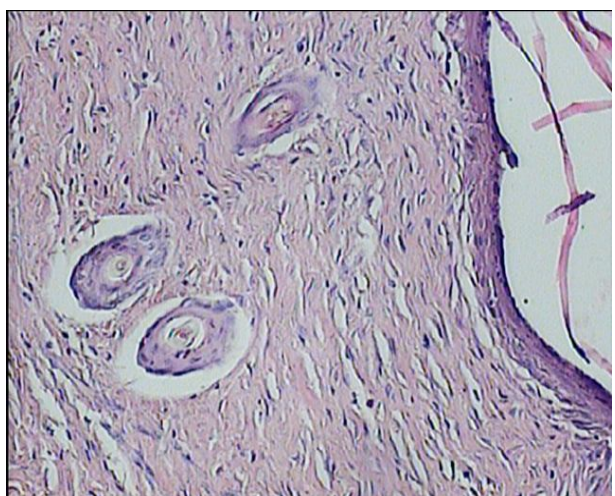
ضخامت درم در گروه‌های شم و تجربی نسبت به گروه کنترل افزایش معنی‌داری را نشان داد ($p < 0.001$), ولی تغییر معنی‌دار ضخامت درم در گروه‌های تجربی ۱ و ۲ نسبت به گروه شم مشاهده نشد. ضخامت درم در گروه تجربی ۲ نسبت به گروه تجربی ۱ تغییر معنی‌داری نداشت (نمودار ۴).



شکل ۷ - فتومیکروگراف نمونه پوستی در گروه شم (بزرگنمایی نهایی میکروسکوپی $\times 100$).

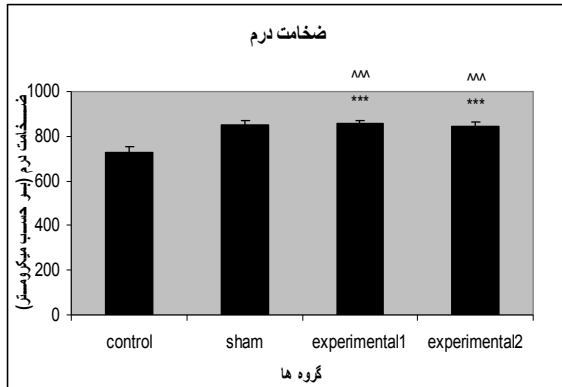


شکل ۸ - فتومیکروگراف نمونه پوستی در گروه تجربی ۱ (بزرگ-نمایی نهایی میکروسکوپی $\times 100$).



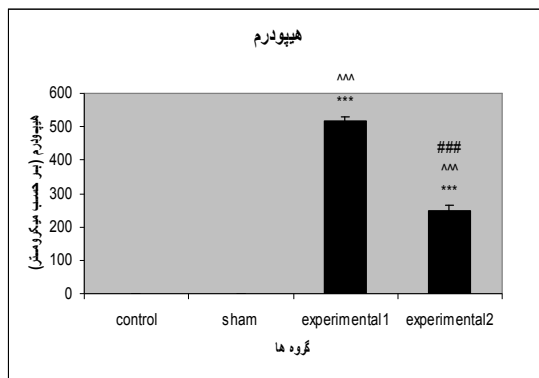
شکل ۹ - فتومیکروگراف نمونه پوستی در گروه تجربی ۲ (بزرگ-نمایی نهایی میکروسکوپی $\times 100$).

قطر فولیکول‌های مو در گروه تجربی ۱ نسبت به گروه کنترل و شم افزایش معنی‌داری را نشان داد ($p < 0.001$)، ولی افزایش مشاهده شده در گروه تجربی ۲ نسبت به گروه‌های کنترل و شم معنی‌دار نبود. کاهش مشاهده شده در قطر فولیکول‌های مو در گروه تجربی ۲ نسبت به گروه تجربی ۱ معنی‌دار نبود (نمودار ۷).




نمودار ۴- مقایسه ضخامت درم در گروه‌های کنترل، شم، تجربی ۱ و تجربی ۲. افزایش معنی‌دار ($p < 0.001$ ***) ضخامت اپی‌درم در گروه‌های تجربی و گروه شم نسبت به گروه کنترل.

با مقایسه شفت مو در گروه‌های کنترل، شم، تجربی ۱ و تجربی ۲، تغییر معنی‌داری مشاهده نگردید. افزایش شفت مو در گروه‌های تجربی نسبت به گروه‌های کنترل و شم و همچنین کاهش شفت مو در گروه تجربی ۲ نسبت به گروه تجربی ۱ در سطح معنی‌داری نبود (نمودار ۸).



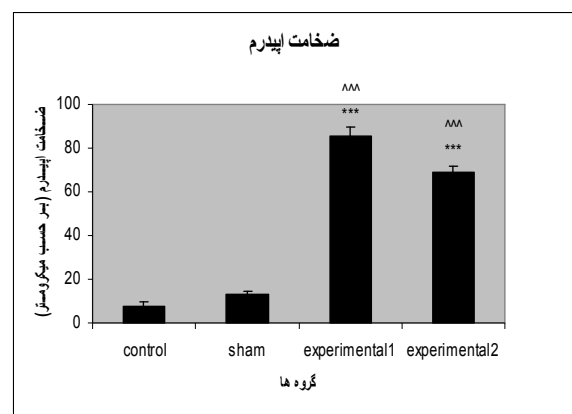
نمودار ۵- مقایسه ضخامت هیپودرم در گروه‌های کنترل، شم، تجربی ۱ و تجربی ۲. افزایش معنی‌دار ($p < 0.001$ ***) ضخامت هیپودرم در گروه‌های تجربی نسبت به گروه کنترل، افزایش معنی‌دار ($p < 0.001$ ^^^)^ ضخامت هیپودرم در گروه شم و کاهش معنی‌دار ($p < 0.001$ ####) ضخامت هیپودرم در گروه تجربی ۲ نسبت به گروه تجربی ۱.

ضخامت هیپودرم در گروه‌های تجربی ۱ و ۲ نسبت به گروه کنترل و شم افزایش معنی‌داری را نشان داد ($p < 0.001$). ضخامت هیپودرم در گروه تجربی ۲ نسبت به گروه تجربی ۱ دارای کاهش معنی‌داری بود ($p < 0.001$) (نمودار ۵).



نمودار ۲- مقایسه ضخامت لایه کراتینه در گروه‌های کنترل، شم، تجربی ۱ و تجربی ۲. افزایش معنی‌دار ($p < 0.001$ ***) ضخامت لایه کراتینه در گروه‌های تجربی نسبت به گروه کنترل، افزایش معنی‌دار ($p < 0.001$ ^^^)^ ضخامت لایه کراتینه در گروه‌های تجربی نسبت به گروه شم.

تعداد فولیکول‌های مو در گروه تجربی ۱ نسبت به گروه کنترل و شم افزایش معنی‌داری را نشان داد ($p < 0.001$)، ولی در گروه تجربی ۲ نسبت به گروه کنترل و شم افزایش معنی‌داری نداشت. همچنین کاهش معنی‌دار تعداد فولیکول‌های مو در گروه تجربی ۲ نسبت به گروه تجربی ۱ مشاهده شد ($p < 0.001$) (نمودار ۶).



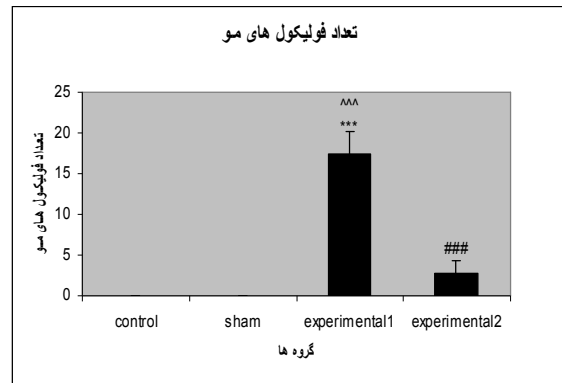
نمودار ۳- مقایسه ضخامت اپی‌درم در گروه‌های کنترل، شم، تجربی ۱ و تجربی ۲. افزایش معنی‌دار ($p < 0.001$ ***) ضخامت اپی‌درم در گروه‌های تجربی نسبت به گروه کنترل، افزایش معنی‌دار ($p < 0.001$ ^^^)^ ضخامت اپی‌درم در گروه‌های تجربی نسبت به گروه شم.

بحث


جمع شدگی کامل زخم سوختگی و کاهش اسکار بعد از بهبود زخم، افزایش معنی دار ($p < 0.001$) ضخامت کل پوست، لایه کراتینه، اپی‌درم و هیپودرم و افزایش غیرمعنی دار شفت مو در گروه‌های تجربی ۱ و ۲ (گروه‌های تجربی تیمار شده با کمبوچا)، افزایش معنی دار ($p < 0.001$) تعداد و قطر فولیکول‌های مو در گروه تجربی ۱ (گروه تجربی دریافت کننده تیمار توأم خوراکی چای کمبوچا و موضعی همزیست کمبوچا) و افزایش غیرمعنی دار تعداد و قطر فولیکول‌های مو در گروه تجربی ۲ نسبت به گروه‌های کنترل و شام، همچنین افزایش معنی دار ($p < 0.001$) ضخامت درم نسبت به گروه کنترل حاکی از اثرات مثبت کمبوچا در تسریع جمع شدگی زخم‌های سوختگی عمیق و سرعت بخشیدن به ترمیم و تمایز لایه‌ها و ضمام پوست می باشد. مشاهده نشدن اختلاف معنی دار در ضخامت درم گروه شام نسبت به گروه‌های تجربی به علت تأخیر در شروع تمایز لایه پوست و حضور بافت درم دانه‌دار در گروه شام می باشد.

زخم سوختگی یکی از مشکلات اساسی مغل سلامتی افراد است. عفونت زخم‌های سوختگی یکی از پیچیده‌ترین مشکلاتی است که بیماران را گرفتار می کند و می تواند موجب مرگ آنها گردد. همچنین عفونت سوختگی یکی از اساسی ترین مؤلفه‌هایی است که می تواند نوع درمان را مشخص سازد. در نتیجه اولین مؤلفه مؤثر در بهبود زخم جلوگیری از عفونت از طریق استفاده از موضعی و یا خوراکی داروهای ضد میکروبی می باشد. مطالعات علمی صورت گرفته توسط Cetojevic-Simin و همکارانش در سال ۲۰۰۸ و Sreeramulu و همکارانش در سال ۲۰۰۰ خواص درمانی ضد میکروبی کمبوچا را اثبات نموده‌اند (۱۵، ۱۶).

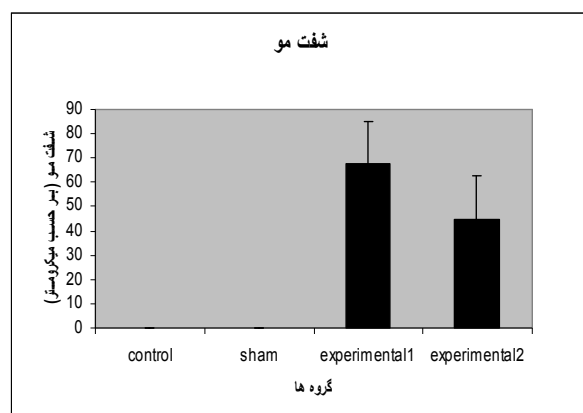
بعد از ایجاد آسیب، به خصوص صدمه شدید به بافت‌ها، رادیکال‌های آزاد در بدن افزایش می‌یابند. این رادیکال‌ها باعث آسیب بیشتر به بافت‌های صدمه دیده مانند بافت‌های اطراف پوست آسیب دیده می‌شوند. بر اساس مطالعات Hallivell و Gutteridge در سال ۱۹۹۰، Aruoma در سال ۱۹۹۸ و Postselueva و همکارانش در سال ۱۹۹۹ مشخص شده است که انواع تروما از جمله سوختگی‌ها، با عدم توازن در تولید رادیکال‌های آزاد زاید و فعالیت عملکردی سیستم آنتی‌اکسیدانی همراه هستند (۱۹-۱۷). Yogesh در سال ۲۰۰۳ با تیمار خوراکی موش‌های صحرایی به مدت ۴۵ روز با چای تخمیری کمبوچا، افزایش سیستم دفاعی آنتی‌اکسیدانی



نمودار ۶- مقایسه تعداد فولیکول‌های مو در گروه‌های کنترل، شام، تجربی ۱ و تجربی ۲. افزایش معنی دار ($p < 0.001$ ***) تعداد فولیکول‌های مو در گروه تجربی ۱ نسبت به گروه کنترل، افزایش معنی دار ($p < 0.001$ ^^^) تعداد فولیکول‌های مو در گروه تجربی ۱ نسبت به گروه شام و کاهش معنی دار ($p < 0.001$ ###) تعداد فولیکول‌های مو در گروه تجربی ۲ نسبت به گروه تجربی ۱.



نمودار ۷- مقایسه قطر فولیکول‌های مو در گروه‌های کنترل، شام، تجربی ۱ و تجربی ۲. افزایش معنی دار ($p < 0.001$ ***) قطر فولیکول‌های مو در گروه تجربی ۱ نسبت به گروه کنترل، افزایش معنی دار ($p < 0.001$ ^^^) قطر فولیکول‌های مو در گروه تجربی ۱ نسبت به گروه شام.



نمودار ۸- مقایسه ضخامت هیپودرم در گروه‌های کنترل، شام، تجربی ۱ و تجربی ۲

بدن و در نتیجه خواص آنتی‌اکسیدانی کمبوچا را به اثبات رساندند (۲۰). همچنین با در نظر گرفتن یافته‌های Sai Ram و همکارانش در سال ۲۰۰۰ و Dipti و همکاران در سال ۲۰۰۳ مبنی بر خواص آنتی‌اکسیدانی نوشیدنی تخمیری کمبوچا در کاهش میزان اکسیداسیون لیپید و قطعه قطعه شدن DNA (۲۲،۲۱)، می‌توان یکی از علل تسریع التیام زخم در گروه‌های آزمایشی کمبوچا را به وجود خواص آنتی‌اکسیدانی کمبوچا مرتبط دانست.

وجود اسید گلوکورونیک، اسید هیالورونیک، کندروتین سولفات و هیپارین در کمبوچا ثابت شده است. اسید گلوکورونیک یکی از مهم‌ترین متابولیت‌های درمانی است که بر اساس نظر Markov و Cvetkovic در سال ۲۰۰۲، در خاصیت سم‌زدایی کمبوچا سهیم می‌باشد (۲۳). از محصولات فرعی اسید گلوکورونیک کمبوچا، گلوکزآمین‌ها می‌باشند. گلوکزآمین‌ها یکی از اجزای تشکیل دهنده گلیکوزآمینوگلیکان‌ها (شامل اسید هیالورونیک، کراتان سولفات، کندروتین سولفات، هیپاران سولفات و هیپارین) هستند که از ترکیبات مهم تشکیل دهنده ماتریکس خارج سلولی و از عوامل مؤثر در فرایند ترمیم می‌باشند (۲۶،۲۷). اکثر گلیکوزآمینوگلیکان‌ها با هسته پروتئینی جهت ایجاد پروتئوگلیکان‌ها پیوند کووالان ایجاد می‌کنند. اسید هیالورونیک یک استثنا است که در تشکیل پروتئوگلیکان شرکت نمی‌کند (۲۶). در هنگام ایجاد زخم، ترکیبات ماتریکس خارج سلولی نقش‌های کلیدی را در تحریک تکثیر سلولی و تمایز، هدایت مهاجرت سلولی و تنظیم پاسخ سلولی بر عهده دارند (۲۹-۲۷). بر اساس بررسی‌های Kirker و همکارانش در سال ۲۰۰۲، پوشش سطح زخم توسط لایه هیدروژل گلیکوزآمینوگلیکان‌ها باعث تسریع و تقویت بهبود زخم می‌گردد (۳۰). همین دانشمند و همکارانش در سال ۲۰۰۴، تأثیر مثبت استفاده موضعی از گلیکوزآمینوگلیکان‌ها روی زخم را در افزایش سرعت اپیتلیوم سازی مجدد به اثبات رساندند (۳۰). بر اساس یافته Oya و همکارانش در سال ۱۹۹۴، استفاده خوراکی ویا موضعی کندروتین سولفات دارای اثرات مثبت در ترمیم زخم‌های سطحی می‌باشد (۳۱). همچنین پس از مطالعات Gilbert و همکارانش در سال ۲۰۰۴، هیدروژل کندروتین سولفات به عنوان جانشین ماتریکس خارج سلولی، مخزن سیتوکین‌ها و فاکتورهای رشد و ساختاری جهت مهاجرت فیبروبلاست‌ها و ساخت اپی‌تلیوم، شناخته شد (۳۲). بهبود ویژگی‌های ماتریکس تشکیل شده در محل زخم و کاهش اسکار با استفاده از ژل‌های کلاژن با

اتصالات عرضی کندروتین-۶-سولفات، توسط Marchand و همکارانش در سال ۱۹۹۳ به اثبات رسید (۳۳). Galvan در سال ۱۹۹۶ و Cen و همکارانش در سال ۲۰۰۰ گزارش نمودند که هیپارین توسط افزایش گردش خون مویرگی و کاهش زمان بهبود زخم می‌تواند التیام را تسریع کند (۳۴،۳۵). McPherson و همکارانش در سال ۱۹۸۸ نقش مهم هیپاران سولفات (HS) را در رشد سلول، تکوین آن و آنژیوژنز مورد تأیید قرار دادند، همچنین هیپاران سولفات را به عنوان کوفاکتور ضروری برای اتصال رسپتور- FGF معرفی نمودند (۳۶). Ferguson و McCallion در سال ۱۹۹۶ سطوح افزایش یافته اسید هیالورونیک در ترمیم زخم بدون اسکار جنین را به اثبات رساندند (۳۷). بر اساس تحقیقات انجام شده توسط Foschi و همکارانش در سال ۱۹۹۰، اسید هیالورونیک با هضم رادیکال‌های آزاد، باعث کاهش آسیب به بافت گرانوله می‌گردد (۳۸). مشاهده پاسخ مثبت در گروه‌های آزمایشی کمبوچا می‌تواند دلیلی بر تأیید هر یک از این یافته‌های علمی باشد.

متابولیت‌های مهم دیگری نیز در کمبوچا وجود دارند. شواهد علمی حاکی از درگیر بودن هر یک از این متابولیت‌ها بر روند التیام زخم می‌تواند از دیگر علل اثرات مثبت کمبوچا در تسریع بهبود زخم سوختگی در این بررسی باشد. کمبوچا غنی از ویتامین C می‌باشد. استرس متابولیک ناشی از فشار جراحی، نیاز به ویتامین C را افزایش می‌دهد و مطالعات انجام شده توسط Mazzotta در سال ۱۹۹۸ نشان داد که غلظت ویتامین C در بافت در حال بهبود افزایش می‌یابد (۳۹). بر طبق گزارش Casey در سال ۲۰۰۳، ویتامین C برای پاسخ ایمنی بهینه بدن، میتوز سلول‌ها و مهاجرت منوسیت‌ها به بافت آسیب دیده مورد نیاز است (۴۰). بر اساس مطالعات Shepherd در سال ۲۰۰۳، افزایش جذب ویتامین C در طول فاگوسیتوز باکتری‌ها و بافت‌های مرده محل زخم توسط ماکروفاژها باعث کنترل عفونت می‌گردد (۴۱). یکی دیگر از ویتامین‌های موجود در کمبوچا ویتامین‌های گروه B می‌باشند. فواید ویتامین‌های B روی سلامت پوست و ضمام آن و نیز در بهبود زخم به خوبی به اثبات رسیده‌اند. Redriogo در سال ۲۰۰۵ اثرات مثبت ویتامین‌های B کمپلکس روی فرایندهای بهبود زخم را تأیید نمود (۴۲). Williams در سال ۲۰۰۳ به بیان اثرات منفی کمبود ویتامین‌های B پرداخت. به گفته وی کمبود ویتامین‌های B در فرایند بهبود زخم تأثیرات منفی برجای می‌گذارد، زیرا تشکیل آنتی‌بادی و فعالیت سلول‌های سفید خون را مختل می‌کند و استعداد عفونی شدن زخم را

کمبوچا در تیمار زخم سوختگی ماندگاری بیشتری نسبت به ریختن چای کمبوچا روی زخم داشت و در نتیجه مدت زمان بیشتری زخم را مرطوب نگه می‌داشت. همچنین به علت اینکه در فرایند هموژن‌سازی سمببوز، از چای کمبوچا به عنوان بافر استفاده شد، امکان نفوذ تمامی مواد مفید موجود در چای کمبوچا به علاوه ترکیبات موجود در توده ژلاتینی به داخل زخم امکان پذیر گردید.

با توجه به موارد ذکر شده می‌توان نتیجه گرفت که تجویز خوراکی چای کمبوچا به همراه استفاده موضعی از چای کمبوچا و یا همزیست هموژن کمبوچا روی بستر زخم اثرات مفید قابل توجهی را در تسریع جمع شدگی و التیام، ترمیم لایه‌ها و ضمائم پوستی و نیز کاهش اسکار بعد از التیام زخم‌های ناشی از سوختگی‌های شدید دارد. همچنین اثربخشی بیشتر استعمال موضعی سمببوز هموژن کمبوچا، نسبت به تیمار موضعی با چای کمبوچا، مشخص گردید.

تشکر و قدردانی

بدین‌وسیله از مسئولین و پرسنل محترم مجتمع آزمایشگاهی قدردانی می‌گردد.

افزایش می‌دهد (۴۳). وجود اسیدهای آمینه و پروتئین در کمبوچا ثابت شده است. بر اساس گزارش‌های Ruberg در سال ۱۹۸۴ و Haydock و همکارانش در سال ۱۹۸۸، کمبود پروتئین به علت افزایش مدت زمان فاز التهاب، مهار فاز تکثیر شامل فیبروپلاژیا، ساخت پروتئوگلیکان و کلاژن و نیز نوگرایی و مهار فاز بازسازی باعث به تعویق افتادن بهبود زخم می‌گردد (۴۵،۴۴). در مطالعه Peacock در سال ۱۹۶۰، تغذیه رت‌ها توسط رژیم غذایی فاقد پروتئین باعث کاهش یکپارچگی و استحکام زخم نسبت به گروه کنترل گردید (۴۶). بنابر گزارش Harris و Fraser در سال ۲۰۰۲، وجود پروتئین‌ها جهت فعال سازی ماکروفاژها، تولید لنفوسیت‌های T اختصاصی برای هر آنتی‌ژن سیتوتوکسیک و آزادسازی سیتوکین‌ها از جمله فاکتورهای رشد ضروری می‌باشد و تمامی این موارد در فرآیندهای بهبود زخم اثرگذار هستند (۴۷).

کاهش معنی‌دار ($p < 0.001$) ضخامت کل پوست، هیپودرم و تعداد فولیکول‌های مو، همچنین کاهش غیرمعنی‌دار ضخامت لایه کراتینه، اپیدرم، قطر و شفت مو در گروه تجربی ۲ نسبت به گروه تجربی ۱، نشان دهنده اثر مثبت‌تر تیمار موضعی با سمببوز هموژن کمبوچا نسبت به تیمار موضعی با چای کمبوچا می‌باشد. Zawaki در سال ۱۹۸۷ اثبات کرد که جلوگیری از خشک شدن زخم سوختگی باعث تسریع در بهبود سوختگی می‌گردد (۴۸). استفاده از سمببوز هموژن

REFERENCES

1. Frank GK. Healthy beverage from the Far East, Its correct preparation and use. Germany: Ennsthaler, Steyr; 1996.
2. Hauser SP. Dr. Sklenar's Kombucha mushroom infusion--a biological cancer therapy. Documentation No. 18. Schweiz Rundsch Med Prax 1990; 79: 243-46. [In German]
3. Balentine DA. Special issue: tea and health. Crit Rev Food Sci Nutr 1997; 8: 691-92.
4. Liu C-H, Hsu W-H, Lee F-L, Liao C-C. The isolation and identification of microbes from a fermented tea beverage, Haipao, and their interactions during Haipao fermentation. Food Microbiol 1996; 13: 407-15.
5. Reiss J. Influence of different sugars on the metabolism of the tea fungus. Zeitschrift für Lebensmittel-Untersuchung und-For-schung 1994; 198: 258-61.
6. Sievers M, Lanini C, Weber A, Schuler-Schmid U, Teuber M. Microbiology and fermentation balance in kombucha beverage obtained from a tea fungus fermentation. Syst Appl Microbiol 1995; 18: 590-94.
7. Pomahac B, Svensjö T, Yao F, Brown H, Eriksson E. Tissue Engineering of Skin. Crit Rev Oral Biol Med 1998; 9: 333.
8. Bingham HG, Hudson D, Popp J. A retrospective review of the burn intensive care admissions for a year. J Burn Care Rehabil 1995; 16: 56-58.
9. McGill V, Kowal-Vern A, Fisher SG, Kahn S, Gamelli RL. The impact of substance use on mortality and morbidity from thermal injury. J Trauma 1995; 38: 931-34.
10. Blanks T, Brown S, Cosgruve B, Woody J, Bentley V, O'Sullivan N, et al. The Body shop book of wellbeing mind, body, and soul. London: Ebury Press; 1998. p.173-92.
11. Iba Y, Shibata A, Kato M, Masukawa T. Possible involvement of mast cells in collagen remodeling in the late phase of cutaneous wound healing in mice. Int Immunopharmacol 2004; 4: 1873-80.
12. Martin P. Wound healing – aiming for perfect skin regeneration. Science 1997; 276: 75-81.

13. Parivar K, Mohseni kouchesfehani H, eds. Technical methods of histology, embryology and zoology. Tehran: AL-Hossein Pub; 1999. [In Persian]
14. Kinear PR, Gray CD, eds. SOSS for windows made simple. Hove: LEA; 1995.
15. Cetojevic-Simin DD, Bogdanovic GM, Cvetkovic DD, Velicanski AS. Antiproliferative and antimicrobial activity of traditional Kombucha and *Satureja montana* L. Kombucha. J Buon 2008; 13: 395-401.
16. Sreeramulu G, Zhu Y, Knol W. Kombucha fermentation and its antimicrobial activity. J Agric Food Chem 2000; 48: 2589-94.
17. Halliwell B, Gutteridge JM. The Antioxidants of human extracellular fluids. Arch Biochem Biophys 1990; 280: 1-8.
18. Aruma OI, ed. Free radicals, oxidants and antioxidants: trend towards the year 2000 and beyond, in molecular biology of free radicals in human disease. London: Oica Int; 1998. p.1-28.
19. Potselueva MM, Pustovidko AV, Alabin VS, Evtodienko YuV. Generation of reactive oxygen species by polymorphonuclear leukocytes during hepatoma growth in the peritoneal cavity of animals. Tsitologiya 1999; 41: 162-66.
20. Yogesh B, Kain A K, Pauline T, Anju B, Sairam M, Singh B, et al. Lead induced oxidative stress: beneficial effects of Kombucha tea. Biomed Environ Sci 2003; 16: 276-82.
21. Sai RM, Anju B, Pauline T, Dipti P, Kain AK, Mongia SS, et al. Effect of Kombucha tea on chromate (VI)-induced oxidative stress in albino rats. J Ethnopharmacol 2000; 71: 235-40.
22. Dipti P, Yogesh B, Kain A K, Pauline T, Anju B, Sairam M, et al. Lead induced oxidative stress: beneficial effects of Kombucha tea. Biomed Environ Sci 2003; 16: 276-82.
23. Cvetkovic DD, Markov SL. Cultivation of tea fungus on malt extract medium. APTEFF 2002; 33: 117-26.
24. Kim YS, Jo YY, Chang IM, Toida T, Park Y, Linhardt RJ. A new glycosaminoglycan from the giant African snail *Achatina fulica*. J Biol Chem 1996; 271:11750-11755.
25. Im AR, Kim YS. Role of glycosaminoglycans in wound healing. Arch Pharm Sci Res 2009; 1: 106-14.
26. Couchman JR, Hook M. Proteoglycans and wound repair. In: Clark RAF, Henson PM, eds. The molecular and cellular biology of wound repair. New York, NY: Plenum Press; 1988. P.437-70.
27. Clark RA. Biology of dermal wound repair. Dermatol Clin 1993; 11: 647-66.
28. MacNeil S. What role does the extracellular matrix serve in skin grafting and wound healing? Burns 1994; 20: S67-70.
29. Midwood KS, Williams LV, Schwarzbauer JE. Tissue repair and the dynamics of the extracellular matrix. Int J Biochem Cell Biol 2004; 36: 1031-37.
30. Kirker K, Luo Y, Nielson JH, Shelby J, Prestwich GD. Glycosaminoglycan hydrogel films for wound dressing. Biomaterials 2002; 23: 3661-71.
31. Oya T, Obata H, Miyata K, Tsuru T, Sawa M. Quantitative analysis of glycosaminoglycans in tear fluids during corneal epithelial wound healing in rabbits. Jpn J Ophthalmol Soc 1994; 98: 1049-55.
32. Gilbert ME, Kirker KR, Gray SD, Ward PD, Szakacs JG, Prestwich GD, et al. Laryngoscope, chondroitin sulfate hydrogel and wound healing in rabbit maxillary sinus mucosa. Laryngoscope 2004; 114: 1406-409.
33. Marchand R, Woerly S, Bertrand L, Valdes N. Evaluation of two crosslinked collagen gels implanted in the transected spinal cord: stability, scar formation and axonal regeneration. Brain Res Bull 1993; 30: 415-22.
34. Galvan L. Effects of heparin on wound healing. J Wound Ostomy Continence Nurs 1996; 23: 224-26.
35. Cen Y, Luo P, Liu XX. The effect of heparin on wound healing of second-degree burned rats. Zhongguo Xiu Fu Chong Jian Wai Ke Za Zhi 2000; 14: 264-67. [In Chinese]
36. McPherson JM, Ledger PW, Ksander G, Sawamura SJ, Conti A, Kinkaid S, et al. The influence of heparin on the wound healing response to collagen implants in vivo. Coll Rel Res 1998; 8: 83-100.
37. McCallion RL, Ferguson MWJ. Fetal wound healing and the development of antiscarring therapies for adult wound healing. In: Clark RAF, ed. The molecular biology of wound repair. New York: Plenum Press; 1996. p.561-600.
38. Foschi D, Castoldi L, Radaelli E, Abelli P, Calderini G, Rastrelli A, et al. Hyaluronic acid prevents oxygen free-radical damage to granulation tissue: A study in rats. Int J Tissue Reactions 1990; 12: 333-39.
39. Mazzotta M. Nutrition and wound healing. J Am Podiatr Med Assoc 1994; 84: 456-61.

40. Casey G. Nutritional support in wound healing. *Nurs Stand* 2003; 17: 55–58.
41. Shepherd AA. Nutrition for optimum wound healing. *Nurs Stand* 2003; 18: 55–58.
42. Neiva RF. Effects of vitamin B complex supplementation on periodontal wound healing. *J Periodontol Online* 2005; 76: 1084-91.
43. Williams JZ, Barbul AB. Nutrition and wound healing. *Surg Clin North Am* 2003; 83: 571–96.
44. Ruberg RL. Role of nutrition in wound healing. *Surg Clin North Am* 1984; 64: 705-14.
45. Haydock DA, Flint MH, Hyde KF, Reilly HC, Poole CA, Hill GL. The efficacy of subcutaneous goretex implants in monitoring wound healing response in experimental protein deficiency. *Connect Tissue Res* 1988; 17: 159-169.
46. Peacock EE. Effects of dietary proline and hydroxyproline on tensile strength of healing wounds. *Proc Soc Exp Biol Med* 1960; 105: 380.
47. Fraser DA, Harris CL, Smith RA, Morgan BP. Bacterial expression and membrane targeting of the rat complement regulator Crry: a new model anticomplement therapeutic. *Protein Sci* 2002; 10: 2512-21.
48. Zawacki BE The local effects of burn injuries. In: Boswick JA Jr, ed. *The art and science of burn care*. Rockville, MD: AspenPublishers; 1987. p. 27.