مجله علوم پزشکی دانشگاه آزاد اسلامی
دوره ۱۷، شماره ۳، پاییز ۸۶، صفحات ۱۳۳ تا ۱۳۷

Original Article

مقایسهٔ نتایج دو روش لیگاتور و اندورافی از طریق ورید جهت بستن فیستول شریانی – وریدی در بیماران مبتلا به همودیالیز مزمن

جلال‌الدین خوشنویس[۱]، هومن خواجویی[۲]، پژمان خوارزم[۳]، غلامحسین کاظم‌زاده[۴]، علی کاویانی[۵]، محمد زینل‌زاده[۵]، علیرضا صابری‌قوچانی[۵]، محسن طالبیان[۵]

[۱] استادیار، گروه جراحی عمومی و عروق، بیمارستان شهدای تجریش، دانشگاه علوم پزشکی شهید بهشتی
[۲] جراح عمومی
[۳] جراح عمومی، دانشگاه علوم پزشکی گلستان
[۴] استادیار، گروه جراحی عمومی و عروق ، دانشگاه علوم پزشکی مشهد
[۵] دستیار، گروه جراحی عمومی و عروق، بیمارستان شهدای تجریش، دانشگاه علوم پزشکی شهید بهشتی

چکیده

سابقه و هدف: *تعداد پیشرونده‌ای از بیماران مبتلا به نارسایی کلیه همودیالیزی، بدلیل انجام پیوند کلیه و عدم نیاز به فیستول‌های شریانی- وریدی (AVF) و یا بروز عوارض جدی، به بستن آن نیاز پیدا می‌کنند. چندین روش اندوواسکولر و یا جراحی باز، برای بستن AVF مورد استفاده قرار می‌گیرد. در این مطالعه، ما دو روش رایج جراحی باز را که در بیمارستان شهدای تجریش از سال ۱۳۸۱ تا ۱۳۸۴ انجام شده است با یکدیگر مقایسه کردیم.*

روش بررسی: *در یک کارآزمایی بالینی شاهددار تصادفی شده، ۱۴۰ بیمار بطور تصادفی به دو گروه تقسیم شدند. در ۷۰ بیمار، لیگاتور سه گانه و در ۷۰ مورد دیگر، اندورافی از طریق لومن ورید انجام شد. هر بیمار تا مدت ۶ ماه بعد از عمل جراحی، تحت پیگیری قرار گرفت و میزان موفقیت، عود تریل و عوارض دو روش مذکور با یکدیگر مقایسه شد.*

یافته‌ها: *از ۱۴۰ بیماری که در آنها بستن AVF انجام شده بود، در ۲۶ مورد (۱۸/۵۷٪) عمل جراحی طی ۶ ماه پیگیری به شکست انجامید. از این ۲۶ مورد، ۲۴ مورد در گروه لیگاتور سه گانه و ۲ مورد نیز در گروه اندورافی از طریق ورید بودند. بازگشت تریل یا سمع بروئی در محل بستن AVF در گروه لیگاتور سه گانه، ۳۷/۱۴ درصد و در گروه اندورافی، ۲/۸۵ درصد بود.*

نتیجه‌گیری: *روش اندورافی از طریق ورید به دلیل موفقیت بالاتر و میزان عوارض و شکست پائین‌تر، تکنیک مطلوب‌تری جهت بستن AVF است.*

واژگان کلیدی: *فیستول شریانی- وریدی، لیگاتور سه گانه، اندورافی از طریق ورید.*

مقدمه

تعداد بیماران با نارسایی پیشرونده و غیر قابل بازگشت کلیه که نیاز به همودیالیز مداوم دارند طی دو دههٔ اخیر بطور چشمگیری افزایش یافته است (۱). تخمین زده می‌شود که از کل بیماران مبتلا به نارسایی مزمن کلیه و نیازمند همودیالیز، بیش از ۶۰ درصد از طریق فیستول یا گرافت شریانی- وریدی دیالیز می‌شوند و نیاز به آن در هر سال ۲ تا ۴ درصد افزایش می‌یابد (۱).

دیالیز از طریق فیستول شریانی- وریدی که در آن از وریدهای خود بیمار استفاده می‌شود، نسبت به کاتترهای ورید مرکزی

آدرس نویسنده مسئول: تهران، بیمارستان شهدای تجریش، بخش جراحی عمومی و عروق، دکتر جلال‌الدین خوشنویس (**email:** jkhosh20012002@yahoo.com)

تاریخ دریافت مقاله: ۱۳۸۶/۴/۲۷
تاریخ پذیرش مقاله: ۱۳۸۶/۹/۱۲

[Downloaded from tmuj.iautmu.ac.ir on 2024-04-20]

یا گرافت‌های شریانی- وریدی، علاوه بر هزینهٔ کمتر، میزان عفونت پائین‌تر، پروسه‌های جراحی کوچک‌تر و نیز میزان پائین‌تری از مرگ و میر را دربر دارد.(۴-۲) بیماران کاندید برقراری AVF برای پیشگیری از بروز عوارض جدی، باید قبل از عمل جراحی بدقت تحت بررسی قرار گیرند و درست انتخاب شوند. بعنوان مثال، وجود تنگی یا ترومبوز در وریدهای سطحی یا عمقی باعث ایجاد هیپرتانسیون وریدی بدنبال برقراری AVF می‌شود (۵)، یا وجود نارسایی زمینه‌ای شریانی که تشخیص داده نشده باشد، باعث ایجاد ایسکمی خطرناک اندام بعد از گذاشتن AVF می‌شود که ممکن است بستن فیستول شریانی- وریدی را ایجاب کند (۶، ۷). تکنیک ناصحیح سوزن زدن و استفاده از فیستول شریانی- وریدی نیز ممکن است باعث ایجاد آنوریسم کاذب و خونریزی تهدید کنندهٔ حیات شود (۸، ۹).

در بعضی بیماران که پیوند کلیه با موفقیت انجام می‌شود و برخی عوارض مربوط به AVF بستن آنرا ایجاب می‌کند(۱۰). تکنیک‌های مختلفی برای بستن AVF موجود می‌باشند که متداول‌ترین آن، لیگاتور کردن محل فیستول و بازوهای پروگزیمال و دیستال وریدی در فیستول‌های پهلو به پهلو می‌باشد (۱۱). این روش، سریع و آسان است ولی یک عارضه بسیار مهم و جدی آن، ایجاد آنوریسم وریدی می‌باشد (۱۲). روش دیگر جهت بستن AVF، اندورافی از طریق ورید است که در این مطالعه تلاش شده است نتایج و عوارض این دو روش با هم مقایسه شود.

مواد و روشها

در این کارآزمایی بالینی شاهددار تصادفی شده، ۱۵۲ بیمار که دارای فیستول شریانی- وریدی از نوع پهلو به پهلو در اندام فوقانی بوده و کاندید بستن AVF بودند وارد مطالعه شدند، ولی به دلیل اینکه ۱۲ نفر از آنها بطور منظم جهت ویزیت‌های پیگیری بعد از عمل مراجعه نکردند، از مطالعه حذف شدند.

بعد از بستن تورنیکه در پروگزیمال اندام، پرپ و درپ انجام شد. پس از بالا آوردن اندام و با فشار خارجی، اندام از خون تخلیه و تورنیکه باد شد. با بی‌حسی موضعی، در محل لمس حداکثر تریل، انسیزیون داده شد. فیستول شریانی وریدی و هر ۴ بازوی آن شامل قسمت‌های پروگزیمال و دیستال شریان و ورید، اکسپلور شده و از همگی کنترل گرفته شد. سپس تورینکه خالی شده، هموستاز برقرار شد (شکل ۱). در گروه

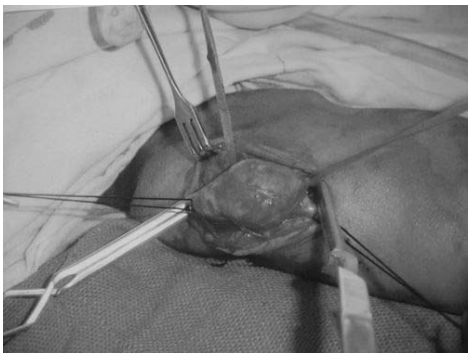

شکل ۱- تمامی ۴ اندام AVF اکسپلور و کنترل می‌شوند.

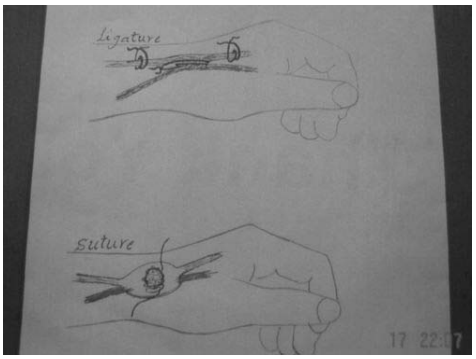

شکل ۲- نمای شماتیک دو تکنیک جراحی.

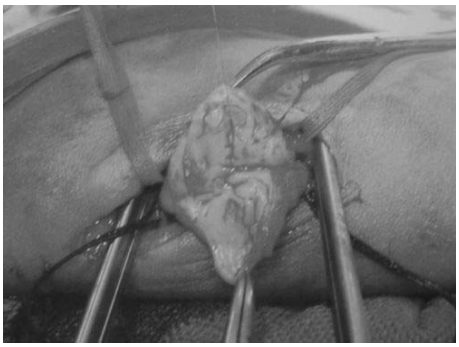

شکل ۳- سوراخ شریانی با استفاده از پرولن ۵ صفر ترمیم می‌شود.

شکل ۴- محل ونوتومی ترمیم می‌شود

[Downloaded from tmuj.iautmu.ac.ir on 2024-04-20]

لیگـاتور، همـانطور کـه در شـکل ۲ مـشخص شـده اسـت، شاخه‌های پروگزیمال و دیستال ورید و نیـز محـل AVF، هـر سه با نخ سیلک صفر برای AVF های پروگزیمال و نخ سـیلک ۲ صفر برای AVF های دیستال لیگاتور شدند و سـپس محـل AVF از نظر باقی ماندن یا قطع تریل چک شد.

در گروه اندورافی از طریق لومن ورید، بعد از کلامپ کردن هر ۴ بـازوی AVF، سـمت وریـدی فیـستول بـاز شـد و سـوراخ فیستول از داخل لومن وریـد مـشخص گردیـد. سـپس بـا نـخ پرولن ۵ صفر یا ۶ صفر و به روش پیوسته، سوراخ بین شـریان و ورید دوخته و بسته شد (شکل ۲ و ۳). در نهایت، بـا همـان نخ پرولن، محل ونوتومی بـسته شـد (شـکل۴). بعـد از بـستن پوسـت، کـل انـدام بـا بانـداژ الاسـتیک پانـسمان شـد تـا ترومبوفلبیت سـطحی انـدام و درد حاصـل از آن، بـه حـداقل برسد. بعد از ۴۸ ساعت، بانداژ مذکور برداشته شد.

در این مطالعه، بیماران از روش جراحی اسـتفاده شـده جهـت بستن فیستول اطلاع نداشتند. تمامی بیماران تا ۶ مـاه بعـد از عمل جراحی، توسط یک تیم جراحـی مجـزا کـه آنهـا هـم از تکنیک استفاده شده جهت بستن AVF اطلاع نداشتند، تحت پیگیری قرار گرفتند. لمس تریل یـا سـمع بروئـی روی محـل بستن AVF، عود فیستول و شکـست جراحـی تلقـی شـد. در تمامی بیمارانی که در آنها بستن AVF بـه شکـست انجامیـده بود، مجدداً به روش اندورافی از طریق ورید تحت عمل جراحی قرار گرفتند. در طی یک‌سال پیگیری موردی از عـود مـشاهده نشد. دو روش مذکور از نظر میزان موفقیت، میزان عود تریل و عوارض عمل مقایسه شدند و از آزمون کـای دو بـرای تحلیـل استفاده شد.

یافته‌ها

۱۴۰ بیمار با محـدودهٔ سـنی ۹ تـا ۸۲ سـال (میـانگین ۴۷/۷ سال) بررسی شدند. ۷۸ بیمار (۵۵/۷ درصد) مذکر و ۶۲ بیمار (۴۴/۳ درصد) مونث بودنـد. ۱۰۸ فیـستول شـریانی- وریـدی (۷۷/۱ درصـد) در ناحیـه انتـه‌کوبیتـال (براکیوسـفالیک یـا براکیوبازیلیک) و ۳۲ مورد (۲۲/۹ درصـد) در ناحیـه انفیـه‌دان تشریحی (نوعی از فیستول‌های رادیوسفالیک) قرار داشتند.

اندیکاسـیون بـستن AVF در ۱۰۲ بیمـار (۷۲/۸ درصـد)، هیپرتانسیون وریدی مقاوم به درمان محافظه‌کارانه بود. در ۱۸ بیمار (۱۲/۸ درصد) آنوریسم وریدی باعث بـستن AVF شـده بـود. در ۱۶ مـورد (۱۱/۴ درصـد) سـندرم اسـتیل و ایجـاد ایسکمی جدی اندام، بستن AVF را ایجاب کـرده بـود و در ۴ بیمار پیوند کلیه انجام شـده بـود و دیگـر نیـازی بـه دیـالیز و AVF نبود.

از مجمـوع ۱۰۸ مـورد AVF پروگزیمـال انـدام، در ۵۴ مـورد لیگاتور سه گانه و برای همین تعداد اندورافی از طریـق لـومن ورید انجام شـد. از ۳۲ فیـستول دیـستال انـدام، ۱۶ مـورد از طریق لیگاتور سه گانه و همین تعـداد نیـز بـه روش انـدورافی بسته شدند. در کل، ۲۶ مـورد شکـست روش جراحـی بـستن فیستول مشاهده شد. از این تعداد، ۹ نفر مذکر و ۱۷ نفر مؤنث بودند. از کل فیستول‌های شریانی وریدی عود کرده، ۲۴ مـورد (۹۲/۳ درصـد) بـه روش لیگـاتور سـه گانـه و ۲ مـورد (۷/۶۹ درصد) به روش اندورافی جراحـی شـده بودنـد ($p<0/0005$). بنابراین میزان شکست بستن AVF در روش لیگاتور سه گانـه ۳۷/۱۴ درصـد و در روش انـدورافی از راه لـومن وریـد ۲/۵۸ درصد بود. میـزان شکـست در بـستن AVFهـای پروگزیمـال اندام، ۱۶/۶۶ درصد و در مورد AVFهای دیـستال، ۲۵ درصـد بود که در هر دو گروه پروگزیمال و دیستال یک مورد به روش اندورافی و سایر موارد به روش لیگاتور عمل شده بودند.

متوسط فاصلهٔ زمانی بین عمل جراحی تا زمان تـشخیص عـود فیستول و شکست روش مورد استفاده، ۴۳ روز بود. سریع‌ترین زمـان تـشخیص عـود فیـستول ۲۴ سـاعت پـس از عمـل و تاخیری‌ترین آن ۶ ماه بعد از عمل جراحی بود. سـن متوسـط بیمارانی که دچار شکست در بستن AVF شـده بودنـد، ۴۴/۸ سال بود.

صرف‌نظر از لمس تریـل بعنـوان علامـت قابـل مـشاهدهٔ عـود فیستول، در ۱۵ مورد از موارد شکست درمان جراحی (معـادل ۵۷/۶۹ درصد از کل موارد عود کرده)، شکایت واضحی از تورم موضعی در محل زخم وجود داشت که بعداً آنوریسم وریدی به عنوان عارضهٔ جراحی بستن AVF در ایـن بیمـاران بـه ثبـات رسید. میزان شکست در بستن AVF، در بیمارانی که به علـت هیپرتانسیون وریدی تحت عمـل جراحـی قـرار گرفتـه بودنـد ۱۶/۶۶ درصد، در گروه ناشی از آنوریسم وریدی ۲۷/۷۷ درصد، در گروه ناشی از سندرم اسـتیل ۱۰ درصـد و در گروهـی کـه بدنبال پیوند کلیه تحت عمل جراحی بستن AVF قرار گرفتـه بودند ۵۰ درصد بود.

در ۲ بیمـاری کـه تحـت عمـل جراحـی بـستن AVF در پروگزیمال اندام قرار گرفته بودند، ایسکمی ناگهانی اندام ناشی از انسداد ترومبوتیک شریانی در محل بستن فیـستول رخ داد. هر دو مورد فوق، به علت سـندرم اسـتیل تحـت عمـل بـستن AVF قرار گرفته بودنـد و هـر دو بـه عنـوان شکـست درمـان جراحی در نظر گرفته شدند. در تمامی بیمارانی که در آنها

[Downloaded from tmuj.iautmu.ac.ir on 2024-04-20]

بستن AVF به شکست انجامیده بود و مجدداً به روش اندورافی از طریق ورید تحت عمل جراحی قرار گرفتند، در طی یک سال پیگیری موردی از عود مشاهده نشد.

در موارد انسداد حاد شریانی، بعد از ترومبکتومی، اندورافی از طریق ورید انجام شد و طی ۶ ماه پیگیری، هیچ‌گونه شواهدی از عود فیستول یا ایسکمی اندام مشاهده نگردید. جالب آن است که دیلاتاسیون شریانی در پروگزیمال به محل بستن AVF به روش لیگاتور که جزو عوارض شایع این عمل است (۱۳) در روش اندورافی مشاهده نشد.

بحث

عاقلانه است که از بین روش‌های مختلف یک عمل جراحی، روشی که علاوه بر ساده بودن، با میزان موفقیت بالاتر و میزان عود و عوارض کمتری همراه است، انتخاب شود. در مراکز مختلف جراحی عروق، روش‌های گوناگونی جهت برقرای فیستول شریانی وریدی به کار می‌رود (۱۴).

براساس بررسی متون، روش انتخابی و استاندارد برای بستن فیستول اتوژن شریانی- وریدی وجود ندارد. این شاید به این دلیل است که روش بستن، به محل AVF (انته کوبیتال، برشیا سیمینو، انفیه دان تشریحی) و تکنیک مورد استفاده در برقراری AVF (پهلو به پهلو یا انتها) بستگی دارد. از نظر تئوری، روش لیگاتور سه گانه در AVFهای انتها به پهلو و انتها به انتها مفید است ولی یافته‌های این مطالعه نشان می‌دهد که در بستن فیستول‌های پهلو به پهلو، قابل قبول نمی‌باشد. ایجاد آنوریسم (۸)، میزان بالای شکست درمان و بروز انسداد حاد شریانی شواهد ما علیه این روش می‌باشند.

میزان بالای شکست درمان در روش لیگاتور می‌تواند به دلیل دیسکسیون در محیط اسکار، وجود کلترال‌های زیاد در محل فیستول، باز شدن لیگاتورها ثانوی به نبض شریانی و وجود بخیه‌های بیش از حد محکم باشد که منجر به پارگی نسج و ایجاد آنوریسم یا آنوریسم کاذب می‌شوند.

این مطالعه، روش اندورافی از طریق ورید را به عنوان روش ارجح برای بستن AVF به خصوص برای فیستولهای پروگزیمال اندام توصیه می کند. مطالعات بیشتر با پیگیری‌های طولانی‌تر توصیه می‌شود تا عوارض تأخیری احتمالی روش اندورافی مشخص شود.

REFERENCES

1. Lin PH, Bush RL, Nguyen L, Guerrero MA, Chen C, Lumsden AB. Anastomotic strategies to improve hemodialysis access patency: a review. Vasc Endovascular Surg 2005;39:135-42.
2. Jennings WC. Creating arteriovenous fistulas in 132 consecutive patients: exploiting the proximal radial artery arteriovenous fistula: reliable, safe, and simple forearm and upper arm hemodialysis access. Arch Surg 2006;141:27-32.
3. Elsharawy MA, Moghazy KM. Preoperative evaluation of hemodialysis access fistula. A multidisciplinary approach. Acta Chir Belg 2005;105:355-58.
4. Nikeghbalian S, Bananzadeh A, Yarmohammadi H. Difficult vascular access in patients with end – stage renal failure. Transplant Proc 2006;38:1265-66.
5. Elsharawy MA, Moghazy KM. Impact of preoperative venography on the planning and outcome of vascular access for hemodialysis patients. J Vasc Access 2006;7:123-28.
6. Salahi H, Fazelzadeh A, Mehdizadeh A, Razmkon A, Malek-Hosseini SA. Complications of arteriovenous fistula in dialysis patients. Transplant Proc 2006;38:1261-64.
7. Sessa C, Pecher M, Maurizi-Balzan J, Pichat O, Tonti F, Farah I, et al. Critical hand ischemia after angioaccess surgery: diagnosis and treatment. Ann Vasc Surg 2000;14:583-93.
8. Karabay O, Yetkin U, Silistreli E, Uskent H, Onol H, Acikel U. Surgical management of giant aneurysms complicating arteriovenous fistulae" J Int Med Res ; 32(2):214-7 ; 2004
9. Franco G. Technique and results of duplex-Doppler for non-stenosing complications of vascular access for chronic hemodialysis : ischemia, steal, high flow rate, aneurysm. J Mal Vasc 2003;28:200-205.
10. Manca O, Pisano GL, Carta P, Manca EM, Piredda GB, Pili G, et al. The management of hemodialysis arteriovenous fistulas in well functioning renal transplanted patients: many doubts, few certainties. J Vasc Access 2005;6:182-86.
11. Vasiutkov VI, Evstifeev LK, Nemtsov AV. Surgical treatment of arteriovenous fistula and aneurysms. Vestn Khir Im II Grek 1984;132:86-88.

[Downloaded from tmuj.iautmu.ac.ir on 2024-04-20]

12. Quilala EP, Bryant MF. Radical ligation in two cases of arteriovenous fistula. J Med Assoc Ca 1971;60:112-15.

13. Melliere D, Hassen-Khodja R, Cormier JM, Le Bas P, Mikati A, Ronsse H. Proximal arterial dilatation developing after surgical closure of long-standing posttraumatic arteriovenous fistula. Ann Vasc Surg 1997;11:391-96.

14. Berardinelli L. The endless history of vascular access: a surgeon's perspective. J Vasc Access 2006;7:103-11.

[Downloaded from tmuj.iautmu.ac.ir on 2024-04-20]