

## سنجش میزان تاثیر مرفین بر رشد و نمو فولیکولهای تخمدان موش سوری در مراحل مختلف رشد (۱۲-۳ هفتگی)

زهرا طوطیان<sup>۱</sup>، مریم رضائیان<sup>۲</sup>، سیمین فاضلی پور<sup>۳</sup>، محمد شادخواست<sup>۴</sup>، سعید بکایی<sup>۵</sup>

<sup>۱</sup> استادیار، گروه علوم پایه، دانشکده دامپزشکی، دانشگاه تهران

<sup>۲</sup> دانشیار، گروه علوم پایه، دانشکده دامپزشکی، دانشگاه تهران

<sup>۳</sup> استادیار، گروه آناتومی، دانشگاه آزاد اسلامی، واحد پزشکی تهران

<sup>۴</sup> استادیار، گروه علوم پایه، دانشکده دامپزشکی، دانشگاه شهرکرد

<sup>۵</sup> دانشیار، گروه اپیدمیولوژی، دانشکده دامپزشکی، دانشگاه تهران

### چکیده

**سابقه و هدف:** مرفین یکی از مهمترین آکالوئیدهای تریاک است که اثر آن بر روی بعضی از اندامهای بدن مطالعه شده است. هدف از این مطالعه بررسی اثر مرفین بر رشد و نمو فولیکولهای تخمدان در مراحل مختلف رشد می‌باشد.

**روش بررسی:** در این تحقیق تجربی، ۴۰ سر موش ماده از سن سه هفتهگی انتخاب و پس از تعیین وزن به دو گروه تجربی (I و II) و دو گروه کنترل و شش تقسیم گردیدند. به گروههای تجربی، ۹ هفته مرفین به صورت خوراکی با غلظتهای ۰/۱ و ۰/۰۱ میلی‌گرم در میلی‌لیتر آب آشامیدنی، به گروه کنترل تنها آب آشامیدنی و به گروه شش آب آشامیدنی و شکر خورنده شد. در خاتمه موشها را بیهوش کرده و تخمدانها را از بدن خارج و پس از انجام مراحل بافتی، فولیکولهای اولیه، ثانویه، بالغ و آترتیک شمارش و نتایج حاصله مورد تجزیه و تحلیل آماری قرار گرفت.

**یافته‌ها:** نتایج حاصل از اثر مرفین بر فولیکولهای اولیه تخمدان در گروههای تجربی در مقایسه با گروههای کنترل اختلاف معنی‌داری را نشان نداد ولی اثر آن بر فولیکولهای ثانویه، بالغ و آترتیک در مقایسه با گروههای کنترل معنی‌دار بود ( $P < 0/001$ ). نتیجه‌گیری: با توجه به مشاهدات آزمایشگاهی و نتایج آماری این مطالعه، می‌توان اظهار داشت که مرفین می‌تواند بر تخمک‌گذاری و در نتیجه بر عملکرد دستگاه تناسلی ماده اثر بگذارد.

**واژگان کلیدی:** مرفین، موش، فولیکول، تخمدان.

### مقدمه

مرفین با فرمول شیمیائی  $C_{12}H_{19}NO_3$  مهمترین آکالوئید تریاک است که به میزان ده درصد در آن یافت می‌شود (۱). این ماده قویترین ضد درد اپیوئیدی است که استفاده از آن در سیکل استروس بی‌نظمی ایجاد می‌کند (۲). تجویز داروهای مخدر در دوره تمایز جنسی موجب اختلال در

عملکرد دستگاه تناسلی در دوران بلوغ می‌گردد (۳). تحقیقاتی که بر روی اثر مرفین در مراحل تخمک‌گذاری موش صحرائی صورت گرفته، نشان می‌دهد که این ماده می‌تواند در مرحله پرواستروس موجب مهار تخمک‌گذاری موش صحرائی شود (۴). بررسیهای دیگری در زمینه اثر بازدارندگی مرفین بر ترشح LH (۳،۵) قبل از زمان تخمک‌گذاری صورت گرفته است (۶). بعلاوه دانشمندان نشان داده‌اند استفاده از مرفین موجب کاهش باروری می‌شود (۶). گزارشاتی درباره اثر نیکوتین و کوتینین بر روی سلولهای احاطه‌کننده اووسیت ارائه شده است (۷). اثر بعضی از داروها بر بلوغ فولیکولهای تخمدان

آدرس نویسنده مسئول: تهران، خیابان آزادی، نبش دکتر محمد قریب، دانشکده دامپزشکی دانشگاه

تهران، دکتر زهرا طوطیان (email: tootianz@vetmed.ut.ac.ir)

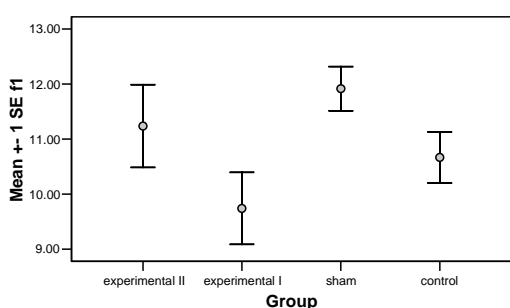
تاریخ دریافت مقاله: ۱۳۸۵/۷/۴

تاریخ پذیرش مقاله: ۱۳۸۵/۱۱/۸

تغییرات روند رشد فولیکولی بود، از هر تخمدان بصورت تصادفی چهار مقطع انتخاب گردید که این انتخاب برای تمام گروههای مورد آزمایش یکسان بود. شمارش فولیکولی بصورت مارپیچ از نقطه‌ای از کورتکس در جهت عقربه‌های ساعت به سمت مدولا به عمل آمد. ارقام بدست آمده، با آزمون غیرپارامتری Kuskal-Wallis مورد بررسی و تجزیه و تحلیل قرار گرفتند.

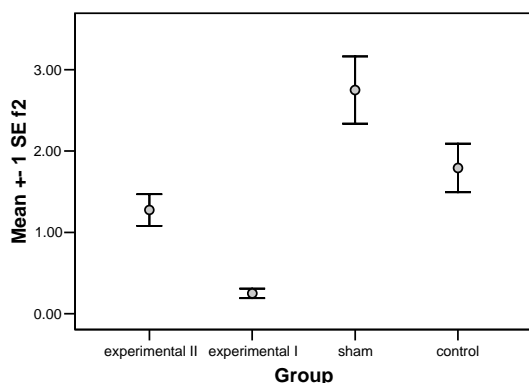
### یافته‌ها

در مقایسه اثر مرفین بر فولیکولهای اولیه تخمدان ( $F_1$ ) در هیچ یک از گروههای مورد آزمایش اختلاف معنی‌داری مشاهده نگردید (نمودار ۱).



نمودار ۱- مقایسه میانگین و خطای معیار فولیکولهای اولیه تخمدانهای موش سوری ۱۲ هفته

در مقایسه اثر مرفین بر فولیکولهای ثانویه ( $F_2$ ) بین دو گروه تجربی با یکدیگر، گروههای تجربی با گروه شم و گروه تجربی I با گروه کنترل اختلاف معنی‌دار بود ( $P < 0.001$ ). در حالیکه در مقایسه گروه کنترل با گروه شم و گروه تجربی II با گروه کنترل اختلاف معنی‌داری وجود نداشت (نمودار ۲).



نمودار ۲- مقایسه میانگین و خطای معیار فولیکولهای ثانویه تخمدانهای موش سوری ۱۲ هفته

مورد مطالعه تعدادی از محققین قرار گرفته است (۸). بعلاوه نقش عملکردی آریل هیدروکربن بر رشد و نمو تخمدان نشاندهنده تاثیر مواد مختلف بر تخمدان می‌باشد (۹). بررسیهایی در خصوص اثر بازدارندگی سیگار بر رشد و نمو فولیکولهای تخمدان انجام شده است (۱۰). با توجه به اینکه تاکنون بررسی جامعی بر روی اثر مصرف خوراکی مرفین در طولانی مدت بر روی رشد و نمو فولیکولهای تخمدان صورت نگرفته است، مطالعه اخیر ضروری بنظر می‌رسد.

### مواد و روشها

در این مطالعه تجربی به منظور بررسی اثر مرفین بر فولیکولهای تخمدان به روش مورفومتري، ۴۰ سر موش سوری ماده نژاد Balb/C را در سن سه هفتگی از موسسه سرم سازی حصارک تهیه و پس از نشاندار کردن، ۲۰ سر آنها به دو گروه تجربی I و II و ۲۰ سر دیگر به دو گروه کنترل و شم تقسیم شدند. آب آشامیدنی مورد استفاده در گروه کنترل، فاقد مرفین و شکر، گروه شم همراه شکر (۵ mg/kg) و گروههای تجربی همراه شکر و مرفین بود. (افزودن شکر به دلیل تلخی مزه مرفین می باشد). در گروههای تجربی I و II به ترتیب مرفین با دو غلظت ۰/۱ و ۰/۰۱ میلی‌گرم در میلی‌لیتر در آب آشامیدنی مورد استفاده قرار گرفت. میزان مصرف آب آشامیدنی در تمام گروهها، برای هر سر موش ۵ میلی‌لیتر در هر روز در نظر گرفته شد. با توجه به افزایش روز افزون نیاز معتادان به مواد مخدر، در این تحقیق مرفین مصرفی در گروههای تجربی، در روزهای اول و دوم با غلظت ۰/۱ و ۰/۰۱ میلی‌گرم در میلی‌لیتر، روزهای سوم و چهارم به دو برابر، روزهای پنجم و ششم به سه برابر و از روزهای هفتم تا سن ۱۲ هفتگی به چهار برابر روز اول به آب آشامیدنی اضافه گردید. در پایان دوره آزمایش، موشها توسط کلروفورم بیهوش گردیدند. پس از باز کردن شکم، تخمدانها توسط سرم فیزیولوژی شستشو شده و در فرمالین ۱۰٪ قرار گرفتند. جهت مطالعه میکروسکوپی تخمدانها، مراحل آماده‌سازی بافتی انجام و برشهای طولی و وسطی (midsagital) از تخمدانها به ضخامت ۶ میکرون تهیه و توسط هماتوکسیلین ائوزین رنگ‌آمیزی شدند. جهت بررسی انواع فولیکولها و شمارش آنها، ابتدا از تخمدانها برشهای سریالی تهیه و با روش مورفومتري (۱۱) تعداد کل فولیکولهای اولیه، ثانویه، بالغ و آرتیک محاسبه گردید. لکن با توجه به هدف مطالعه که بررسی

هیپوتالاموس هیپوفیز تخمدان و در نتیجه کاهش تعداد فولیکولهای ثانویه باشد (۱،۱۲،۱۳). اختلاف معنی‌دار بین دو گروه تجربی نشان دهنده تأثیر بیشتر غلظت بالای مرفین بر تعداد فولیکولهای ثانویه است (۱۴). در بررسی اثر مرفین بر فولیکولهای بالغ تخمدان در مقایسه بین گروههای کنترل و شم با گروههای تجربی تفاوت معنی‌دار بود. این نتایج نشاندهنده اثر مستقیم گونادوتروپین‌های هیپوفیز بر رشد فولیکولهای تخمدان می‌باشد. مرفین و سایر مواد مخدر می‌توانند با تأثیر بر محور هیپوتالاموس هیپوفیز تخمدان موجب کاهش میزان اثر هیپوتالاموس بر روی هیپوفیز و در نتیجه کاهش FSH و LH و کاهش فولیکول بالغ و مهار تخمک‌گذاری گردند (۱۴،۱۳،۴،۱۶،۱۵).

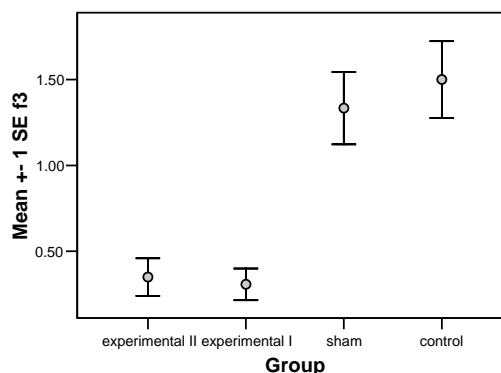
در بررسی اثر مرفین بر فولیکولهای آترتیک تخمدان در مقایسه بین گروههای کنترل و شم با گروههای تجربی اختلاف معنی‌دار بود. این نتیجه نشاندهنده تأثیر مرفین بر افزایش تعداد فولیکولهای آترتیک است که در طول دوران فعالیت جنسی صورت می‌گیرد. هنگام تولد کاهش چشمگیری در تعداد فولیکولهای اولیه و تبدیل آنها به فولیکولهای آترتیک صورت گرفته که به دلیل تغییرات هورمونی زمان تولد در اثر کاهش گونادوتروپین‌های مادر می‌باشد. بعلاوه تشکیل فولیکولهای آترتیک در طول زندگی نیز ادامه دارد که این تبدیل با مصرف مواد مخدر افزایش معنی‌داری را نشان می‌دهد. یکی دیگر از دلایل افزایش فولیکولهای آترتیک با مصرف مواد مخدر کاهش میزان FSH و LH و در نتیجه کاهش استروژن و بالاخره کندی روند تکثیر سلولهای گرانولوزا است (۱۵،۱۷،۱،۱۵).

بنابراین استفاده از مرفین می‌تواند موجب عدم رشد کامل فولیکولها و افزایش آترزی شدن آنها گردد. در خاتمه با توجه به اثرات مرفین بر فولیکولهای تخمدان و اختلال در تشکیل آنها پس از دوران جنینی پیشنهاد می‌گردد تا حد امکان مصرف داروهای مخدر به خصوص مرفین که به عنوان قویترین مسکن پس از اعمال جراحی مورد استفاده قرار می‌گیرد، با احتیاط صورت گیرد.

### تشکر و قدردانی

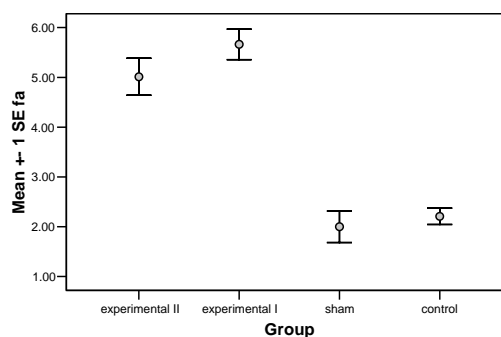
بدینوسیله مراتب قدردانی خود را از شورای پژوهشی دانشگاه تهران به دلیل تامین اعتبار این طرح ابراز می‌دارد و از آقایان محمدحسن صبوری، کاظم چاووشی پور و فردوس ابراهیم پور کارشناسان بخش آناتومی و بافت‌شناسی بخاطر کمک‌های فنی ایشان در انجام پروژه قدردانی می‌شود.

در مقایسه اثر مرفین بر فولیکولهای بالغ (F3)، بین گروههای کنترل و شم با گروههای تجربی اختلاف معنی‌دار بود ( $P < 0/001$ ) ولی در مقایسه گروههای کنترل با یکدیگر و گروههای تجربی با هم اختلاف معنی‌داری وجود نداشت. (نمودار ۳)



نمودار ۳- مقایسه میانگین و خطای معیار فولیکولهای بالغ تخمدانهای موش سوری ۱۲ هفته

در مقایسه اثر مرفین بر فولیکولهای آترتیک (FA)، بین گروههای تجربی با گروههای کنترل و شم اختلاف معنی‌دار بود ( $P < 0/001$ ) ولی بین گروههای تجربی I و II و گروههای کنترل و شم با یکدیگر اختلاف معنی‌داری دیده نشد. (نمودار ۴)



نمودار ۴- مقایسه میانگین و خطای معیار فولیکولهای آترتیک تخمدانهای موش سوری ۱۲ هفته

### بحث

این مطالعه نشان داد مرفین بر فولیکولهای اولیه تخمدان بدلیل تشکیل آنها در دوران جنینی بی‌اثر است (۴). در بررسی اثر مرفین بر فولیکولهای ثانویه در مقایسه بین گروههای کنترل و شم با گروههای تجربی اختلاف معنی‌دار بود که می‌تواند بدلیل اثر تدریجی و مزمن مرفین بر محور

**REFERENCES**

1. Katzung BC, editor. Basic and clinical pharmacology. 5<sup>th</sup> edition. New Yoek, Lippincott, William and Wilkins, 1989; p:65-100, 342-47.
2. Kalra SP, Kalra DO, Kalra PS. Morphine-induced inhibition of luteinizing hormone release: Effect of a norepinephrine-synthesis inhibitor. *Endocrinol* 1981; 109: 1805-10.
3. Kalra SP. Neural loci involved in naloxone-induced luteinizing hormone release: Effect of a norepinephrine-synthesis inhibitor. *Endocrinol* 1981; 109: 1805-10.
4. Lakhman SS, Singh R, Kaur G. Morphine-induced inhibition of ovulation in normally cycling rats: Neural site of action. *Physiol Behav* 1989; 46: 467-71.
5. Yilmaz B. Influence of chronic morphine exposure on serum LH, FSH, testosterone levels and body and testicular weights in the developing male rat. *Physiology* 1999; 43:189-96.
6. Kalra SP. Opioid-adrenergic-steroid connection in regulation of luteinizing hormone secretion in the rat. *Neuroendocrinol* 1989; 38: 418-26.
7. Sanders SR, Cuneo SP, Turzillo AM. Effect of nicotine and cotinine on bovine interna and granulosa cells. *Reprod Toxicol* 2002; 16: 795-800.
8. Heimler I, Trewin AL, Chaffin CL, Rawlins RG, Hutz RJ. Modulation of ovarian follicle maturation and effect on apoptotic cell death in holtzman rats exposed to 2,3,7,8 tetrachlorodibenzo -p- dioxin (TCDD) in utero and lactationally. *Reprod Toxicol*1998; 12(1): 69-73.
9. Benedic JC, Lin TM, Loffler IK, Peterson RE, Flaws JA. Physiological role of aryl hydrocarbone receptor in mouse ovary development. *Toxicol Sci* 2000; 56: 382-88.
10. Bordel R, Laschke MW, Menger MD, Vollmar B. Nicotine does not affect vascularization but inhibits growth of freely transplanted ovarian follicles by inducing granulosa cell apoptosis. *Hum Reprod* 2006; 21(3): 610-17.
11. Vizzeto LM, Vigilio FF. Morphometric study of the human neonatal ovary. *Anatomical Record* 1991; 237: 201-5.
12. Ieiri T, Campbell GA, Meites J. Effects of naloxon and morphine on proestrus surge of prolactin and gonadotropin in the rat. *Endocrinology* 1980; 106: 158.
13. Casteloot ID, Montel V, Croix D, Laborie C, Camp GV. Activities of the pituitary-adrenal and gonadal axes during the estrous cycle in adult female rats prenatally exposed to morphine. *Brain Res* 2001; 902: 66-73.
14. Slamberova R, Vathy I. Gonadal hormone-induced changes in adult male and female rats exposed to early postnatal handling are not altered by prenatal morphine exposure. *Pharmacol Biochem Behav* 2002; 72: 221-27.
15. Akabori A, Barraclough CA. Effect of morphine on luteinizing hormone secretion and catecholamine turnover in hypothalamus of estrogen treated rats. *Brain Res* 1986; 362: 221-26.
16. Fichtenberg DC. Study of experimental habituation of morphine. *ODCCP- Bulletin on Narcotics* 1951; 3, 4.
17. Adler BE, Crowley WR. Modulation of luteinizing hormone release and catecholamine activity by opiates in the female rat. *Neuroendocrinology* 1984; 38: 248-53.