

## اثر حفاظتی عصاره آبی ریشه شیرین بیان (*Glycyrrhiza glabra*) بر اختلال در عملکردهای کلیوی القاء شده توسط تیواستامید در موش صحرایی نر

داوود مقدم نیا<sup>۱</sup>، مختار مختاری<sup>۲</sup>، سعید خاتم ساز<sup>۴</sup>

<sup>۱</sup> دانشجوی دکتری فیزیولوژی جانوری، گروه زیست شناسی، واحد علوم و تحقیقات فارس، دانشگاه آزاد اسلامی، فارس، ایران  
<sup>۲</sup> دانشجوی دکتری فیزیولوژی جانوری، گروه زیست شناسی، واحد شیراز، دانشگاه آزاد اسلامی، شیراز، ایران  
<sup>۳</sup> استاد فیزیولوژی جانوری، گروه زیست شناسی، دانشگاه آزاد اسلامی، واحد کازرون، ایران  
<sup>۴</sup> دانشیار فیزیولوژی جانوری، گروه زیست شناسی، دانشگاه آزاد اسلامی، واحد کازرون، ایران

### چکیده

**سابقه و هدف:** تیواستامید باعث ایجاد سوء عملکرد کلیوی می‌شود. گیاهان دارویی در درمان برخی بیماری‌های کلیوی کاربرد دارند. مطالعه حاضر اثر حفاظتی عصاره آبی ریشه شیرین بیان بر اختلال در عملکردهای کلیوی القاء شده توسط تیواستامید در موش صحرایی نر را بررسی کرد.

**روش بررسی:** در این مطالعه تجربی، ۳۵ سر موش صحرایی نر به ۵ گروه تقسیم شدند: گروه کنترل، گروه شاهد دریافت کننده  $150\text{ mg/kg}$  تیواستامید یک بار به صورت درون صفاقی، و گروه‌های تجربی ۱، ۲ و ۳ دریافت کننده عصاره آبی ریشه شیرین بیان در مقادیر ۱۰۰، ۲۰۰ و  $300\text{ mg/kg}$  روزانه به صورت دهانی طی ۳ ماه و سپس  $150\text{ mg/kg}$  تیواستامید یک بار به صورت درون صفاقی. از همه حیوانات، بعد از پایان آزمایش خون‌گیری به عمل آمد. سطوح سرمی کراتینین، نیتروژن اوره خون، سدیم و پتاسیم اندازه‌گیری شدند.

**یافته‌ها:** پیش‌درمانی با عصاره آبی ریشه شیرین بیان در تمام دوزها، سطح سرمی BUN (ازت اوره خون) را در مقایسه با گروه دریافت کننده تیواستامید افزایش داد، ولی معنی‌دار نبود. پیش‌درمانی با عصاره آبی ریشه شیرین بیان در تمام دوزها سطوح سرمی پتاسیم و سدیم را در مقایسه با گروه دریافت کننده تیواستامید به طور معنی‌داری کاهش داد. پیش‌درمانی با  $300\text{ mg/kg}$  عصاره آبی ریشه شیرین بیان سطح سرمی کراتینین را در مقایسه با گروه دریافت کننده تیواستامید به طور معنی‌داری کاهش داد ( $p < 0.05$ ).

**نتیجه‌گیری:** عصاره آبی ریشه شیرین بیان، اثر حفاظتی بر اختلال عملکرد کلیوی القاء شده توسط تیواستامید در موش صحرایی نر دارد. اثرات محافظتی این عصاره می‌تواند مربوط به اثرات آنتی‌اکسیدانتی‌اش باشد.

**واژگان کلیدی:** ریشه شیرین بیان، تیواستامید، عملکرد کلیوی، موش صحرایی نر.

### مقدمه

در اثر این پیوند به افراد و عود مجدد بیماری آرایه درمان از این راه کمتر شده است؛ به همین دلیل محققان در پی یافتن راهی جدید برای درمان این بیماری‌ها توسط داروهایی با منشأ گیاهی هستند (۱). بسیاری از این ترکیبات دارای اثرات پیشگیری کننده در درمان اختلالات کلیوی هستند و می‌توانند در برخی جوامع با احتمال زیاد در مهار بیماری‌های خاص مورد استفاده قرار گیرند (۲). در حال حاضر، استفاده از گیاهان دارویی به علت اثرات

امروزه افزایش بیماری‌های کلیوی، مرگ و میر ناشی از آنها را بالا برده است. تنها راه درمان اختلالات مزمن کلیوی، پیوند کلیه است که به دلیل کمبود دهنده و وجود بیماری‌های قابل سرایت

آدرس نویسنده مسئول: کازرون، گروه زیست شناسی، دانشگاه آزاد اسلامی واحد کازرون، دکتر مختار مختاری

(email: m.mokhtari246@yahoo.com)

تاریخ دریافت مقاله: ۹۴/۷/۱۱

تاریخ پذیرش مقاله: ۹۴/۹/۱۸

اینکه تاکنون مطالعات انجام شده در مورد اثر حفاظتی ترکیبات گیاهی بیشتر در مورد عصاره هیدروالکلی آن‌ها در موش صحرایی نر بوده و استفاده از عصاره آبی و واکنش موش صحرایی نر به آن کمتر مورد بررسی قرار گرفته است، در این تحقیق اثر حفاظتی عصاره ریشه آبی شیرین بیان بر اختلال در عملکردهای کلیوی القاء شده توسط تیواستامید در موش صحرایی نر مورد بررسی قرار گرفت. برای این منظور سطوح سرمی کراتینین، نیتروژن اوره خون، سدیم، پتاسیم اندازه گیری شدند و تغییرات بافتی کلیه نیز بررسی شد.

### مواد و روشها

در این مطالعه تجربی، از موش‌های صحرایی نر بالغ از نژاد Wistar با وزن تقریبی  $10 \pm 200$  گرم و در محدوده سنی ۳-۲/۵ ماه استفاده شد. حیوانات مورد آزمایش تحت دوره نوری ۱۲ ساعت روشنایی و ۱۲ ساعت تاریکی و در دمای ۲۰ درجه سانتی‌گراد و رطوبت کافی نگهداری شدند. تغذیه حیوانات مورد مطالعه توسط غذاهای آماده استاندارد و بدون محدودیت در آب و خوراک صورت گرفت.

### روش عصاره گیری

ریشه شیرین بیان از نظر علمی توسط کارشناسان گیاه شناسی تایید شد. ریشه شیرین بیان، پس از شستن در درمای اتاق خشک شد و سپس در یک آسیاب برقی ریخته شد تا پودر نرمی به دست آید و جهت تهیه عصاره به آزمایشگاه منتقل شد.  $GI$  ۱۰۰۰ از پودر ریشه شیرین بیان را در ۱۵ لیتر آب مقطر به مدت ۷۲ ساعت معلق کردیم و محتوی به دست آمده را به مدت ۳۰ دقیقه جوشاندیم و سپس در دور ۸۰۰۰ به مدت ۱۰ دقیقه سانتریفیوژ کردیم. ترکیب حاصل با یک کاغذ صافی برای برداشتن فیبرهای سلولزی صاف شد. ماده صاف شده توسط آون در دمای ۴۰ درجه سانتی‌گراد حرارت داده شد تا آب آن تبخیر شود و شیره غلیظی به دست آید. شیره غلیظ را خشک کردیم و عصاره حاصل ۲۳ درصد وزن اولیه بود. در مرحله بعد، مقادیر مورد نظر از عصاره را در آب مقطر حل کردیم تا غلظت‌های مختلف به دست آید (۱۰).

### تیمار حیوانات

۳۵ سرموش صحرایی نر بالغ در ۵ گروه ۷ تایی تقسیم شدند و پس از گروه بندی و سپری کردن دوره تطبیق با حرارت و رطوبت محل نگهداری، مورد آزمایش قرار گرفتند. در گروه کنترل، حیوانات این گروه تحت تاثیر هیچگونه استرسی از جمله تزریق دهانی قرار نگرفتند. در گروه شاهد، حیوانات  $50 \text{ mg/kg}$  تیواستامید یک بار

حفاظتی آنها در درمان بیماری‌های مختلف از جمله بیماری‌های کلیوی روبه افزایش است (۳). این خاصیت اغلب به علت وجود ترکیبات آنتی‌اکسیدانی در گیاهان از جمله فلاونوئیدها است که موجب جلوگیری از آسیب‌های ناشی از رادیکال‌های آزاد می‌شوند (۴). شیرین بیان با نام علمی *Glycyrrhiza glabra* گیاهی از خانواده لگوئیناسه است. شیرین بیان گیاهی چند ساله با ساقه‌ای به طول ۰/۵ تا یک متر با برگ‌های متناوب مرکب از ۴ تا ۷ زوج برگچه، میوه‌ای به رنگ خرمایی با ریشه ریزومی خرنده با قطعات استوانه‌ای و با مقطع زردرنگ است. ریشه و ریزوم‌های گونه شیرین بیان دارای استفاده‌های دارویی گسترده است. ریشه شیرین بیان در التیام زخم، حفاظت کبدی و قلب موثر است (۵). ترکیبات جدا شده از شیرین بیان شامل ساپونین‌ها، تری‌ترپین، فلاونوئیدها، آسکوربیک اسید، ایزوفلاونوئیدها، چالکون‌ها، گلیسیریزیک اسید، فیتواسترول و کورستین هستند. تری‌ترپین‌های موجود در ریشه شیرین بیان شامل *glabrodile*، *glycyrrhizinic acid*، *isoliquirtigenin* و *isoglabrolide* است (۶). تحقیقات *Kaliarasi* و همکارانش در سال ۲۰۰۹ نشان داد که القای خوراکی *18B-glycyrrhetic acid* با گلی‌بنگلامید به مدت ۴۵ روز به موش‌های دیابتی شده توسط استریپتوزوتوسین باعث بهبود سطوح گلوکز و انسولین پلاسما می‌شود (۷). همچنین عصاره *G-radix* می‌تواند کلیه‌ها را در برابر استرس‌های اکسیداتیو القاء شده توسط پیروکسی نیتريت حفاظت کند (۸). تیواستامید یک ترکیب ارگانوسولفور است و یکی از چند عاملی است که تولید نکروز *centrilobular* در کبد می‌کند. اثرات تیواستامید محدود به کبد نیست، بلکه ممکن است به دیگر بافت‌ها نیز توسعه یابد و تغییرات عملکردی و ساختاری فراوانی در تیموس، کلیه‌ها، روده، طحال و ریه‌ها ایجاد کند. تیواستامید باعث ایجاد سوءعملکرد کلیوی می‌شود (۹). بیماری‌های مزمن کلیوی اکثراً بدون هیچ علامت مشهودی در بیمار فعال و سپس با گسترش پروسه نکروز کلیوی موجب نارسایی شدید عملکرد کلیوی و در صورت عدم پیشگیری منجر به مرگ بیمار می‌شوند. با توجه به شیوع بیماری‌های کلیوی و عوارض زیاد داروهای شیمیایی نیاز به داروهای با حداقل عوارض و درجه اطمینان زیاد که بتوان از آنها استفاده کرد، بیش از پیش احساس می‌شود. عوارض ناشی از استفاده درازمدت از داروهای شیمیایی و مقرون به صرفه نبودن آنها برای بسیاری از بیماران از طرف دیگر، موجب شده است تا تمایل به استفاده از گیاهان دارویی مد نظر قرار گیرد.

گیاهان دارویی دارای عوارض جانبی کمی هستند و در طب سنتی برای درمان بیماری‌ها به کار می‌روند. علاوه بر این به علت

**جدول ۱.** تاثیر مقادیر مختلف عصاره آبی ریشه شیرین بیان بر سوء عملکرد کلیوی القا شده توسط تیواستامید در موش صحرایی نر

گروه های آزمایش	وزن بدن (gr)	ازت اوره خون (mg/dl)	سدیم (meq/L)	پتاسیم (meq/L)	کراتینین (mg/dL)
کنترل	257/86 ± 11/01	28/60 ± 1/07 <sup>a</sup>	193/25 ± 1/18	5/58 ± 0/02 <sup>a</sup>	0/76 ± 0/02
تیواستامید	252/67 ± 7/42	19/66 ± 0/88	197/2 ± 0/58	6/50 ± 0	0/75 ± 0/03
تیواستامید 100 mg/kg عصاره آبی ریشه شیرین بیان +	213/80 ± 11/98	20/6 ± 1/15 <sup>c</sup>	172/4 ± 1/91 <sup>bc</sup>	5/23 ± 0/26 <sup>b</sup>	0/68 ± 0/02
تیواستامید 200 mg/kg عصاره آبی ریشه شیرین بیان +	231/83 ± 6/87	21/29 ± 0/84 <sup>c</sup>	155/3 ± 0/84 <sup>bc</sup>	4/61 ± 0/02 <sup>bc</sup>	0/70 ± 0/04
تیواستامید 300 mg/kg عصاره آبی ریشه شیرین بیان +	231/29 ± 10/28	20/5 ± 0/1 <sup>c</sup>	153 ± 1/09 <sup>bc</sup>	5/30 ± 0/22 <sup>b</sup>	0/58 ± 0/01 <sup>c</sup>

حرف a نشان دهنده اختلاف معنی دار گروه دریافت کننده تیواستامید با گروه کنترل در سطح  $P < 0/05$ ، حرف b نشان دهنده اختلاف معنی دار گروه دریافت کننده تیواستامید با گروههای تجربی در سطح  $P < 0/05$ ، حرف c نشان دهنده اختلاف معنی دار گروههای تجربی با گروه کنترل در سطح  $P < 0/05$ .

### یافته‌ها

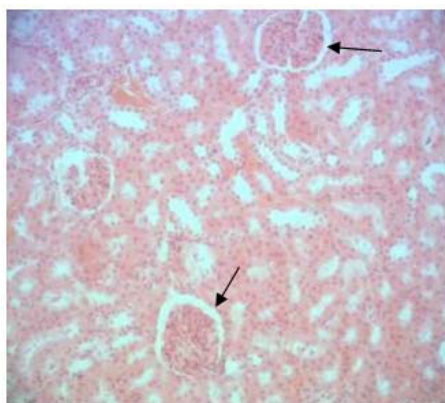
میانگین وزن بدن در گروه دریافت کننده تیواستامید (252/67 ± 7/42 گرم) نسبت به گروه کنترل (257/86 ± 11/01 گرم) تغییر معنی داری را نشان نداد. میانگین وزن بدن در گروههای تجربی ۱، ۲ و ۳ دریافت کننده عصاره آبی شیرین بیان و تیواستامید به ترتیب 231/29 ± 10/28 گرم، 231/83 ± 6/87 گرم و 213/80 ± 11/98 گرم بود که نسبت به گروه کنترل (257/86 ± 11/01 گرم) و گروه دریافت کننده تیواستامید (252/67 ± 7/42 گرم) کاهش نشان داد، هر چند معنی دار نبود میانگین غلظت BUN در گروه دریافت کننده تیواستامید (19/66 ± 0/88 میلی گرم در دسی لیتر) نسبت به گروه کنترل (28/60 ± 1/07 میلی گرم در دسی لیتر) کاهش معنی داری را نشان داد. میانگین غلظت BUN سرم در گروههای تجربی ۱، ۲ و ۳ دریافت کننده عصاره آبی شیرین بیان و تیواستامید به ترتیب 20/5 ± 0/64، 21/29 ± 0/84 و 20/60 ± 1/15 میلی گرم در دسی لیتر بود که نسبت به گروه کنترل (28/60 ± 1/07 میلی گرم در دسی لیتر) کاهش معنی داری را نشان داد، اما نسبت به گروه دریافت کننده تیواستامید (19/66 ± 0/88 میلی گرم در دسی لیتر) افزایش غیرمعنی داری داشت. این نشان می دهد که عصاره آبی شیرین بیان تا حدودی باعث بهبود سطوح کاهش یافته BUN القا شده توسط تیواستامید شدند.

میانگین غلظت پتاسیم در گروه دریافت کننده تیواستامید (6/50 ± 0 میلی اکی والان در لیتر) نسبت به گروه کنترل (5/58 ± 0/02 میلی اکی والان در لیتر) افزایش معنی داری را

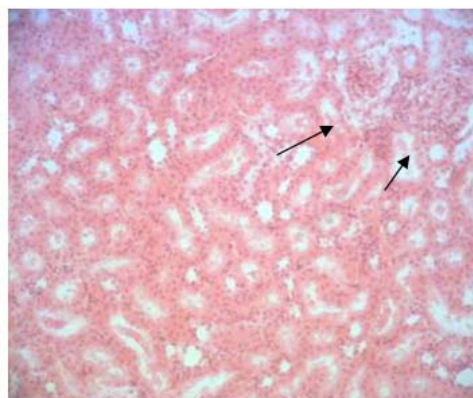
به صورت درون صفاقی طی ۳ ماه دریافت کردند. در گروه تجربی ۱، حیوانات 100 mg/kg عصاره آبی ریشه شیرین بیان به صورت دهانی طی ۳ ماه و سپس 150 mg/kg تیواستامید یک بار به صورت درون صفاقی دریافت کردند. در گروه تجربی ۲، حیوانات 200 mg/kg عصاره آبی ریشه شیرین بیان به صورت دهانی طی ۳ ماه و سپس 150 mg/kg تیواستامید یک بار به صورت درون صفاقی دریافت کردند. در گروه تجربی ۳، حیوانات 300 mg/kg عصاره آبی ریشه شیرین بیان به صورت دهانی طی ۳ ماه و سپس 150 mg/kg تیواستامید یک بار به صورت درون صفاقی دریافت کردند (۱۰، ۱۱). چون تاثیرات توکسیک تیواستامید معمولاً حدود ۲ روز بعد از تزریق آشکار می شود، لذا ۴۸ ساعت پس از آخرین تزریق کلیه حیوانات تحت تاثیر بی هوشی با اتر قرار گرفته و خون گیری مستقیم از قلب به عمل آمد. نمونه های خونی به دست آمده ۲۰ دقیقه در شرایط آزمایشگاهی نگه داری شد و به مدت ۱۵ دقیقه با دور ۲۰۰۰ در دقیقه سانتریفیوژ شدند. پس از جداسازی سرم، میزان کراتینین سرم به روش کالریمتریک، نیتروژن اوره خون (BUN) به روش آنزیماتیک، سدیم و پتاسیم سرم با روش Flame Photometer اندازه گیری شدند (۱۲). برای آنالیز بافتی، کلیه ها جدا شدند و نمونه های بافتی تهیه شده با روش هماتوکسیلین-ئوزین رنگ آمیزی شدند و نواحی بافتی توپول پروکسیمال هر کلیه با بزرگنمایی های مختلف مورد بررسی قرار گرفت و تغییرات آن مشخص شد (۱۳).

### روش آماری

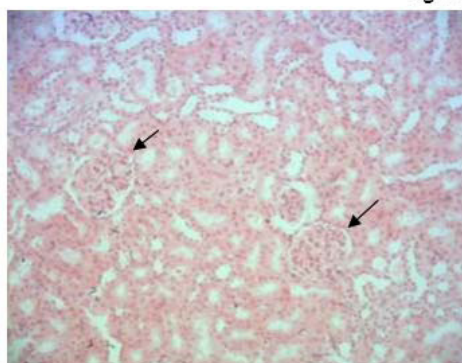
داده ها با برنامه آماری SPSS18 و توسط آزمون آماری ANOVA و تست توکی (Tukey-HSD) تحلیل شدند و مقادیر  $p < 0/05$  معنی دار تلقی شد.



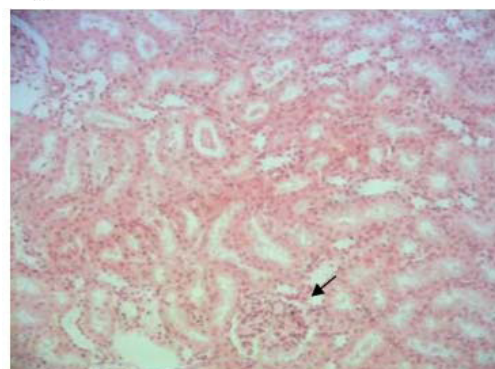
شکل B



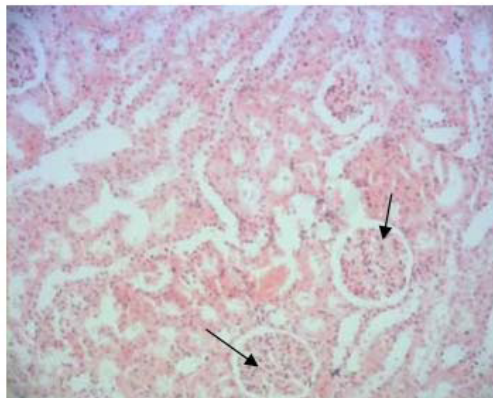
شکل A



شکل D



شکل C



شکل E

**شکل ۱.** فتومیکروگرافهای بخش های مختلف کلیه در گروه های مختلف (بزرگنمایی ۱۰۰). شکل A: در گروه کنترل که یک گلوبول طبیعی همراه با یک کپسول بومن سالم را نشان می دهد. شکل B: گروه دریافت کننده تیواستامید را نشان می دهد که در آن سلول های توبولی نکروزه شده اند و سلول های التهابی در گلوبول ها مشاهده می شوند و فضای کپسول بومن گشاد است (پیکان). اشکال C، D و E: پیش درمانی با عصاره آبی ریشه شیرین بیان به ترتیب با دوزهای ۱۰۰، ۲۰۰ و ۳۰۰ mg/kg به مدت ۳ ماه در طرح های وابسته به دوز تغییرات اپیتلیالی توبولی خفیفی را نشان داد و سلول های التهابی درون توبولی کاهش یافته و فضای کپسول بومن به حداقل رسید و به حالت طبیعی نزدیک گردید (پیکان).

( $4/61 \pm 0/02$ ) میلی اکی والان در لیتر) و تیواستامید نسبت به گروه کنترل ( $5/58 \pm 0/02$  میلی اکی والان در لیتر) کاهش معنی داری را نشان داد. میانگین غلظت پتاسیم سرم

نشان داد. میانگین غلظت پتاسیم سرم تنها در گروه تجربی دریافت کننده ۲۰۰ mg/kg عصاره آبی شیرین بیان

تجربی ۳ مشاهده شد و این اثرات وابسته به دوز بود. علاوه بر این، در گروه دریافت کننده تیواستامید، سلول‌های خونی در بعضی از توبول‌های کلیوی مشاهده شد، درحالی که این مورد در گروه‌های تجربی ۱، ۲ و ۳ دریافت کننده عصاره آبی شیرین بیان و تیواستامید وجود نداشت. در گروه دریافت کننده تیواستامید، در بعضی از نواحی، کپسول کلیوی ارتشاح سلولی رویت شد، درحالی که این مورد در گروه‌های تجربی ۱، ۲ و ۳ دریافت کننده عصاره آبی شیرین بیان و تیواستامید به ندرت دیده شد که بیشترین اثر حفاظتی در گروه تجربی ۳ مشاهده شد و این اثرات وابسته به دوز بود (شکل ۱).

### بحث

نقایص حاد کلیوی، نوعی سندروم بالینی عمومی هستند. علی‌رغم پیشرفت‌های چشمگیر در پیشگیری و درمان اختلالات حاد کلیوی، میزان مرگ و میر ناشی از این نقایص حاد کلیوی بیش از ۵۰ درصد است (۱۴).

داروهای مفیدی از جمله استامینوفن و جنتامیسین و برخی از سموم صنعتی و محیطی می‌توانند باعث صدمه کلیوی از طریق فعالیت این داروها بر رادیکال‌های آزاد واکنشی شوند. یکی از این سموم صنعتی و شیمیایی تیواستامید است. تیواستامید، سیروز کبدی، سندروم هپاتوسلولار، نکروز کبدی centrilobular، تکثیر سلولی مجاری صفراوی و صدمه به بخش‌های انتهایی لوله‌های پروکسیمال کلیوی را القا می‌کند (۱۵). در این مطالعه، پیش‌درمانی با عصاره آبی ریشه شیرین بیان از صدمه کلیوی القا شده توسط تیواستامید جلوگیری کرد. یکی از ترکیبات موجود در ریشه شیرین، بیان آسکوربیک اسید است. مطالعه Sadat و همکارانش در سال ۲۰۱۳ نشان داد که دوزهای آسکوربیک اسید دارای اثرات حفاظتی بر علیه صدمات مزمن کلیوی القاء شده توسط Contrast (CI-AK1) هستند (۱۶). مطالعه Lee و همکارانش در سال ۲۰۰۱ نشان داد که Licochalcone A (LCA) موجود در عصاره ریشه شیرین بیان مسمومیت کلیوی القاء شده توسط Cisplatin از جمله افزایش سطوح کراتینین سرم و نیتروژن اوره خون را بهبود می‌بخشد. این اثرات مربوط به خواص خنثی‌کنندگی و پیشگیری‌کننده آن بر افزایش NO است (۱۷). از جمله ترکیبات موجود در ریشه شیرین بیان، کورستین است. مطالعه Faddah و همکارانش در سال ۲۰۱۲ نشان داد که کورستین آرژنین به تنهایی مسمومیت نفرونی القاء شده توسط نانوآکسید روی از جمله افزایش سطوح کراتینین و اوره سرم و

در گروه‌های تجربی ۱، ۲ و ۳ دریافت کننده عصاره آبی شیرین بیان و تیواستامید به ترتیب  $۵/۲۳ \pm ۰/۲۲$ ،  $۵/۳۰ \pm ۰/۰۲$ ،  $۴/۶۱ \pm ۰/۰۲$  و  $۵/۲۳ \pm ۰/۲۶$  میلی‌اکی‌والان در لیتر بود که نسبت به گروه دریافت کننده تیواستامید ( $۶/۵۰ \pm ۰/۰۰$  میلی‌اکی‌والان در لیتر) کاهش معنی‌داری را نشان داد. به نظر می‌رسد که تجویز  $۱۰۰ \text{ mg/kg}$  و  $۲۰۰ \text{ mg/kg}$  عصاره آبی شیرین بیان دارای اثرات حفاظتی بر غلظت پتاسیم است، چون تغییر معنی‌داری را نسبت به گروه کنترل نشان ندادند. میانگین غلظت سدیم سرم در گروه دریافت کننده تیواستامید ( $۱۹۷/۲ \pm ۰/۵۸$  میلی‌اکی‌والان در لیتر) نسبت به گروه کنترل ( $۱۹۳/۲۵ \pm ۱/۱۸$  میلی‌اکی‌والان در لیتر) تغییر معنی‌داری را نشان نداد. میانگین غلظت سدیم سرم در گروه‌های تجربی ۱، ۲ و ۳ دریافت کننده عصاره آبی شیرین بیان و تیواستامید به ترتیب  $۱۵۳ \pm ۱/۰۹$ ،  $۱۵۵/۳ \pm ۰/۸۴$  و  $۱۷۲/۴ \pm ۱/۹۱$  میلی‌اکی‌والان در لیتر بود که نسبت به گروه کنترل ( $۱۹۳/۲۵ \pm ۱/۱۸$  میلی‌اکی‌والان در لیتر) و گروه دریافت کننده تیواستامید ( $۱۹۷/۲ \pm ۰/۵۸$  میلی‌اکی‌والان در لیتر) کاهش معنی‌داری را نشان دادند. به نظر می‌رسد که عصاره آبی شیرین بیان غلظت سدیم را به طور معنی‌داری کاهش می‌دهد.

میانگین غلظت کراتینین سرم در گروه دریافت کننده تیواستامید ( $۰/۷۵ \pm ۰/۰۳$  میلی‌گرم در دسی‌لیتر) نسبت به گروه کنترل ( $۰/۷۶ \pm ۰/۰۲$  میلی‌گرم در دسی‌لیتر) تغییر معنی‌داری را نشان نداد. میانگین غلظت کراتینین سرم تنها در گروه تجربی دریافت کننده  $۳۰۰ \text{ mg/kg}$  عصاره آبی شیرین بیان و تیواستامید ( $۰/۵۸ \pm ۰/۰۱$  میلی‌گرم در دسی‌لیتر) نسبت به گروه کنترل ( $۰/۷۶ \pm ۰/۰۲$  میلی‌گرم در دسی‌لیتر) کاهش معنی‌داری را نشان داد. میانگین غلظت کراتینین سرم در گروه‌های تجربی ۱، ۲ و ۳ دریافت کننده عصاره آبی شیرین بیان و تیواستامید به ترتیب  $۰/۵۸ \pm ۰/۰۱$ ،  $۰/۷۰ \pm ۰/۰۴$  و  $۰/۶۸ \pm ۰/۰۲$  میلی‌گرم در دسی‌لیتر بود که نسبت به گروه دریافت کننده تیواستامید ( $۰/۷۵ \pm ۰/۰۳$  میلی‌گرم در دسی‌لیتر) تغییر معنی‌داری را نشان نداد (جدول ۱).

### یافته‌های بافتی کلیه

یافته‌های بافت شناسی از بخش‌های مختلف کلیه‌های موش‌های صحرایی درمان شده با تیواستامید آسیب مورفولوژی کلیوی و نکروز سلولی اپیتلیالی توبولی را نشان داد. در گروه دریافت کننده تیواستامید، فضای کپسول بومن اکثر سلول‌ها بیش از حد بود، در حالی که این مورد در گروه‌های تجربی ۱، ۲ و ۳ دریافت کننده عصاره آبی شیرین بیان و تیواستامید به حداقل رسید که بیشترین اثر حفاظتی در گروه

پیشگیری و درمان فیبروز مرانشیال و گلومرولوزیس منجر به نفروپاتی دیابتی مربوط به دیابت شیرین باشد (۲۶).

مطالعه Hou و همکارانش نشان داد که Glycyrrhizic acid دارای اثرات حفاظتی بر روی صدمه سلولی اپیتلیالی توبول کلیوی القاشده توسط فرکتوزبالا است (۲۷).

Bi و همکارانش در سال ۲۰۰۹ نشان دادند که Glycyrrhizin دارای اثر حفاظتی بر سندروم نفروتیک القاء شده توسط adriamycin در موش‌های صحرایی است. Glycyrrhizin می‌تواند منجر به تنظیم کاهشی بیان فاکتور نسخه برداری KB و TGFB1 در موش‌های صحرایی و بهبود نفروپاتی شود و روی دادن فیبروز کلیوی را مهار کند (۲۸). مطالعه Wang و همکارانش در سال ۲۰۰۷ نشان داد که Glycyrrhizic acid و Prednisone می‌توانند سطح کراتینین سرم و فیبروز کلیوی را کاهش داده و تغییرات مورفولوژی کلیه‌ها را بهبود بخشند و از این طریق باعث پیشگیری از نفروپاتی القا شده توسط aristolochic acid شوند (۲۹). به نظر می‌رسد که در این تحقیق پیش درمانی با عصاره آبی ریشه شیرین بیان از طریق ترکیبات موجود در ریشه شیرین بیان از جمله Glycyrrhizin و Glycyrrhetic acid باعث کاهش خروجی هورمون ACTH و فعالیت رنین و آلدسترون شده و آلكالوز متابولیک با کاهش شدید پتاسیم راسبب می‌شود (۳۰). به نظر می‌رسد که در این تحقیق، پیش درمانی با عصاره آبی ریشه شیرین بیان از طریق فعالیت آنتی‌اکسیدانی و ضدالتهابی ترکیباتش باعث کاهش سطح سدیم سرم می‌شود.

نتایج پژوهش حاضر نشان داد تجویز خوراکی عصاره آبی ریشه شیرین بیان در مدل‌های مبتلا به اختلال در عملکردهای کلیوی در موش‌های صحرایی موجب تغییرات مطلوب و سودمند می‌شود. با انجام پژوهش‌های بیشتر، در صورت تأیید نتایج فوق، افزودن عصاره ریشه شیرین بیان به رژیم غذایی افراد مبتلا به اختلال در عملکردهای کلیوی توصیه می‌شود.

### تشکر و قدردانی

بدین وسیله از همکاری صمیمانه معاونت محترم پژوهشی دانشگاه آزاد اسلامی واحد شیراز تشکر و قدردانی به عمل می‌آید.

### REFERENCES

1. Barcelo S, Gardiner JM, Gesher A, Chipman JK. CYP2E1-mediated mechanism of antigenotoxicity of the broccoli constituents sulforaphane. *Carcinogenesis* 1997;17:277-82.
2. Pyo YH, Lee TC, Logendra L, Rosen RT. Antioxidant activity and phenolic compounds of swiss chard (*Beta vulgaris* subspecies *cycla*) extracts. *Food Chem* 2004; 85: 19-26.
3. Yuspa SH. Overview of carcinogenesis: past present and future. *Carcinogenesis* 2000;21:341-44.

افزایش علائم التهابی از جمله TNF-a و IL-6 و C-reactive (CRP) را کاهش می‌دهند (۱۸).

علاوه بر این، Nabavi و همکارانش در سال ۲۰۱۲ نشان دادند که القاء ویتامین C و کورستین کلیه‌ها را در برابر استرس‌های اکسیداتیو القاء شده توسط فلورید محافظت می‌کنند (۱۹). مطالعه Liu و همکارانش در سال ۲۰۱۲ نشان داد که کورستین اثرات محافظت کننده نفرونی دارد و التهاب کلیوی القاء شده توسط سرب را از طریق تعدیل مسیرهای پیام رسانی NF-KB, MAPKs مهار می‌کند و از این طریق باعث کاهش سطوح افزایش یافته کراتینین اوره، اسید اوریک و ROS سرم القاء شده توسط سرب می‌شوند (۲۰). Glabradin جدا شده از شیرین بیان دارای فعالیت ضد نفروتیک است و باعث کاهش سطوح کراتینین سرم و نیتروژن اوره در موش‌های مبتلا به بیماری‌های گلومرولی می‌شود (۲۱).

در مطالعه Wan Arjumano و همکارانش مشخص شد که Glycyrrhizic acid دارای نقش حفاظتی بر علیه مسمومیت نفرونی و اختلال در ساختار کلیوی القاء شده توسط Cisplatin دارد که این عمل از طریق اصلاح آنزیم‌های آنتی‌اکسیدانی و جلوگیری از استرس‌های اکسیداتیو صورت می‌گیرد. Glycyrrhizic acid به صورت وابسته به دوز می‌تواند سطوح کراتینین و BUN از علائم مسمومیت کلیوی را کاهش دهد (۲۲).

Glycyrrhizin می‌تواند آسیب‌های کلیوی را در موش‌های صحرایی مبتلا به نقایص کلیوی القاء شده توسط gentamicin بهبود بخشد (۲۳). عصاره شیرین بیان به طور معنی‌داری غلظت کورتیزول، ACTH و آلدسترون و پتاسیم را کاهش می‌دهد (۲۴). مکمل غذایی Glycyrrhetic acid، غلظت سرمی پتاسیم را در بیماران همودیالیزی کاهش می‌دهد.

Glycyrrhetic acid آنزیم ۱۱-بتا-هیدروکسی استروئید دی هیدروژناز ۲ را مهار کرده و به موجب آن توانایی کورتیزول برای اتصال به گیرنده مینرالوکورتیکوئیدی کلونیک افزایش می‌یابد و به طور موثری پتاسیم سرم را کاهش می‌دهد (۲۵). مطالعه Li و همکارانش در سال ۲۰۱۰ نشان داد که Isoliqurtigenin ممکن است یک عامل درمانی قوی برای

4. Yang CS, Landau JM, Huang MT, Newmark HL. Inhibition of carcinogenesis by dietary polyphenolic compounds. *Annu Rev Nutr* 2001;21:381-406.
5. Asl MN, Hosseinzadeh H. Review of pharmacological effects of *Glycyrrhiza* sp. and its bioactive compounds. *Phytother Res* 2008;22:709-24.
6. Williamson EM. Liquorice. In: Daniels CW, ed. *Potters cyclopedia of herbal medicines*. UK: Saffron Walden; 2003. P.269-71.
7. Kalaiarasi P, Pugalendi KV. Antihypoglycemic effect of 18 beta-glycyrrhetic acid, aglycone of glycyrrhizin, on streptozotocin-diabetic rats. *Eur J Pharmacol* 2009;15:606: 269-73.
8. Yokozawa T, Cho EJ, Rhyu DY, Shibahara N, Aoyagi K. *Glycyrrhiza Radix* attenuates peroxynitrite-induced renal oxidative damage through inhibition of protein nitration. *Free Radic Res* 2005;39: 203-11.
9. Waters NJ, Waterfield CJ, Farrant RD, Holmes E, Nicholson JK. Metabonomic deconvolution of embedded toxicity: application to thioacetamide hepato-and nephrotoxicity. *Chem Res Toxicol* 2005;18:639-54.
10. Huo HZ, Wang B, Liang YK, Bao YY, Gu Y. Hepatoprotective and antioxidant effects of licorice extract against CCl<sub>4</sub>-induced oxidative damage in rats. *Int J Mol Sci* 2011;12:6529-43.
11. Sirag MH. Biochemical studies on thioacetamide toxicity in male albino rats and the role of tomato juice as an antioxidant. *Forensic Med Clin Toxicol* 2007;99:114.
12. Madani H, Talebolhosseini M, Asgary S, Naderi GH. Hepatoprotective activity of *Silybum marianum* and *Cichorium intybus* against thioacetamide in rat. *Pak J Nutr* 2008;7:172-176.
13. Fatehi F, Taghavi NM, Hasanshahi GH, Hoseini J, Jamali Z. Evaluation of effects of angi-pars on kidney, brain and liver tissue of chronic diabetic rats. *J Rafsanjan Univ Med Scie* 2013;12:185-94.
14. Clarkson MR, Fridewald JJ, Eustace JA, Rabb H. Acute kidney injury. In: Brenner BM, Livine SA, editors. *Brenner and Rectores' the kidney*. 8th ed. Philadelphia: WB Saunders; 2008. p.943-86.
15. Baker EA, Smuckler EA. Nonhepatic thioacetamide injury. The morphologic features of proximal renal tubular injury. *Am J Pathol* 1974;74:576-90.
16. Sadat U, Usman A, Gillard JH, Boyle JR. Dose ascorbic acid protect against contrast induced-acute kidney injury in patients undergoing coronary angiography-a systemic review with meta-analysis of randomized controlled trials. *J Am Coll Cardiol* 2013;62:2167-75.
17. Lee CK, Son SH, Park KK, Park JH, Lim SS, Kim SH, et al. Licochalcone A inhibits the growth of colon carcinoma and attenuates cisplatin-induced toxicity without a loss of chemotherapeutic efficacy in mice. *Basic Clin Pharmacol Toxicol* 2008;103:48-54.
18. Faddah LM, Abdel Baky NA, Al-Rasheed NM, Fatani AJ, Atteya M. Role of quercetin and arginine in ameliorating nano zinc oxide-induced nephrotoxicity in rats. *BMC Complement Altern Med* 2012;12:60.
19. Nabavi SM, Nabavi SF, Habtemariam S, Moghaddam AH, Latifi AM. Ameliorative effects of quercetin on sodium fluoride-induced oxidative stress in rats kidney. *Ren Fail* 2012;34:901-906.
20. Liu CM, Sun YZ, Sun JM, Ma JQ, Cheng C. Protective role of quercetin against lead-induced inflammatory response in rat kidney through the ROS-mediated MAPKs and NF-KB pathway. *Biochim Biophys Acta* 2012;1820:1693-703.
21. Fukai T, Satoh K, Nomura T, Sakagami T. Preliminary evaluation of antinephritis and radical scavenging activities of glabridin from *Glycyrrhiza glabra*. *Fitoterapia* 2003;74:624-29.
22. Arjumand W, Sultana S. Glycyrrhizic acid: a phytochemical with a protective role against cisplatin-induced genotoxicity and nephrotoxicity. *Life Sci* 2011;89:422-29.
23. Sohn EJ, Kang DJ, Lee HS. Protective effects of glycyrrhizin on gentamicin-induced acute renal failure in rats. *Pharm Toxicol* 2003;93:116-22.
24. Al-Qarawi AA, Abdel-Rahman HA, Ali BH, El Mougry SA. Liquorice an the adrenal-kidney-pituitary axis in rats. *Food Chem Toxicol* 2002;40:1525-27.
25. Farese S, Kruse A, Pasch A, Dick B, Frey BM, Uehlinger DE, et al. Glycyrrhetic acid food supplementation lowers serum potassium concentration in chronic hemodialysis patients. *Kidney Int* 2009;76:877-84.
26. Li J, Kang SW, Kim JL, Sung HY, Kwun IS, Kang YH. Isoliquiritigenin entails blocked of TGF-beta1-SMAD signaling for retarding high glucose-induced mesangial matrix accumulation. *J Agric Food Chem* 2010;58:3205-12.

27. Hou S, Zheng F, Li Y, Gao L, Zhang F. The protective effect of glycyrrhizic acid on renal tubular epithelial cell injury induced by high glucose. *Int J Mol Sci* 2014;15:15026-43.
28. Zhong WD, He HC, Ou RB, Bi XC, Dai QS, Han ZD, et al. Protective effect of ganoderan on renal damage in rats with chronic glomerulonephritis. *Clin Invest Med* 2008;31:E212-17.
29. Wang HL, Zhang JY, Huang J. Effects of glycyrrhizic acid and prednisone on pathological and ultrastructural changes of kidney in rats with chronic aristolochic acid nephropathy. *Zhongguo Zhong Xi Yi Jie He Za Zhi* 2007;27:45-49.
30. Kumar Anil, Dora Jyotsna. Review on glycyrrhiza glabra (Liquorice). *JPSI* 2012;1-4.