

مطالعه تغییرات هیستومتریک، هیستوپاتولوژیک و عملکرد بیوشیمیایی کبد در موش سوری نژاد Balb/c تیمار شده با متیل فنیدیت

نیوشا جمشیدی طاری^۱، سیمین فاضلی پور^۲، علی لوئی منفرد^۳، زهرا طوطیان^۴

^۱ دانشجوی پزشکی، واحد علوم پزشکی تهران، دانشگاه آزاد اسلامی، تهران، ایران
^۲ استاد، گروه آناتومی، واحد علوم پزشکی تهران، دانشگاه آزاد اسلامی، تهران، ایران
^۳ دانشیار، گروه علوم پایه، دانشکده پیرادامپزشکی، دانشگاه ایلام
^۴ استاد، گروه علوم پایه، دانشکده دامپزشکی، دانشگاه تهران

چکیده

سابقه و هدف: متیل فنیدیت (ریتالین) دارویی از دسته محرک‌های مغزی است که در درمان بیش‌فعالی همراه با نقص توجه، نارکولپسی و سندروم تاکی‌کاردی وضعیتی مورد استفاده قرار می‌گیرد. در این تحقیق، اثر متیل فنیدیت بر روی تغییرات کبد بررسی شد.

روش بررسی: در این مطالعه تجربی، ۲۴ سر موش سوری نر به صورت تصادفی به ۱ گروه کنترل و ۲ گروه تجربی تقسیم شدند. در گروه‌های تجربی از ریتالین به میزان ۲ و ۱۰ میلی‌گرم بر کیلوگرم وزن بدن، به صورت گاوژ و به مدت ۴۰ روز استفاده شد. در پایان دوره پس از بیهوشی حیوانات، نمونه‌های بافتی کبد تهیه و تغییرات بافت آن با استفاده از میکروسکوپ نوری بررسی شد. همچنین پس از جمع‌آوری و جدا کردن سرم خون، میزان فعالیت آنزیم‌های مرتبط با کارکرد کبد تحلیل شد. داده‌ها با استفاده از آزمون ANOVA تحلیل شدند و سطح معنی‌داری کمتر از ۰/۰۵ در نظر گرفته شد.

یافته‌ها: تجویز متیل فنیدیت در غلظت‌های مختلف سبب کاهش معنی‌دار قطر هیپاتوسیت‌ها، کاهش قطر هسته هیپاتوسیت‌ها، افزایش اندازه سینوزوئیدهای کبدی، نکروز و پرخونی ورید مرکز لوبولی شد. همچنین در گروه‌های تیمار، ارتشاح گلبول‌های سفید تک هسته‌ای در پارانشیم کبد مشاهده شد. به علاوه، میزان تغییرات آنزیم‌های مرتبط با عملکرد بیوشیمیایی کبد در گروه‌های تجربی، افزایش معنی‌داری را نشان داد.

نتیجه‌گیری: با توجه به نتایج تحقیق، پیشنهاد می‌شود به ویژه در بیماران مبتلا به نارسایی‌های کبدی، از تجویز داروی فوق صرف نظر شود.

واژگان کلیدی: متیل فنیدیت، آنزیم، کبد، موش سوری.

مقدمه

متیل فنیدیت (ریتالین) دارویی از دسته محرک‌های مغزی است که در درمان بیش‌فعالی همراه با نقص توجه (ADHD: Attention deficit hyperactivity disorder)، نارکولپسی و سندروم تاکی‌کاردی وضعیتی کاربرد دارد (۱-۳). بیشتر از ۹۰٪ کودکان مبتلا به بیماری ADHD با متیل فنیدیت درمان

می‌شوند (۴). این بیماری به طور تقریبی در ۷ تا ۱۶ درصد افراد بین سنین ۸ تا ۱۹ سال در امریکا دیده می‌شود و در مردان به میزان بیشتری قابل تشخیص است (۴-۶). هم‌چنین این اختلال در تعدادی از بزرگسالان نیز در ادامه اختلالات دوران کودکی دیده می‌شود. معمول‌ترین فرم دارویی متیل فنیدیت هیدروکلراید، قرص‌های خوراکی است که در دو نوع ۱۰ و ۲۰ میلی‌گرمی در دسترس است. این ماده به صورت پودر کریستالی، سفیدرنگ و بدون بو است که محلول در آب و متانول است. این دارو ضمن پایداری و ثبات مغزی

آدرس نویسنده مسئول: تهران، دانشگاه علوم پزشکی تهران، سیمین فاضلی پور
(email: Simin_fazelipour@yahoo.com)

تاریخ دریافت مقاله: ۹۴/۱۰/۲۹

تاریخ پذیرش مقاله: ۹۵/۱/۲۵

حتمی است (۲۰). با توجه به اهمیت کبد به عنوان عضو حیاتی برای متابولیسم ترکیبات شیمیایی، از جمله متیل فنیدیت هیدرو کلراید، در این پژوهش تغییرات بافتی و عملکرد بیوشیمیایی کبد در موش سوری تحت درمان با متیل فنیدیت مورد مطالعه قرار گرفت.

مواد و روشها

در این مطالعه تجربی، ۲۴ سر موش سوری نر نژاد Balb/C از موسسه تحقیقاتی رازی تهیه و به آزمایشگاه دانشکده انتقال داده شدند. ابتدا موش‌ها نشان دار شده و در اطاق حیوانات با درجه حرارت 21 ± 3 درجه سانتی‌گراد و رطوبت ۴۵-۵۵ درصد، ۱۲ ساعت روز و ۱۲ ساعت شب نگهداری شدند. حیوانات دسترسی مداوم به آب و غذا داشتند. سپس حیوانات به صورت تصادفی به ۱ گروه کنترل و ۲ گروه تجربی تقسیم شدند. در گروه‌های تجربی از ریتالین هیدروکلراید به صورت محلول در آب مقطر به میزان ۲ و ۱۰ میلی‌گرم بر کیلوگرم وزن بدن (۱۰)، به صورت گاوژ و به مدت ۴۰ روز استفاده شد. در پایان آزمایش، حیوانات با استفاده از کلروفورم بیهوش و کبد آنها از بدن خارج، سپس نمونه‌های بافتی کبد تهیه و تغییرات ساختاری آن با استفاده از میکروسکوپ نوری بررسی شد. برای مطالعه بافت شناسی در مورد همه گروه‌ها بلافاصله پس از خارج کردن کبد، نمونه‌هایی به ضخامت حداکثر ۰/۵ سانتی‌متر از لوب مربعی آن تهیه و جهت ثبوت در فرمالین ده درصد قرار داده شد. با استفاده از روش‌های متداول تهیه مقاطع بافتی، از نمونه‌ها برش‌هایی به ضخامت ۵ میکرون تهیه و به روش H&E رنگ‌آمیزی شدند. سپس هر گونه تغییر بافتی ایجاد شده در کبد همه گروه‌ها مشاهده و ثبت شد. جهت مطالعه هیستومتری کبد، از مقاطع رنگ‌آمیزی شده، به صورت تصادفی ۸ مقطع در نظر گرفته شد و از هر مقطع سه میدان دید انتخاب و به کمک فتومیکروسکوپ عکس‌برداری شد. با استفاده از تصاویر به دست آمده در هر میدان دید، قطر هپاتوسیت‌ها، قطر هسته هپاتوسیت‌ها و اندازه سینوزوئیدهای کبدی در همه گروه‌ها به طور یکسان با استفاده از نرم افزار Motic اندازه‌گیری و نتایج حاصله مورد تحلیل آماری قرار گرفت. برای تعیین وسعت ارتشاح گلبول‌های سفید تک هسته‌ای در پارانشیم کبد از سیستم Knodell's HAI scores system استفاده شد. در این روش، شدت التهاب با استفاده از چهار مرحله رتبه‌بندی می‌شود:

برای کنترل علائم نامطلوب، از جمله عدم تمرکز، نقص توجه و اختلال بیش فعالی به کار می‌رود (۲۱).

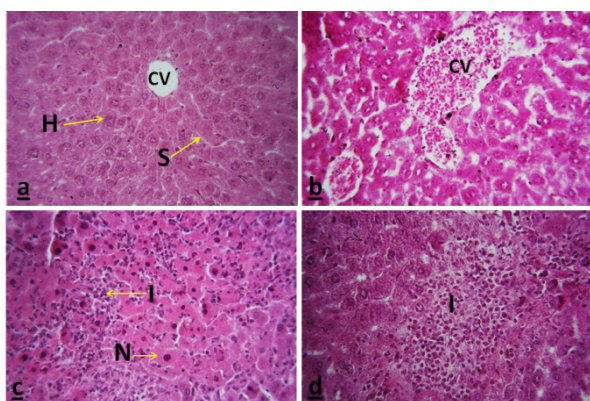
با توجه به مصرف گسترده متیل فنیدیت، هنوز در رابطه با بی‌خطر بودن آن و همچنین عوارض مصرف خودسرانه و یا سوء مصرف آن اطلاعات دقیقی در دسترس نیست. مروری بر مطالعات گذشته بیانگر اثرات مخرب این ماده شیمیایی بر روی برخی از اعضای بدن است. به عنوان مثال، در مطالعه‌ای کاهش معنی‌دار وزن بدن موش‌های تیمار شده با متیل فنیدیت هیدروکلراید گزارش شده است (۷). همچنین مصرف مزمن متیل فنیدیت موجب اختلال در رشد حیوانات (۸) و یا انسان (۹) می‌شود. به علاوه، تیمار موش سوری با متیل فنیدیت هیدروکلراید موجب بروز تغییرات غیرطبیعی در ساختار بیضه می‌شود (۱۰).

مطالعات فارماکوکینتیکی نشان داده است که محل عمده متابولیسم متیل فنیدیت کبد است و این ماده متعاقب ورود به بدن در کبد به ریتالینیک اسید متابولیزه می‌شود (۱۱). پیک پلاسمایی این دارو پس از مصرف خوراکی بین ۱ تا ۳ ساعت و نیمه عمر آن ۱/۵ تا ۲/۵ ساعت است (۱۱). گزارش شده است که متعاقب مصرف متیل فنیدیت، هپاتوتوکسیسیته شدید عارض می‌شود (۱۲).

Mehta و همکارانش (۱۹۸۴) گزارش کردند که تجویز متیل فنیدیت موجب افزایش غیرطبیعی پارامترهای کبد می‌شود (۱۳). علاوه بر این Manjanatha و همکارانش (۲۰۰۹) دریافته‌اند که این دارو موجب بروز روندهای موتاژنیک در کبد حیوانات آزمایشگاهی نمی‌شود (۱۴). همچنین Witt و همکارانش گزارش کردند که این دارو اثرات هیستوپاتولوژیک بر روی قلب، مغز و کبد ندارد (۱۵). در تحقیقی، Gomes و همکاران (۲۰۰۹) دریافته‌اند که تجویز متیل فنیدیت در مدل موش صحرائی، سبب تولید رادیکال‌های آزاد و ترشح سوپراکسید می‌شود (۱۶).

در یک بررسی، Martins و همکارانش (۲۰۰۶) گزارش کردند که تیمار کردن موش‌های صحرائی با متیل فنیدیت می‌تواند موجب القای استرس اکسیداتیو شود (۱۷). در تحقیق دیگری، Manjanatha و همکارانش (۲۰۰۸) گزارش کردند که مصرف متیل فنیدیت در موش سوری موجب بروز هیپرتروفی کبد می‌شود (۱۸). همچنین، Lewis و همکاران (۲۰۰۷) دریافته‌اند که مصرف خودسرانه و طولانی مدت متیل فنیدیت موجب وقوع هیپاتیت خودایمن در مردان می‌شود (۱۹). به علاوه، Tong و همکاران در سال ۲۰۱۵ به این نتیجه رسیدند که در بیماران تحت درمان با متیل فنیدیت، وقوع هپاتوتوکسیسیته

شاخص‌های مذکور وابسته به دوز نبود؛ به عبارت دیگر از نظر یافته‌های هیستومتریکی در بین گروه‌های دریافت کننده غلظت‌های ۲ و ۱۰ میلی گرم به ازای هر کیلوگرم وزن بدن متیل فنیدیت هیدروکلراید به مدت ۴۰ روز، اختلاف آماری معنی‌داری مشاهده نشد (جدول ۱). در موش‌های دریافت کننده غلظت‌های ۲ و ۱۰ میلی گرم به ازای کیلوگرم متیل فنیدیت هیدروکلراید به مدت ۴۰ روز، علاوه بر تغییرات هیستومتریکی درج شده در جدول ۱ نکروز و پرخونی ورید مرکز لوبولی مشاهده شد (شکل‌های ۱ و ۲).



شکل ۱. ساختار بافت شناسی کبد. (a) مقطع عرضی کبد در موش سوری گروه شاهد؛ در این بخش از تصویر اندازه طبیعی هپاتوسیت‌ها (H) و سینوزوئیدهای کبدی (S) دیده می‌شود. (b) مقطع عرضی کبد در موش سوری تیمار شده با ۲ میلی گرم به ازای کیلوگرم متیل فنیدیت به مدت ۴۰ روز؛ در این مقطع کاهش قطر هپاتوسیت، کاهش قطر هسته هپاتوسیت و همچنین افزایش اندازه سینوزوئیدهای کبدی به خوبی دیده می‌شود. همچنین پرخونی ورید مرکز لوبولی (CV) به خوبی مشهود است. (c) مقطع عرضی کبد در موش سوری تیمار شده با ۱۰ میلی گرم به ازای کیلوگرم متیل فنیدیت به مدت ۴۰ روز؛ در این مقطع نکروز سلول‌های کبدی (N) همراه با ارتشاح لوکوسیت‌های تک هسته‌ای (I) دیده می‌شود. (d) مقطع عرضی کبد در موش سوری تیمار شده با ۱۰ میلی گرم به ازای کیلوگرم متیل فنیدیت به مدت ۴۰ روز؛ در این مقطع ارتشاح گسترده‌تر لوکوسیت‌های تک‌هسته‌ای (I) دیده می‌شود. رنگ آمیزی هماتوکسیلین-ائوزین، بزرگنمایی $\times 400$.

الف) نکروز در اطراف فضای پورت (درجه ۰ تا ۱۰)، ب) دژنراسانس داخل لوبولی همراه با نکروز موضعی (درجه ۰ تا ۴)، پ) التهاب در نواحی پورتال (درجه ۰ تا ۴) و ت) فیبروز کبدی (درجه ۰ تا ۴). شاخص کل Knodell از طریق محاسبه کردن مجموع مراحل فوق الذکر (محدوده بین ۰ و ۲۲) محاسبه شد (۲۱).

همچنین نمونه‌های خون جمع آوری و پس از جدا کردن سرم، میزان فعالیت آنزیم‌های مرتبط با کارکرد کبد تحلیل شد. برای مطالعه بیوشیمیایی، بلافاصله پس از بیهوشی، با استفاده از سرنگ انسولین و روش پانکسیون قلب از حیوانات خون‌گیری به عمل آمد. سپس برای جداسازی سرم، نمونه‌های خون با سرعت ۵۰۰۰ دور در دقیقه و به مدت ۱۵ دقیقه سانتریفیوژ شدند. سرم‌ها جهت اندازه‌گیری میزان فعالیت آنزیم‌های کبدی آسپارات آمینوترانسفراز (ALT)، آلانین آمینوترانسفراز (AST) و آلکالن فسفاتاز (ALP) به روش آنزیمی (IFCC) با استفاده از دستگاه اسپکتروفوتومتر (Shimadzu, Model AA200 Tokyo, Japan) و کیت‌های کلریمتریک تجاری تهیه شده از شرکت زیست شیمی (تهران، ایران) مورد ارزیابی قرار گرفتند.

برای تحلیل و مقایسه نتایج شاخص‌های کمی مربوط به هیستومتری و بیوشیمیایی مربوط به کبد، پس از آنکه داده‌ها از نظر آزمون تطابق با توزیع نظری بررسی شدند و مشخص شد که دارای توزیع نرمال هستند، از آزمون آنالیز واریانس یک‌طرفه (ANOVA) استفاده شد و برای مقایسه وجود اختلاف معنی‌دار بین مشخصه‌های مختلف از آزمون Scheffe استفاده شد. داده‌ها به شکل میانگین و خطای معیار نشان داده شدند و سطح معنی‌داری آنها کمتر از ۰/۰۵ در نظر گرفته شد.

یافته‌ها

ساختار بافت شناسی کبد در موش‌های گروه شاهد شامل طناب‌های کبدی قرار گرفته به صورت شعاعی در اطراف ورید مرکزی بود، در حالی که مطالعه هیستومتری در گروه‌های تجربی نشان داد که تجویز متیل فنیدیت هیدروکلراید در غلظت‌های مختلف سبب کاهش معنی‌دار قطر هپاتوسیت‌ها، کاهش قطر هسته هپاتوسیت‌ها و افزایش مشخص اندازه سینوزوئیدهای کبدی می‌شود (شکل ۱، جدول ۱). میزان کاهش یا افزایش

جدول ۱. اثرات قرارگیری در معرض غلظت‌های ۲ و ۱۰ میلی گرم به ازای کیلوگرم متیل فنیدیت هیدروکلراید به مدت ۴۰ روز بر شاخص‌های هیستومتری کبد موش‌های سوری در مقایسه با گروه شاهد*

شاخص‌های هیستومتری کبد	شاهد	۲ میلی گرم به ازای کیلوگرم متیل فنیدیت	۱۰ میلی گرم به ازای کیلوگرم متیل فنیدیت
قطر هپاتوسیتها (میکرومتر)	۳/۸۶ ± ۰/۰۶ ^a	۲/۱۲ ± ۰/۰۳ ^b	۲/۰۶ ± ۰/۰۸ ^b
قطر هسته هپاتوسیتها (میکرومتر)	۱/۲۴ ± ۰/۰۴ ^a	۰/۸۹ ± ۰/۰۱ ^b	۰/۸۶ ± ۰/۰۳ ^b
اندازه سینوزوئیدهای کبدی (میکرومتر)	۲/۶۶ ± ۰/۰۵ ^a	۵/۳۹ ± ۰/۰۸ ^b	۵/۷۷ ± ۰/۰۹ ^b

* اعداد به صورت میانگین ± خطای معیار گزارش شده‌اند. در هر ردیف حروف ناهم‌هنگ بیانگر وجود اختلاف معنی‌دار بین میانگین‌های گروه‌ها با یکدیگر است (P < ۰/۰۵).

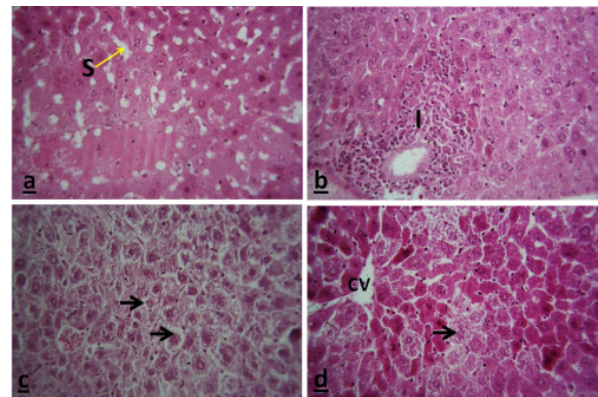
فنیدیت هیدروکلراید به مدت ۴۰ روز، اختلاف آماری معنی داری مشاهده نشد (جدول ۲).

میزان تغییرات آنزیم‌های مرتبط با عملکرد بیوشیمیایی کبد در گروه‌های دریافت کننده غلظت‌های ۲ و ۱۰ میلی گرم به ازای کیلوگرم متیل فنیدیت هیدروکلراید به مدت ۴۰ روز نسبت به گروه شاهد، افزایش معنی‌داری را نشان داد (جدول ۳). (p < ۰/۰۵). ولی از نظر مقادیر سرمی آنزیم‌ها، در بین گروه‌های دریافت کننده غلظت‌های ۲ و ۱۰ میلی گرم به ازای کیلوگرم متیل فنیدیت هیدروکلراید به مدت ۴۰ روز، اختلاف آماری معنی داری مشاهده نشد (جدول ۳).

بحث

متیل فنیدیت پرمصرف‌ترین دارویی است که در کودکان مبتلا به ADHD استفاده می‌شود (۱). به علاوه، این دارو در بالغین بدون ابتلا به ADHD و محصلین کالج به صورت داخل وریدی و داخل بینی نیز مصرف می‌شود (۴، ۳). از استفاده زیاد این دارو در بالغین چنین استنباط می‌شود که در آینده‌ای نه چندان دور به عنوان یک داروی اعتیادآور شناخته شود (۵)، (۴). مطالعات قبلی نشان داده‌اند که متیل فنیدیت از نظر ساختاری و دارویی شبیه به یکی از مواد مخدر مانند کوکائین است و آسیب‌پذیری آن در افراد استفاده کننده، به علت شباهت به کوکائین می‌تواند اثرات مشابهی را در این زمینه ایجاد کند (۲۲). نظر به اینکه محل عمده متابولیسم متیل فنیدیت کبد است (۱۱)، در تحقیق حاضر اثرات تیمار با این ماده شیمیایی بر روی ساختار و عملکرد کبد بررسی شد.

به طور کلی، نتایج مطالعه حاضر نشان داد که تیمار خوراکی متیل فنیدیت هیدروکلراید به میزان ۲ و ۱۰ میلی گرم بر کیلوگرم وزن بدن، موجب بروز تغییرات بافت شناسی و بیوشیمیایی در کبد حیوانات تحت بررسی می‌شود. یافته‌های هیستومتریک تحقیق فعلی بیانگر کاهش قطر هسته هپاتوسیتها و افزایش قطر هپاتوسیتها، کاهش قطر هسته هپاتوسیتها و افزایش مشخص اندازه سینوزوئیدهای کبدی بود. این تغییرات ممکن



شکل ۲. ساختار بافت شناسی کبد. (a) مقطع عرضی کبد در موش سوری تیمار شده با ۲ میلی گرم به ازای کیلوگرم متیل فنیدیت به مدت ۴۰ روز؛ در این بخش از تصویر افزایش مشخص اندازه سینوزوئیدهای کبدی (S) دیده می‌شود. (b) مقطع عرضی کبد در موش سوری تیمار شده با ۱۰ میلی گرم به ازای کیلوگرم متیل فنیدیت به مدت ۴۰ روز؛ در این مقطع ارتشاح لوکوسیت‌های تک هسته ای (I) در ناحیه پورتال کبدی به خوبی دیده می‌شود. (c) مقطع عرضی کبد در موش سوری تیمار شده با ۲ میلی گرم به ازای کیلوگرم متیل فنیدیت به مدت ۴۰ روز؛ در این مقطع کاهش قطر هپاتوسیت و کاهش قطر هسته هپاتوسیتها (پیکان سیاه رنگ) دیده می‌شود. (d) مقطع عرضی کبد در موش سوری تیمار شده با ۱۰ میلی گرم به ازای کیلوگرم متیل فنیدیت به مدت ۴۰ روز؛ در این مقطع تحلیل رفتن هپاتوسیتها (پیکان سیاه رنگ) دیده می‌شود. رنگ آمیزی هماتوکسیلین-ئوزین، بزرگمایی ۴۰۰×

از لحاظ وسعت ارتشاح گلبول‌های سفید تک هسته‌ای در پارانشیم کبد، در گروه شاهد هیچ‌گونه ارتشاح گلبول‌های سفید تک هسته‌ای مشاهده نشد، در حالی که در گروه‌های دریافت کننده غلظت‌های ۲ و ۱۰ میلی گرم به ازای کیلوگرم متیل فنیدیت هیدروکلراید به مدت ۴۰ روز، ارتشاح گلبول‌های سفید تک هسته‌ای در پارانشیم کبد مشاهده شد (شکل‌های ۱ و ۲، جدول ۲). از نظر میزان ارتشاح گلبول‌های سفید تک هسته‌ای، در بین گروه‌های دریافت کننده غلظت‌های ۲ و ۱۰ میلی گرم به ازای کیلوگرم متیل

جدول ۲. ارزیابی شدت التهاب کبدی ناشی از قرارگیری در معرض ۲ و ۱۰ میلی گرم به ازای کیلوگرم متیل فنیدیت هیدروکلراید به مدت ۴۰ روز درموش‌های سوری بر اساس شاخص کل Knodell

شاخص شدت التهاب کبدی	شاهد	۲ میلی گرم به ازای کیلوگرم متیل فنیدیت	۱۰ میلی گرم به ازای کیلوگرم متیل فنیدیت
۵-۱ (التهاب خفیف)	a.	۱/۷۵ ± ۰/۰۲ ^b	۲/۳۹ ± ۰/۰۶ ^b
۶-۱۰ (التهاب متوسط)	a.	۶/۸۸ ± ۰/۰۵ ^b	۵/۳۸ ± ۰/۰۷ ^b
۱۱-۲۲ (التهاب شدید)	a.	۱۰/۴۸ ± ۰/۰۶ ^b	۱۴/۵۸ ± ۰/۰۵ ^b

* اعداد به صورت میانگین ± خطای معیار گزارش شده‌اند. در هر ردیف حروف ناهماهنگ بیانگر وجود اختلاف معنی‌دار بین میانگین‌های گروه‌ها با یکدیگر است (P < ۰/۰۵).

جدول ۳. اثرات قرارگیری در معرض غلظت‌های ۲ و ۱۰ میلی گرم به ازای کیلوگرم متیل فنیدیت هیدروکلراید به مدت ۴۰ روز بر روی مقادیر سرمی آنزیم‌های مربوط به عملکرد کبد در موش‌های سوری در مقایسه با گروه شاهد

مقادیر سرمی آنزیم‌های مربوط به عملکرد کبد	شاهد	۲ میلی گرم به ازای کیلوگرم متیل فنیدیت	۱۰ میلی گرم به ازای کیلوگرم متیل فنیدیت
AST [†] (U/L)	۳۹/۸۴ ± ۳/۴۵ ^a	۴۶/۳۴ ± ۱/۲۲ ^b	۴۷/۹ ± ۳/۵۸ ^b
ALT [§] (U/L)	۹/۵۶ ± ۰/۱۳ ^a	۱۳/۲۴ ± ۰/۵۵ ^b	۱۴/۳۸ ± ۰/۴۸ ^b
ALP [‡] (U/L)	۴۷/۹۳ ± ۴/۵۵ ^a	۶۹/۱۱ ± ۵/۶۵ ^b	۷۷/۰۷ ± ۸/۴۸ ^b

* اعداد به صورت میانگین ± خطای معیار گزارش شده‌اند. در هر ردیف حروف ناهماهنگ بیانگر وجود اختلاف معنی‌دار بین میانگین‌های گروه‌ها با یکدیگر است (P < ۰/۰۵).

†آسپارات ترانسفراز؛ §آلانین ترانسفراز؛ ALT؛ ‡آلکالین فسفاتاز؛ ALP

سمیت دارو در بدن می‌شود (۲۳). یکی دیگر از استدلال‌های موجود برای سمیت کبدی متیل فنیدیت هیدروکلراید، تحریک گیرنده‌های D1 دوپامین و همچنین گیرنده‌های آلفا-۲ نورآدرژنیک توسط این ماده شیمیایی است. مطالعات قبلی نشان داده‌اند که تجویز متیل فنیدیت از طریق تحریک گیرنده‌های مذکور موجب بهبود علائم مربوط به بیماری بیش فعالی همراه با نقص توجه می‌شود (۲۴).

مطالعات قبلی نشان داده‌اند که گلبول‌های سفید تک هسته‌ای نقش بسیار مهمی در پاسخ به ضایعات ایسکمی-خون‌رسانی مجدد یا Ischemic-reperfusion در اندام‌هایی همچون کبد دارند (۲۵). همچنین گزارش شده است که ارتشاح گلبول‌های سفید تک هسته‌ای در پارانشیم اندام‌ها، یکی از فرآیندهای مهم در توجیه پاتوژنز هپاتیت است، به این صورت که متعاقب ورود عوامل بیماری‌زا یا برخی داروها به کبد، تعداد لنفوسیت‌ها و گلبول‌های سفید تک‌هسته‌ای در بافت افزایش می‌یابد (۲۶). نوتروفیل‌های فعال شده پس از هجوم به درون بافت‌ها، تعداد زیادی از سیتوکین‌ها، رادیکال‌های آزاد و آنزیم‌های بافتی را آزاد می‌سازند که این امر منجر به جراحات بافتی می‌شود (۲۷). در مطالعه حاضر، صدمات وارد شده به ساختار بافتی کبد شامل نکروز، علاوه بر تیمار با متیل فنیدیت، ممکن است به دلیل هجوم شدید گلبول‌های سفید تک هسته‌ای باشد.

است به دلیل بروز تغییرات پاتولوژیک از جمله نکروز و تحلیل رفتن سلول‌های کبدی متعاقب تیمار با این دارو باشند. این یافته‌ها در راستای نتایج Tong و همکارانش در سال ۲۰۱۵ مبنی بر بروز تغییرات پاتولوژیک از جمله نکروز و تحلیل رفتن سلول‌های کبدی متعاقب مسمومیت با متیل فنیدیت هیدروکلراید در یک پسر بچه ۱۲ ساله است (۲۰). برخلاف این نتیجه‌گیری، Witt و همکارانش در سال ۲۰۱۰ گزارش کردند که این دارو اثرات هیستوپاتولوژیک بر روی قلب، مغز و کبد ندارد (۱۵). از جمله دلایل عدم مطابقت نتایج این مطالعه با تحقیق حاضر، ممکن است کوتاه بودن طول دوره آزمایش در مطالعه مذکور باشد، به این صورت که علیرغم تجویز ۴۰ روزه متیل فنیدیت در تحقیق حاضر، در مطالعه Witt و همکارانش، مدت زمان تیمار ۲۸ روز بود. شاید بتوان گفت که در این دوره زمانی کوتاه، کبد هنوز توانایی متابولیسم و کمک به دفع دارو از بدن را به خوبی داشته است (۱۵).

در مطالعه حاضر، مهم‌ترین دلیل بروز تغییرات در هیستومتری هپاتوسیت‌ها و سینوزوئیدهای کبدی ممکن است به دلیل متابولیسم این دارو در کبد باشد. در این رابطه، Le Nedelec و همکارانش در سال ۲۰۰۲ اعلام کردند که در موش‌های سوری تزریق شده به روش داخل صفاقی با متیل فنیدیت در مقادیر ۲۵، ۵۰ و ۱۰۰ میلی‌گرم بر کیلوگرم وزن بدن فعالیت سیستم آنزیمی سیتوکروم P450 در سیتوپلاسم سلول‌های کبدی مهار می‌شود و این امر موجب افزایش میزان

فعالیت متابولیکی کبد برای بیوترانسفورمیشن و تغییر شکل متیل فنیدیت باشد، و این ترکیبات در مراحل بعدی موجب بروز هیپاتوتوکسیسیته شدید شوند (۱۲).

با توجه به نتایج تحقیق حاضر مبنی بر اثرات سوء متیل فنیدیت بر روی ساختار بافت شناسی و بیوشیمیایی کبد، پیشنهاد می شود به ویژه در بیماران مبتلا به نارسایی های کبدی، از تجویز داروی فوق صرف نظر گردد و در صورت امکان داروی دیگری جایگزین شود.

تشکر و قدردانی

در پایان، از همکاری صمیمانه معاونت پژوهشی دانشگاه آزاد اسلامی، واحد پزشکی تهران تقدیر و قدردانی می شود.

REFERENCES

1. Kollins SH, MacDonald EK, Rush CR. Assessing the abuse potential of methylphenidate in nonhuman and human subjects. *Pharmacol. Biochem. Behav* 2001; 68: 611-627.
2. Barbaresi W, Katusic S, Colligan R, Oankratz V, Weber K, Mrazek D, et al. How common is attention-deficit/hyperactivity disorder? Incidence in a population-based cohort in Rochester Minnesota. *Arch Pediatr Adolesc Med* 2002; 156:217-24.
3. Dafny N, Yang PB. The role of age, genotype, sex, and route of acute and chronic administration of methylphenidate: a review of its locomotor effects. *Brain Res Bull* 2006; 68:393-405.
4. Kimko HC, Cross JT, Abemethy DR. Pharmacokinetics and clinical effectiveness of methylphenidate. *Clin Pharmacokinet* 1999; 37:457-70.
5. Zuddas A, Anciletta B, Mugilia P, Cianchetti C. Attention-deficit/hyperactivity disorder: a neuropsychiatric disorder with childhood onset. *Eur J Pediatr Neurol* 2000; 4:53-62.
6. Rowland AS, Umbach DM, Catoe KE, Stallone L, Long S, Rabiner D, et al. Studying the epidemiology of attention-deficit hyperactivity disorder: screening method. *Can J Psychiatry* 2001; 46:931-940.
7. Jorsaraei SGA, Shibahara HA, Hirano Y, Shiraishi Y, Khalatbari A, Yousofnia PY, et al. The in-vitro effects of nicotine, cotinine and leptin on sperm parameters analyzed by CASA system. *Iran j Reprod Med* 2008; 6: 157-65.
8. Greeley GH, Kizer JS. The effects of chronic methylphenidate treatment on growth and endocrine function in the developing rat. *J Pharmacol Exp Ther* 1980; 215:545-51
9. Vitiello B, Severe JB, Greenhill LL, Arnold LE, Abikoff HB, Bukstein OG, et al Methylphenidate dosage for children with ADHD. *Psychiatry* 2001; 40:188-96.
10. Fazelipour S, Tootian Z, Saremi ZG, Shafii M, Sheibani MT, Kiaei SB, et al. Evaluation of histopathologic and histomorphometric changes of testicular tissue and gonadotropin levels following consumption of methylphenidate in male mice. *Turk J Med Sci* 2014; 44:554-59.
11. Leonard BE, McCartan D, White J, King DJ. Methylphenidate: a review of its neuropharmacological, neuropsychological and adverse clinical effects. *Hum Psychopharmacol: Clin Exp* 2004; 19:151-80.
12. Maurer HH, Kraemer T, Springer D and Ronald F I. Chemistry, pharmacology, toxicology and hepatic metabolism of designer drugs of the amphetamine (Ecstasy), piperazine, and pyrrolidinophenone types; a synopsis. *Ther Drug Monit* 2004; 26: 127-31
13. Mehta H, Murray B, LoIudice TA. Hepatic dysfunction due to intravenous abuse of methylphenidate hydrochloride. *J Clin Gastroenterol* 1984; 6:149-51.
14. Manjanatha MG, Shelton SD, Dobrovolsky VN, Shaddock JG, McGarrity LG, Twaddle NW, et al. Evaluation of mutagenic mode of action in Big Blue mice fed methylphenidate for 24 weeks. *Mutat Res.* 2009; 680:43-48.

با توجه به نتایج این مطالعه، کاهش معنی دار قطر سلول های کبدی همراه با قطر هسته آنها با بروز تغییرات پاتولوژیک از جمله نکروز در سلول های کبدی و افزایش میزان سرمی آنزیم های مرتبط با عملکرد کبد همسو است. به طور کلی، اندازه گیری میزان سرمی آنزیم های ALT، AST و ALP می تواند شاخص مناسبی برای ارزیابی وضعیت سلامت کبد باشد. در آسیب های کبدی، ضمن نشت آنزیم های مذکور از پارانشیم کبد به داخل جریان خون، میزان نفوذپذیری غشای پلاسمایی نیز افزایش می یابد (۲۸). در مطالعه حاضر، افزایش معنی دار مقادیر این آنزیم ها متعاقب تیمار با ریتالین بیانگر وقوع آسیب های کبدی و اختلال در کارکرد آن است. این تغییرات ممکن است به دلیل آزادسازی ترکیبات شیمیایی از جمله Pemoline و متیلن دی اکسی متامفتامین در هنگام

15. Witt KL, Malarkey DE, Hobbs CA, Davis JP, Kissling GE, Caspary W, et al. No increases in biomarkers of genetic damage or pathological changes in heart and brain tissues in male rats administered methylphenidate hydrochloride (Ritalin) for 28 days. *Environ Mol Mutagen* 2010;51:80-88.
16. Gomes KM, Inácio CG, Valvassori SS, Réus GZ, Boeck CR, Dal-Pizzol F, et al. Superoxide production after acute and chronic treatment with methylphenidate in young and adult rats. *Neurosci Lett* 2009; 6;465:95-98.
17. Martins MR, Reinke A, Petronilho FC, Gomes KM, Dal-Pizzol F, Quevedo J. Methylphenidate treatment induces oxidative stress in young rat brain. *Brain Res* 2006; 17;1078:189-97
18. Manjanatha MG, Shelton SD, Dobrovolsky VN, Shaddock JG, McGarrity LG, Doerge DR, et al. Pharmacokinetics, dose-range, and mutagenicity studies of methylphenidate hydrochloride in B6C3F1 mice. *Environ Mol Mutagen* 2008;49:585-93.
19. Lewis JJ, Iezzoni JC, Berg CL. Methylphenidate-induced autoimmune hepatitis. *Dig Dis Sci*. 2007;52:594-97.
20. Tong HY, Díaz C, Collantes E, Medrano N, Borobia AM, Jara P, et al. Liver Transplant in a Patient under Methylphenidate Therapy: A Case Report and Review of the Literature. *Case Rep Pediatr* 2015;2015:437298.
21. Knodell RG, Ishak KG, Black WC, Chen TS, Craig R, Kaplowitz N, et al. Formulation and application of a numerical scoringsystem for assessing histological activity in asymptomatic chronic active hepatitis. *Hepatology* 1981; 1:431-35.
22. Schenk S, Izenwasser S. Pretreatment with methylphenidate sensitizes rats to the reinforcing effects of cocaine. *Pharmacol Biochem Behav* 2002; 72:651-57.
23. Le Nedelec MJ, Rosengren RJ. Methylphenidate inhibits cytochrome P450 in the Swiss Webster mouse. *Hum Exp Toxicol* 2002;21:273-80.
24. Arnsten AF, Dudley AG. Methylphenidate improves prefrontal cortical cognitive function through alpha2 adrenoceptor and dopamine D1 receptor actions: Relevance to therapeutic effects in Attention Deficit Hyperactivity Disorder. *Behav Brain Funct* 2005; 22;1:2-6.
25. Asaga T, Ueki M, Chujo K, Taie S. An inflammatory cytokine synthesis inhibitor, attenuates ischemia/reperfusion-induced renal injury by reducing neutrophil activation in rats. *J Biosci Bioeng* 2008; 106:22-26.
26. Xu Q, Cao JS, Zhang XM. Liver-infiltrating T lymphocytes cause hepatocyte damage by releasing humoral factors via LFA-1/ICAM-1 interaction in immunological liver injury. *Inflamm Res* 2002; 51: 44-50.
27. Mizutani A, Okajima K, Uchiba M, Isobe H, Harada N, Mizutani S, et al. Antithrombin reduces ischemia/reperfusion-induced renal injury in rats by inhibiting leukocyte activation through promotion of prostacyclin production. *Blood* 2003; 101:3029-36.
28. Baradaran A, Madihi Y, Merrikhi A, Rafieian-Kopaei M, Nasri H. Serum lipoprotein (a) in diabetic patients with various renal functions not yet on dialysis. *Pak J Med Sci* 2013; 29: 354-57.