Medical Science Journal of Islamic Azad University Vol. 31, No. 2, Summer 2021 **ORIGINAL ARTICLE**

Histological study of the placenta in the rats treated with curcumin and formaldehyde

Jabbar Feizi[1], Ali Louei Monfared[2], Salman Soltani[3]
[1] *MSC Student in comparative Histology, Faculty of Para veterinary, Ilam University, Ilam, Iran*
[2] *Associated Professor, Faculty of Para veterinary, Ilam University, Ilam, Iran*
[3] *Assistant Professor, Faculty of Para veterinary, Ilam University, Ilam, Iran*

Abstract

Background: There is concerns about exposure of pregnant women to formaldehyde. Curcumin is the effective agent in the turmeric. This study was taken to examine the effects of curcumin on the placenta in the formaldehyde treated rats.
Materials and methods: For this study, a number of 40 pregnant Wistar rats were randomly divided to 5 equal groups, including control, experiment I (the animals which received formaldehyde by intra peritoneal method at 10 mg/kg body weight during 4-17 gestational days), experiment II (animal which received formaldehyde with curcumin at 150 mg/kg body weight), experiment III (animals which received formaldehyde with curcumin at 300 mg/kg) and experiment IV (curcumin at 150 mg/kg body weight by gavage). On the 18th days of gestation, the animals were euthanized and after dissection, the placental specimens were taken and anatomical examinations were done. Then histological specimens were taken and the Hematoxylin-Eosin staining was performed. Then, the histometrical assay was carried out. The results were analyzed by SPSS software and $P<0.05$ was considered as significant.
Results: The results showed detrimental alterations in the placentas from formaldehyde treated group. Curcumin at 150 mg/kg body weight could not ameliorates the formaldehyde toxic effects. Curcumin at 300 mg/kg body weight had ameliorative effects on the gross and histological integrity of placenta.
Conclusion: On the basis of the present results, treatment with curcumin at 300 mg/kg could effectively protect placenta during formaldehyde exposure. Therefore, curcumin may be recommended in pregnant women who are exposed to formaldehyde.
Keywords: *Curcumin, Formaldehyde, Histology, Placenta.*

Cited as: Feizi J, Louei Monfared A, Soltani S. Histological study of the placenta in the rats treated with curcumin and formaldehyde. Medical Science Journal of Islamic Azad University, Tehran Medical Branch 2021; 31(2): **184-194.**

Correspondence to: Ali Louei Monfared
Tel: *+98 8432224308*
E-mail: alm722@yahoo.com
ORCID ID: 0000-0002-0584-6414
Received: 31 Oct 2020; **Accepted:** 9 Jan 2021

[Downloaded from tmuj.iautmu.ac.ir on 2026-02-02]
[DOR: 20.1001.1.10235922.1400.31.2.12.2]
[DOI: 10.52547/iau.31.2.184]

مجله علوم پزشکی دانشگاه آزاد اسلامی
دوره ۳۱، شماره ۲، تابستان ۱۴۰۰، صفحات ۱۸۴ تا ۱۹۴

Original Article

[Downloaded from tmuj.iautmu.ac.ir on 2026-02-02]

[DOR: 20.1001.1.10235922.1400.31.2.12.2]

[DOI: 10.52547/iau.31.2.184]

مطالعه هیستولوژی جفت در موش‌های صحرایی تیمار شده با فرمالدئید و کورکومین

جبار فیضی[۱]، علی لویی منفرد[۲]، سلمان سلطانی[۳]

[۱] دانشجوی کارشناسی ارشد بافت شناسی، دانشکده پیرادامپزشکی، دانشگاه ایلام، ایران
[۲] دانشیار،گروه بافت شناسی و باکتری شناسی، دانشکده پیرادامپزشکی، دانشگاه ایلام، ایران
[۳] استادیار، آزمایشگاه مرکزی دانشگاه ایلام

چکیده

سابقه و هدف: *در مورد عوارض تماس زنان حامله با فرمالدئید نگرانی‌هایی وجود دارد.کورکومین ماده مؤثر در زردچوبه است و دارای کاربردهای درمانی متعددی می‌باشد. در این مطالعه اثرات کورکومین بر روی ساختار جفت در رت‌های تیمار شده با فرمالدئید بررسی شد.*

روش بررسی: *برای این کار تعداد۴۰ سر رت آبستن نژاد ویستار به صورت تصادفی به ۵ گروه شامل شاهد، تجربی۱(دریافت‌کننده فرمالدئید تزریقی داخل صفاقی، به میزان ۱۰mg/kg در روزهای ۴ الی۱۷آبستنی)، تجربی۲(دریافت‌کننده فرمالدئید به روش مذکور + پودرکورکومین به میزان ۱۵۰ mg/kg به صورت گاواژ)، تجربی۳(دریافت کننده فرمالدئید به روش مذکور + پودر کورکومین به میزان ۳۰۰mg/kg) و تجربی۴(دریافت کننده تنها پودرکورکومین به میزان ۱۵۰ mg/kg)، تقسیم شدند. درروز ۱۸آبستنی، رت‌ها آسان‌کشی شده و نمونه جفت استخراج شد و مطالعات ماکروسکوپی انجام شد. سپس نمونه‌های لازم برای بررسی بافت اخذ و رنگ‌آمیزی هماتوکسیلین-ائوزین انجام شد. سپس اندازه‌گیری هیستومتریک انجام گردید. نتایج با نرم‌افزار SPSS تحلیل شد و $P<۰/۰۵$ معنی‌دار در نظر گرفته شد.*

یافته‌ها: *تیمار با فرمالدئید موجب تغییرات مخرب در بافت جفت شد. تیمار با کورکومین (۱۵۰mg/kg) موجب کاهش اثرات سمی فرمالدئید شد. کورکومین با غلظت۳۰۰mg/kg سبب بهبودی کامل در ساختار جفت شد. در حیوانات دریافت‌کننده کورکومین به تنهایی، وضعیت ساختار بافتی جفت مشابه گروه شاهد بود.*

نتیجه‌گیری: *براساس نتایج این مطالعه تیمار با کورکومین در غلظت۳۰۰mg/kg می‌تواند به طور مؤثر تغییرات ساختار بافتی جفت ناشی از تماس با فرمالدئید را برطرف سازد. از این رو شاید بتوان در افراد حامله در معرض آلودگی با فرمالدئید، مصرف کورکومین را توصیه کرد.*

واژگان کلیدی: *بافت‌شناسی، جفت، فرمالدئید، کورکومین، موش صحرایی.*

مقدمه

فرمالدئید (HCHO) یکی از پرمصرف‌ترین مواد شیمیایی درکارخانجات مختلف و همچنین در بیمارستان‌ها و سالن‌های تشریح است. افراد مختلف به ویژه کارکنان و دانشجویان سالن‌های آناتومی و کارشناسان هیستوپاتولوژی همواره در معرض سمیت این ماده قرار می‌گیرند (۱). تماس طولانی مدت با فرمالدئید موجب درماتیت تماسی، سرطان و اختلالات مادرزادی می‌شود (۱). بنابراین همواره نگرانی‌هایی در مورد تماس شغلی یا محیطی زنان حامله با فرمالدئید وجود دارد. Haffner و همکارانش (۲۰۱۵) در گزارشی ضمن اعلام نگرانی‌هایی در مورد عوارض تماس با فرمالدئید به ویژه در دانشجویان وکارکنان حامله، پیشنهاد کردند مسئولین آموزشی

آدرس نویسنده مسئول: ایلام گروه بافت شناسی و باکتری شناسی، دانشکده پیرادامپزشکی، دانشگاه ایلام، علی لویی منفرد (**email**: alm722@yahoo.com)
ORCID ID: 0000-0002-0584-6414
تاریخ دریافت مقاله: ۹۹/۸/۱۰
تاریخ پذیرش مقاله: ۹۹/۱۰/۲۰

سالن‌های تشریح باید راهکارهای ویژه‌ای برای جلوگیری از آسیب یافتن افراد مستعد بیابند (۲). در مطالعات گذشته اثرات مضر تماس با فرمالدئید بر روی وضعیت حاملگی در انسان و حیوانات آزمایشگاهی گزارش شده است. در این پژوهش‌ها بروز نقایص ساختاری در جفت،کاهش اندازه جسم زرد، افزایش جنین‌های غیر طبیعی و همچنین در نوزادان کاهش وزن شدید و وجود اندام‌های کوتاه‌تر از میانگین طبیعی متعاقب تیمار با فرمالدئید ذکر شده است (۳) همچنین خاصیت آمبریوتوکسیک بودن فرمالدئید اثبات شده است (۴، ۵). به علاوه Thrasher و Kilburn (۲۰۰۱) مشخص کردند که در جنین رت‌های بارداری که در معرض فرمالدئید استنشاقی با غلظت بین ۰-۵/۱mg/m3 قرار می‌گیرند، بلاستومرهای آسیب دیده، افزایش سقط جنین و جنین‌های دژنره شده و همچنین اختلالات کروموزومی مشاهده می‌شود (۶). مطالعات قبلی نشان داده‌اند که در حیوانات آبستن فرمالدئید قادر به عبور از سد جفت و ورود به بدن رویان است (۷،۸). در تحقیق دیگری که توسط Maronpot و همکارانش (۱۹۸۶) در مورد تأثیر فرمالدئید بر ساختار بافت شناسی اندام‌های تولیدمثلی از جمله رحم و تخمدان انجام پذیرفت نیز مشخص شد که موش‌های آبستنی که به مدت ۱۳هفته در معرض فرمالدئید استنشاقی به میزان۴۰ppm بودند، دچار هیپوپلازی شدید در رحم و تخمدان شدند (۹). گزارش شده است که در حیوانات آزمایشگاهی مواجه شده با فرمالدئید افزایش ناهنجاری‌های جنینی مانند تحلیل رویان، اختلالات کروموزومی، کاهش اندازه جفت وکاهش سایز جسم زرد، کاهش اندازه و وزن جنین، هیپوپلازی رحم وتخمدان و همچنین اختلالات سیکل جنسی مشاهده می‌شود (۱۰، ۱۱). Xu و همکارانش (۲۰۱۷) گزارش کرده‌اند که در زنان حامله‌ای که در معرض تماس با فرمالدئید بودند، سقط جنین خودبخودی به صورت معنی‌داری افزایش پیدا می‌کند (۱۲). همچنین Franklin و همکارانش (۲۰۱۹) در مورد ارتباط بین تماس مادران حامله با آلاینده‌های خانگی و میزان وقوع نقایص جنینی و بروز سقط جنین گزارش کرده‌اند که در بین مواد شیمیایی مختلف، فرمالدئید به عنوان عامل مهم مرتبط با وقوع نارسایی‌های تولد و سقط جنین است (۱۳). اخیرا Ezati و همکارانش (۲۰۲۰) گزارش کرده‌اند که تزریق داخل صفاقی فرمالدئید به میزان ۱۰ میلی گرم بر کیلوگرم در موش سوری نر موجب بروز اختلالات تناسلی قابل توجه در عملکرد و ساختار بیضه می‌شود. این محققین اعلام کرده‌اند که تجویز ال – کارنیتین به میزان ۱۰۰ میلی گرم بر کیلوگرم می‌تواند عوارض ناشی از فرمالدئید را جبران کند (۱۴). بنابراین در تحقیقات متعددی سمیت فرمالدئید بر روی دستگاه تولید مثل ماده و نر و همچنین رشد و تکوین رویانی و ساختار جفت بررسی شده است، اما برای کاهش این عوارض وپیشگیری از وقوع صدمات فوق راهکاری ذکر نشده است. از این رو در سال‌های اخیر یافتن جایگزینی برای فرمالدئید یا جستجوی عواملی از جمله گیاهان دارویی و مواد موثره آنها برای کاهش عوارض تماس با فرمالدئید مورد توجه محققین قرار گرفته است.

کورکومین یک ترکیب شیمیایی چندفنولی است که به‌عنوان مهم‌ترین ماده مؤثر موجود در گیاه زردچوبه شناخته شده است. همچنین کورکومین دارای خواص ضدالتهابی است و مصرف آن باعث کاهش عوامل التهابی در بدن می‌شود (۱۵). به علاوه مشخص شده است که کورکومین به دلیل داشتن خواص آنتی‌اکسیدانی و ضدالتهابی و همچنین از طریق تعدیل سیستم هورمونی موجب کاهش علایم سندروم تخمدان پلی‌کیستیک در زنان می‌شود (۱۶). همچنین تأثیرات مفید کورکومین بر روی سلول‌های دسیدوای جفت و رحم انسان و کاربرد درمانی این ماده برای درمان اختلالات حاملگی و پیشگیری از وقوع التهاب و سقط جنین، گزارش شده است (۱۷). اخیرا تاثیرات مفید مصرف کورکومین بر روی بافت جفت و روند رگ سازی در آن و همچنین روند حاملگی در جفت انسان و مدل‌های حیوانات آزمایشگاهی به اثبات رسیده است (۱۸، ۱۹).

از نظر بافت‌شناسی جفت در موش صحرایی از دو ناحیه اتصالی (اسپانژیوم) و لابیرنت تشکیل شده است. ناحیه اسپانژیوم به سمت آندومتر رحم مادر قرار گرفته و در تماس با دسیدوای قاعده‌ای است. وجه تسمیه اسپانژیوم وجود سلول‌های اسپانژیوتروفوبلاست در این ناحیه است. همچنین در این ناحیه سلول‌های غول‌پیکر جفت در حاشیه مرزی بخش اتصالی و در مجاورت دسیدوای قاعده‌ای دیده می‌شوند. این سلول‌ها دارای اندازه بزرگ و دو تا سه هسته مشخص بیضی تا کروی و سیتوپلاسم بازوفیلی هستند (۲۰). در ناحیه اتصالی جفت سلول‌های گلیکوژن‌دار به صورت تجمعات خوشه‌وار سفید، متشکل از سلول‌های کروی، کاملاً روشن، دارای هسته گرد و مرکزی و سیتوپلاسم شفاف و بی‌رنگ دیده می شود.(۲۰). ناحیه لابیرنت جفت به صورت صفحه ای عروقی و متشکل از لاکوناهای محتوی سینوزوئیدهای خون مادری و مویرگ های جنینی مشخص و نسبتاً بزرگ می باشد. در این ناحیه سلول‌های سیتوترفوبلاست و سین سیتوترفوبلاست کروی شکل با هسته مرکزی، سیتوپلاسم

[Downloaded from tmuj.iautmu.ac.ir on 2026-02-02]
[DOR: 20.1001.1.10235922.1400.31.2.12.2]
[DOI: 10.52547/iau.31.2.184]

بازوفیلی و به صورت برجسته و مشخص مشاهده می شوند. همچنین در بین خون مادر و جنین، غشاء لابیرنتی دیده می‌شود (۲۰، ۲۱).

با توجه به اینکه تاکنون جستجو برای یافتن جایگزینی مناسب برای فرمالدئید که بتواند اثرات سمی آنرا بر روی ساختار بافتی جفت تقلیل دهد موفقیت آمیز نبوده است، از این رو مطالعه حاضر با هدف بررسی کارایی کورکومین در مورد تعدیل اثرات سمی فرمالدئید بر روی ساختار جفت در موش صحرایی انجام شد.

مواد و روشها

در این تحقیق توصیفی –تحلیلی، نمونه برداری از جفت به روش کاملاً تصادفی (Randomized) از بین رت‌های آبستن نژاد ویستار انجام گرفت. کورکومین مورد استفاده در این تحقیقات ساخت شرکت سیگما (آمریکا) و به صورت پودر زرد رنگ بسته بندی شده با درجه خلوص ۹۹ درصد و به صورت ویال‌های ۳۰۰ گرمی بود و از شرکت شیمی عناصر پاک (تهران، ایران) تهیه شد. برای استفاده ابتدا غلظت مورد نظر تعیین و سپس در روغن آفتابگردان به عنوان حلال حل شد. همچنین محلول فرمالدئید ۳۷ درصد به صورت ظرف یک لیتری بسته بندی شده ساخت شرکت مرک (آلمان) بود و برای تعیین رقت مورد نظر، از آب مقطر استفاده شد.

برای انجام این آزمایش تعداد ۴۰ سر رت ماده بالغ نژاد ویستار و همچنین ۴۰ سر رت نر بالغ با همان نژاد تهیه و به آنها اجازه جفت‌گیری داده شد. پس از تأیید آبستنی با استفاده از روش مشاهده پلاک واژنی (۲۲)، رت‌های آبستن (N=۴۰) به طور تصادفی به ۵ گروه، شامل یک گروه شاهد و چهار گروه تیمار تقسیم شدند. درگروه شاهد رت‌ها در روزهای ۴ الی ۱۷ آبستنی، تنها آب مقطر فاقد هر گونه ماده افزودنی به روش تزریق داخل صفاقی و به طور همزمان محلول روغن آفتابگردان به صورت گاواژ دریافت کردند.گروه تجربی اول، رت‌هایی بودندکه در روزهای ۴ الی ۱۷ آبستنی، فرمالدئید ۳۷ درجه با غلظت ۱۰ میلی‌گرم/کیلوگرم، به روش تزریق داخل صفاقی دریافت کردند. گروه تجربی دوم، در روزهای ۴ الی ۱۷ آبستنی علاوه بر دریافت ۱۰میلی‌گرم/کیلوگرم فرمالدئید به روش داخل صفاقی، به طور همزمان محلول کورکومین باغلظت ۱۵۰ میلی‌گرم/کیلوگرم را به صورت روزانه و به میزان ۱میلی‌لیتر به روش گاواژ دریافت کردند. گروه تجربی سوم، در روزهای ۴ الی ۱۷ آبستنی علاوه بر دریافت ۱۰ میلی‌گرم/کیلوگرم فرمالدئید به روش داخل صفاقی، به طور همزمان محلول کورکومین با غلظت ۳۰۰ میلی‌گرم/کیلوگرم را به صورت روزانه و به میزان ۱میلی‌لیتر به روش گاواژ دریافت نمودند. گروه تجربی چهارم، شامل موش‌هایی بودند که در روزهای۴ الی ۱۷آبستنی، تنها محلول کورکومین باغلظت۱۵۰میلی‌گرم/کیلوگرم را به صورت روزانه و به میزان ۱میلی‌لیتر به روش گاواژ و با استفاده از سوند معدی شماره ۴ دریافت کردند. در مورد همه گروه‌ها، در روز۱۸ آبستنی، رت‌ها توسط کلروفورم بیهوش شده و پس از تشریح و بازکردن حفره رحمی نمونه جفت جدا گردید. برای انجام بررسی ماکروسکوپی ابتدا نمونه های جفت توسط سرم فیزیولوژی شستشو و سپس بر روی کاغذ صافی خشک شدند. در مرحله بعد قطر و ضخامت هر نمونه با کولیس مدل (Kanagawa, Japan Mitutoyo) اندازه گیری شد. همچنین ویژگی‌های ظاهری وکیفی نمونه‌ها با چشم غیر مسلح مورد مقایسه قرار گرفت. سپس برای انجام مطالعات بافت شناسی در هر کدام از گروه‌های شاهد وتیمار برش‌هایی به ضخامت ۰/۵ میلی متر از جفت تهیه و سپس جهت ثبوت، در فرمالین ۱۰ ٪ قرار داده شد پس از ۲۴ ساعت، فرمالین نمونه‌ها تعویض وجهت تهیه مقاطع بافتی، نمونه‌ها به آزمایشگاه بافت شناسی انتقال داده شدند. در آزمایشگاه بافت شناسی، پس از انجام روش‌های متداول تهیه مقاطع بافت شناسی از جمله آبگیری نمونه‌ها با استفاده از غلظت‌های مختلف اتانول، شفاف سازی آنها با زایلول وآغشتگی و قالب گیری با پارافین، از هر نمونه برش‌هایی به ضخامت ۵ میکرومتر با استفاده از میکروتوم تهیه شد. سپس نمونه‌ها به روش هماتوکسیلین–ائوزین رنگ آمیزی وپس از چسباندن لامل ومونته کردن، در زیر میکروسکوپ نوری مورد مطاله قرار گرفتند و تمام تغییرات ایجاد شده در ساختار بافتی جفت در گروه های تیمار شده با فرمالدئید یا کورکومین، نسبت به گروه شاهد مورد مطالعه و مقایسه قرار گرفت.

برای کمیت بخشیدن به نتایج بافت شناسی بررسی هیستومتریک انجام شد. برای این موضوع به کمک عدسی چشمی مدرج از هر مقطع از نمونه جفت‌های استخراج شده پنج فیلد میکروسکوپی شمارش و تعداد سلول‌های غول‌پیکر در ناحیه اسپانژیوم شمارش شد (۲۳). همچنین ساختارهای واقع شده در دو ناحیه اتصالی و لابیرنت جفت شامل ضخامت ناحیه دسیدوا و اسپانژیوم، در همه گروه‌های تحقیق با نرم افزار و دوربین میکروسکوپ و اسکنر لام True Chrom Metrics (ساخت کشور چین) اندازه گیری شد (۲۳). به منظور تحلیل آماری نتایج از نرم افزار SPSS16.0 (ساخت شرکت IBM آمریکا) استفاده شد. برای تعیین تفاوت بین گروه‌ها از آزمون آماری واریانس یکطرفه (ANOVA) و به

[Downloaded from tmuj.iautmu.ac.ir on 2026-02-02]
[DOR: 20.1001.1.10235922.1400.31.2.12.2]
[DOI: 10.52547/iau.31.2.184]

دنبال آن از تست تکمیلی LSD استفاده شد و P<۰/۰۵ به عنوان سطح آماری معنی‌دار در نظر گرفته شد.

یافته‌ها

از نظر ماکروسکوپی، ساختمان جفت در گروه شاهد کاملا طبیعی بود، به طوری‌که رنگ، شکل و اندازه آن به ترتیب به صورت قرمز، بیضوی و نسبتاً بزرگ مشاهده شد (شکل ۱- الف). در موش‌های صحرایی آبستن دریافت‌کننده فرمالدئید به میزان ۱۰mg/kg، ساختار ماکروسکوپی جفت یک سری تغییرات غیرطبیعی را نشان داد، به طوری‌که نسبت به گروه شاهد رنگ آن روشن‌تر، شکل آن غیرکروی و اندازه آن کوچک‌تر بود (شکل ۱- ب).



شکل ۱. مقایسه ساختار ماکروسکوپی جفت در گروه‌های مختلف مورد مطالعه. الف)گروه شاهد: رنگ، شکل و اندازه طبیعی جفت دیده می‌شود. ب)گروه فرمالدئید: جفت دارای اندازه کوچکتر، رنگ روشن‌تر و شکل متورم و غیرکروی است. ج) گروه فرمالدئید+کورکومین به میزان۱۵۰ mg/kg: بهبودی زیادی نسبت به گروه فرمالدئید ایجاد نشده است. د) گروه فرمالدئید+کورکومین به میزان ۳۰۰ mg/kg: شکل جفت از حالت متورم و کروی خارج شده و اندازه آن نیز کمی بزرگ‌تر از گروه فرمالدئید است، اما هنوز با گروه شاهد اختلاف ظاهری دارد. ه) گروه کورکومین: وضعیت ظاهری تقریبا مشابه گروه شاهد است.

در حیوانات تیمار شده با فرمالدئید و کورکومین (۱۵۰mg/kg)، ساختار ماکروسکوپی جفت به صورت غیر طبیعی رنگ پریده تر و کوچک‌تر از نمونه‌های گروه شاهد بود (شکل ۱- ج). در حیوانات دریافت‌کننده فرمالدئید و کورکومین (۳۰۰mg/kg)، رنگ جفت قرمز و پرخون، شکل آن بیضوی و اندازه آن نسبتا بزرگ بود(شکل ۱- د). درگروه دریافت‌کننده کورکومین به تنهایی، شکل و اندازه جفت از نظر ماکروسکوپی طبیعی بود و شبیه گروه شاهد بود، در حالی‌که رنگ آن کمی روشن‌تر مشاهده شد (شکل ۱- ه). مقایسه اندازه قطر جفت در گروه‌های مورد مطالعه نشان داد که تیمار حیوانات با فرمالدئید، موجب‌کاهش معنی‌دار قطر جفت نسبت به‌گروه شاهد می‌شود (P<۰/۰۵). تجویز ۱۵۰mg/kgکورکومین همراه با فرمالدئید، و همچنین ۳۰۰mg/kg همراه با فرمالدئید به طور مشابه باعث افزایش معنی‌دار قطر جفت نسبت به گروه دریافت‌کننده فرمالدئید به تنهایی شد (P<۰/۰۵). بین گروه کورکومین و گروه شاهد از نظر میانگین قطر جفت تفاوت معنی‌داری مشاهده نشد (جدول ۱). بررسی‌ها نشان داد که میزان ضخامت جفت در گروه فرمالدئید نسبت به گروه شاهد، کاهش معنی‌داری را نشان می‌دهد (P<۰/۰۵). ضخامت جفت در گروه‌های فرمالدئید+کورکومین به میزان ۱۵۰ mg/kg و نیزفرمالدئید+کورکومین به میزان ۳۰۰mg/kg نسبت به گروه فرمالدئید افزایش معنی‌داری را نشان داد (P<۰/۰۵). در مقایسه بین گروه کورکومین و گروه شاهد از نظر میانگین ضخامت جفت تفاوت معنی‌داری مشاهده نشد (جدول ۱).

از نظر تغییرات هیستولوژیک، در حیوانات گروه شاهد، ساختار بافت‌شناسی جفت به صورت طبیعی مشاهده شد (شکل ۲- الف). در حیوانات آبستن تیمار شده با فرمالدئید به میزان ۱۰ mg/kg، هم تعداد و هم اندازه سلول‌های غول‌پیکر جفت افزایش چشم‌گیری پیدا کرد، به طوری‌که این سلول‌ها متورم، درشت و با اشکال متفاوت از گروه شاهد دیده شدند (شکل۲- ب). در رت‌های تیمار شده با فرمالدئید و کورکومین (۱۵۰ mg/kg)، تعداد و اندازه سلول‌های غول‌پیکر جفت افزایش نسبی به گروه شاهد را نشان داد، اما این افزایش به اندازه گروه دریافت‌کننده فرمالدئید به تنهایی نبود (شکل۲- ج). در رت‌های تیمار شده با فرمالدئید و کورکومین (۳۰۰ mg/kg)، کاهش قابل‌توجه درتعداد و اندازه سلول‌های غول‌پیکر جفت نسبت به گروه شاهد دیده شد (شکل ۲- د). در حیوانات دریافت‌کننده کورکومین به تنهایی، از نظر تعداد و اندازه سلول‌های غول‌پیکر جفت شرایط کاملا مشابه گروه شاهد بود (شکل ۲- ه).

[Downloaded from tmuj.iautmu.ac.ir on 2026-02-02]
[DOR: 20.1001.1.10235922.1400.31.2.12.2]
[DOI: 10.52547/iau.31.2.184]

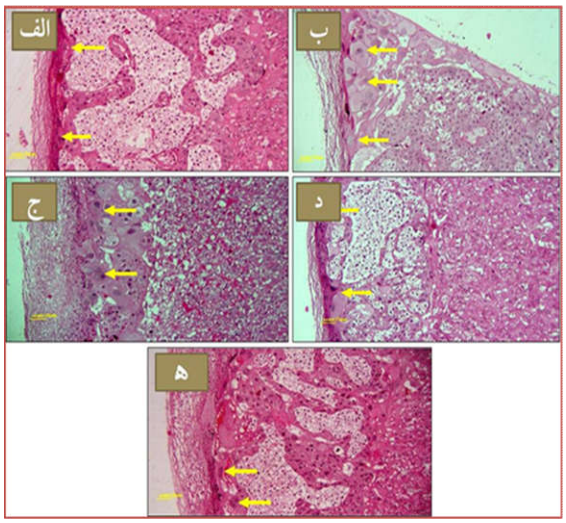

شکل ۲. ساختار میکروسکوپی ناحیه اتصالی (اسپانژیوم) جفت در گروه‌های مورد مطالعه. الف)گروه شاهد: سلول‌های غول‌پیکر(پیکان زرد) به شکل طبیعی دیده می‌شوند. ب) گروه فرمالدئید: در این تصویر افزایش مشخص در تعداد و اندازه سلول‌های غول‌پیکر مشاهده می‌شود. ج) گروه فرمالدئید+کورکومین به میزان ۱۵۰mg/kg: تعداد و اندازه سلول‌های غول‌پیکر به‌طور مشخص بیشتر از گروه شاهد است. د) گروه فرمالدئید+کورکومین به میزان۳۰۰ mg/kg: کاهش قابل‌توجه در اندازه و تعداد سلول‌های غول‌پیکر نسبت به گروه شاهد دیده می‌شود. ه) گروه کورکومین: شرایط تقریبا مشابه با گروه شاهد است (رنگ‌آمیزی هماتوکسیلین-ائوزین. بزرگنمایی ۴۰×).

در حیوانات گروه شاهد سلول‌های گلیکوژن‌دار از نظر تعداد، اندازه، تراکم و حجم سلولی به طور طبیعی دیده شد (شکل ۳- الف). در حیوانات دریافت‌کننده فرمالدئید به میزان ۱۰mg/kg، جمعیت، اندازه و تراکم سلول‌های گلیکوژن‌دار جفت کاهش چشم‌گیری را نشان داد. در این گروه، سلول‌های گلیکوژن‌دار جفت با رسوبات صورتی‌رنگ جایگزین شده بودند (شکل ۳- ب). در رت‌های تیمار شده با فرمالدئید و کورکومین (۱۵۰mg/kg) ، حجم و تراکم سلول‌های گلیکوژن‌دار جفت، کمتر از گروه شاهد و بیشتر از گروه فرمالدئید بود. همچنین در این گروه بخشی از بافت حاوی سلول‌های گلیکوژن‌دار جفت، توسط رسوبات صورتی‌رنگ جایگزین شده بود (شکل ۳- ج). در رت‌های تیمار شده با فرمالدئید و کورکومین (۳۰۰ mg/kg)، جمعیت، اندازه و تراکم سلول‌های گلیکوژن‌دار جفت، کاملاً شبیه گروه شاهد بود (شکل ۳- د). در این گروه جایگزین شدن بافت توسط رسوبات صورتی‌رنگ مشاهده نشد. در رت‌های دریافت‌کننده کورکومین به تنهایی، از نظر تعداد و حجم سلول‌های گلیکوژن‌دارجفت، شرایط کاملاً به گروه شاهد مشابه بود (شکل ۳- ه).

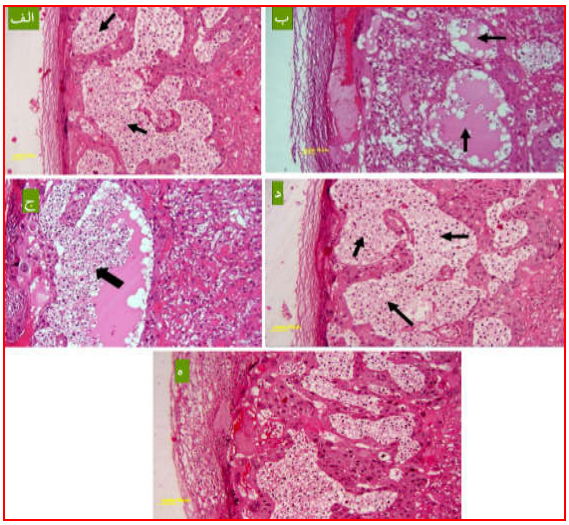

شکل ۳. ساختار میکروسکوپی ناحیه اتصالی (اسپانژیوم) جفت در گروه‌های مورد مطالعه. الف) گروه شاهد: سلول‌های گلیکوژن‌دار جفت (پیکان مشکی) با حجم زیاد و به صورت متراکم دیده می‌شود. ب) گروه فرمالدئید: در این تصویر تحلیل و از بین رفتن سلول‌های گلیکوژن‌دار مشاهده می‌شود. ج) گروه فرمالدئید+کورکومین به میزان۱۵۰mg/kg: افزایش نسبی در تراکم سلول‌های گلیکوژن‌دارایجاد شده است. د) گروه فرمالدئید+کورکومین به میزان۳۰۰ mg/kg: تراکم و اندازه سلول‌های گلیکوژن‌دارجفت کاملاً شبیه گروه شاهد است. ه)گروه کورکومین: تجمع سلول‌های گلیکوژن‌دار به صورت متراکم وجود دارد (رنگ‌آمیزی هماتوکسیلین-ائوزین. بزرگنمایی ۴۰×).

در رت‌های گروه شاهد ساختمان بافت شناسی بخش لابیرنت جفت و غشاء لابیرنتی بین خون مادر و جنین به صورت نرمال مشاهده شد (شکل ۴- الف). در حیوانات تیمارشده با فرمالدئید ناحیه لابیرنت جفت یکسری تغییرات غیرطبیعی را نشان داد. این تغییرات شامل افزایش ارتشاح گلبول‌های سفید، کاهش اندازه سلول‌های سیتوترفوبلاست، اتساع نامنظم لاکوناها و چروک خوردگی غشاء لابیرنتی بود (شکل ۴- ب). در رت‌های دریافت‌کننده فرمالدئید و کورکومین (۱۵۰mg/kg)، در ساختار بافت‌شناسی لابیرنت جفت، کاهش نسبی اندازه سیتوترفوبلاست و ارتشاح جزئی گلبول‌های سفید دیده شد (شکل ۴- ج). در حیوانات تیمارشده با فرمالدئید کورکومین (۳۰۰ mg/kg)، افزایش اندازه سلول‌های سیتوترفوبلاست، کاهش اندازه لاکوناها و عدم ارتشاح گلبول‌های سفید مشاهده شد (شکل ۴- د). در رت‌های دریافت‌کننده کورکومین به تنهایی، ساختار طبیعی لابیرنت شامل سلول‌های سیتوتروفوبلاست نرمال همراه با ارتشاح جزیی گلبول‌های سفید دیده شد (شکل ۴- ه).

[Downloaded from tmuj.iautmu.ac.ir on 2026-02-02]
[DOR: 20.1001.1.10235922.1400.31.2.12.2]
[DOI: 10.52547/iau.31.2.184]

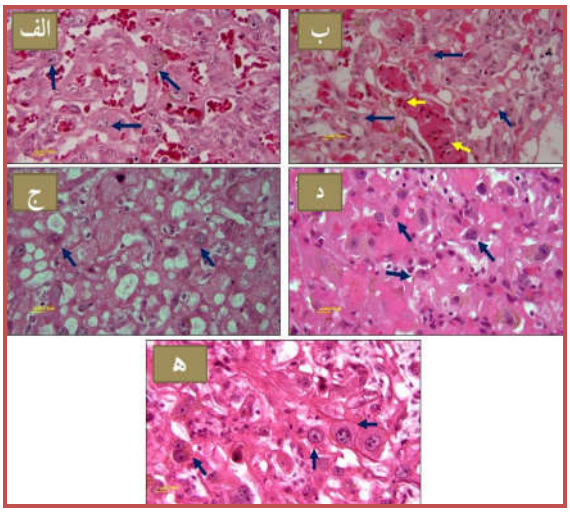

شکل ۴. مقایسه ساختار میکروسکوپی ناحیه لابیرنت جفت در گروه‌های مختلف مورد مطالعه. الف) گروه شاهد: ساختار طبیعی سلول‌های سیتوتروفوبلاست (پیکان آبی) و غشاءلابیرنتی بین خون مادر و جنینی دیده می‌شود. ب) گروه فرمالدئید: در این تصویر افزایش مشخص تعداد گلبول‌های سفید (پیکان زرد) و کاهش اندازه سلول‌های سیتوتروفوبلاست (پیکان آبی) مشاهده می‌شود. ج)گروه فرمالدئید+کورکومین به میزان۱۵۰ mg/kg: بهبودی نسبی در اندازه سلول‌های سیتوترفوبلاست (پیکان آبی) و کاهش تعداد سلول‌های التهابی مشاهده می‌شود. د) گروه فرمالدئید+کورکومین به میزان ۳۰۰mg/kg: اندازه سلول‌های سیتوتروفوبلاست (پیکان آبی) بزرگ‌تر شده و سلول‌های التهابی دیده نمی‌شوند. ه)گروه کورکومین: سلول‌های سیتوتروفوبلاست(پیکان آبی) در اندازه بزرگ دیده می‌شوند (رنگ‌آمیزی هماتوکسیلین-ائوزین. بزرگنمایی ۱۰۰×).

از نظر تغییرات هیستومتریک، میانگین به دست آمده از شمارش تعداد سلول‌های غول پیکر در گروه فرمالدئید نسبت به گروه شاهد افزایش معنی‌داری را نشان داد (P<۰ /۰۵).

نتایج به دست آمده مشخص کرد که تجویز کورکومین به میزان ۱۵۰mg/kg، در گروه فرمالدئید+کورکومین تفاوت معنی‌داری را در تعداد سلول‌های غول‌پیکر نسبت به گروه فرمالدئید ایجاد نکرد، هرچند که این تفاوت نسبت به گروه شاهد معنی‌دار بود (جدول۲). همچنین تجویز کورکومین به میزان ۳۰۰ mg/kg باعث کاهش معنی‌دار تعداد این سلول‌ها در گروه فرمالدئید+کورکومین نسبت به گروه فرمالدئید شد (P<۰/۰۵). بین گروه کورکومین و گروه شاهد از نظر میانگین تعداد سلول‌های غول‌پیکر تفاوت معنی‌داری مشاهده نشد (جدول ۲). قطر ناحیه دسیدوا، تحت تأثیر تجویز فرمالدئید کاهش معنی‌داری را نسبت به گروه شاهد نشان داد (P<۰/۰۵)، اما تیمار با کورکومین در هر دو گروه با غلظت ۱۵۰ و ۳۰۰ میلی‌گرم به ازای هر کیلوگرم، تفاوت معنی‌داری را در ضخامت ناحیه دسیدوا نسبت به گروه فرمالدئید ایجاد نکرد. بین گروه کورکومین و گروه شاهد از نظر ضخامت ناحیه دسیدوا نیز تفاوت معنی‌داری مشاهده نشد (جدول ۳) (شکل ۵). میانگین ضخامت ناحیه اسپانژیوم در گروه فرمالدئید نسبت به گروه شاهدکاهش معنی‌داری را نشان داد (P<۰/۰۵). اثر تجویز کورکومین بر قطر این ناحیه در گروه فرمالدئید+کورکومین به میزان۱۵۰ mg/kg، نسبت به گروه فرمالدئید تفاوت معنی‌داری را ایجاد نکرد. اما در گروه فرمالدئید+کورکومین به میزان۳۰۰ mg/kg، نسبت به گروه فرمالدئید افزایش معنی‌داری را نشان داد (P<۰/۰۵). مصرف کورکومین در موش‌های سالم موجب افزایش قابل توجه و معنی‌دار ضخامت لایه اسپانزیوم در گروه کورکومین نسبت به گروه شاهد شد (P<۰/۰۵) (جدول ۳) (شکل ۵).

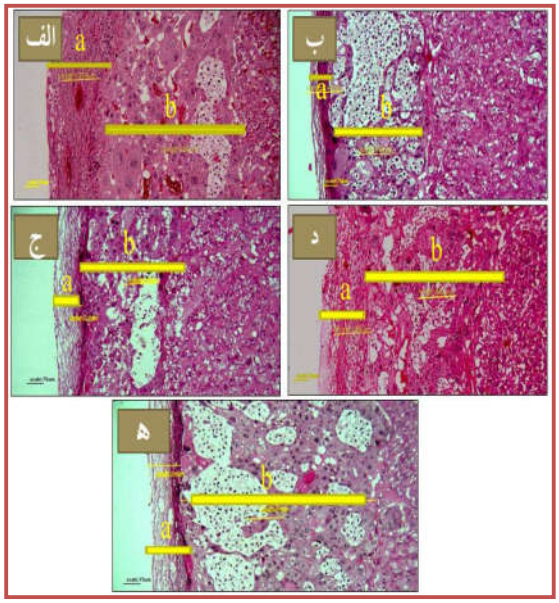

شکل ۵. مقایسه ضخامت نواحی دسیدوا و اسپانژیوم جفت در گروه‌های مختلف مورد مطالعه. الف) گروه شاهد: ضخامت طبیعی در ناحیه دسیدوا (a) و اسپانژیوم (b). ب)گروه فرمالدئید: کاهش شدید ضخامت ناحیه دسیدوا و اسپانژیوم مشاهده می‌شود. ج) گروه فرمالدئید+کورکومین به میزان۱۵۰ mg/kg: تفاوت چندانی در ضخامت ناحیه دسیدوا نسبت به گروه فرمالدئید ایجاد نشده است. د) گروه فرمالدئید+کورکومین به میزان۳۰۰ mg/kg: افزایش ضخامت ناحیه اسپانژیوم و دسیدوا نسبت به گروه فرمالدئید مشاهده می‌شود. ه) گروه کورکومین: ضخامت ناحیه دسیدوا با گروه شاهد اختلاف زیادی ندارد، اما ضخانت ناحیه اسپانژیوم از گروه شاهد بیشتر است (رنگ‌آمیزی هماتوکسیلین-ائوزین. بزرگنمایی ۴۰×).

[Downloaded from tmuj.iautmu.ac.ir on 2026-02-02]
[DOR: 20.1001.1.10235922.1400.31.2.12.2]
[DOI: 10.52547/iau.31.2.184]

جدول ۱. مقایسه میانگین قطر و ضخامت جفت بر حسب میلی‌متر در گروه‌های مختلف مورد مطالعه

گروه‌ها	شاهد	فرمالدئید (۱۰ mg/kg)	فرمالدئید-کورکومین (۱۵۰mg/kg)	فرمالدئید-کورکومین (۳۰۰mg/kg)	کورکومین (۱۵۰mg/kg)
قطر جفت(میلی‌متر)	۱۵/۶۹ ±۰/۵۴۲ a	۸/۰±۰/۴۴۶ b	۱۶/۰±۰/۲۸۵ A	۱۶/۰±۰/۴۷۱ a	۱۵/۰±۰/۶۳۵ a
ضخامت جفت(میلی‌متر)	۵/۰±۰/۴۷۸ a	۴/۰±۰/۴۵۸ b	۶/۰±۰/۲۶۵ a	۶/۰±۰/۱۶۲ c	۶/۰±۰/۱۶۳ a

حروف نامتشابه در هرردیف اختلاف معنی‌دار بین گروه‌های مختلف را نشان می‌دهد (P<۰/۰۵).

جدول ۲. مقایسه میانگین تعداد سلول‌های غول‌پیکر در گروه‌های مختلف مورد مطالعه

گروه‌ها	شاهد	فرمالدئید (۱۰ mg/kg)	فرمالدئید-کورکومین (۱۵۰mg/kg)	فرمالدئید-کورکومین (۳۰۰mg/kg)	کورکومین (۱۵۰mg/kg)
تعداد سلول‌های غول‌پیکر	۱۶/۲±۱/۵ a	۲۲/۷±۲/۴ b	۱۸/۵±۲/۳ B	۱۴/۶±۲/۵ a	۱۵/۱±۱/۱ a

حروف نامتشابه در هرردیف اختلاف معنی‌دار بین گروه‌های مختلف را نشان می‌دهد (P<۰/۰۵).

جدول ۳. مقایسه میانگین ضخامت ناحیه دسیدوا و اسپانژیوم در گروه‌های مختلف مورد مطالعه

گروه‌ها	شاهد	فرمالدئید (۱۰ mg/kg)	فرمالدئید-کورکومین (۱۵۰mg/kg)	فرمالدئید-کورکومین (۳۰۰mg/kg)	کورکومین (۱۵۰mg/kg)
ضخامت دسیدوا (میکرون)	۲۲۹/۲۵±۱۸/۳۸ a	۱۴۵/۵۷±۱۰/۳۵ b	۱۴۵/۴±۸/۶۴ B	۱۵۴/۳۳±۹/۹۸ b	۱۸۵/۸۳±۲۰/۹۴ a
ضخامت اسپانژیوم (میکرون)	۶۱۹/۴±۱۸/۱ a	۴۶۸/۴۳±۳۰/۱۹ b	۵۱۹/۴±۷۰/۵ ab	۶۲۴/۱۷±۴۶/۸ a	۸۵۳/۳۳±۶۷/۷ c

حروف نامتشابه در هرردیف اختلاف معنی‌دار بین گروه‌های مختلف را نشان می‌دهد (P<۰/۰۵).

بحث

امروزه این موضوع به اثبات رسیده است که فرمالدئید علیرغم کاربردهای بهداشتی و صنعتی وسیع در جنبه‌های مختلف زندگی انسان، یک‌سری مخاطرات بهداشتی هم به همراه دارد. در سالیان گذشته مطالعات محدودی در رابطه با تأثیر فرمالدئید بر روی ساختار و عملکرد جفت در موش صحرایی ماده صورت گرفته است، اما در مورد تأثیر کورکومین و اثرات حفاظتی آن در برابر ویژگی‌های تخریبی فرمالدئید مطالعه‌ای صورت نگرفته است؛ لذا نسبت به انجام تحقیق فعلی اقدام شد. به طور کلی نتایج این تحقیقات نشان داد که کورکومین در غلظت ۳۰۰ mg/kg می‌تواند تغییرات ساختار هیستولوژیک و هیستومتریک جفت ناشی از مصرف فرمالدئید را برطرف کند.

در بررسی‌های فعلی نتایج ماکروسکوپی نشان داد که نمونه‌های جفت در موش‌هایی در معرض فرمالدئید، به لحاظ ظاهری دچار تغییرات تخریبی گسترده‌ای شده بودند و نسبت به نمونه‌های سالم دارای قطر و ضخامت کوچک‌تر و نیز دارای شکل غیر طبیعی و ظاهری رنگ پریده بودند. این نتایج مطابق با نتایج مطالعات قبلی است (۴، ۵). همچنین Shalaby و همکارانش (۲۰۱۹) در مورد اثر آسپارتام بر بافت شناسی جفت نتایج مشابهی مبنی بر کاهش میانگین ضخامت جفت گزارش کردند (۲۴). به نظر می‌رسد اثرات تثبیت کنندگی و القای استرس اکسیداتیو فرمالدئید باعث این تغییرات شده است و اندام جفت حاصله نمی‌تواند به خوبی وظیفه خود را انجام دهد. همچنین اثبات شده است که فرمالدئید از طریق افزایش تعداد زیادی از گونه‌های اکسیژن فعال و رادیکال‌های آزاد باعث ایجاد آسیب اکسیداتیو، تخریب سلولی و عدم تعادل بین ظرفیت آنتی اکسیدانتی بدن و میزان هجوم رادیکال‌های آزاد در بسیاری از بافت‌های بدن از جمله مغز استخوان می‌شود (۲۵). در تأیید تظاهرات ماکروسکوپی، مشاهدات میکروسکوپی نیز نشان داد که نمونه‌های جفت در گروه‌های دریافت کننده فرمالدئید کاهش معنی‌دار اندازه نواحی جفت و تحلیل سلول‌های جفت بروز می‌دهند. در این رابطه Pidoux و همکارانش (۲۰۱۵) اعلام کردند فرمالدئید از طریق انتشار غیر فعال از سد جفت انسان عبور کرده، در جفت انباشته می‌شود، سپس وارد بدن جنین می‌شود وسبب اختلال در عملکرد سلول‌های تروفوبلاست جفت و عملکرد هورمون‌های جفت می‌شود (۸). در تحقیق دیگری که توسط Maronpot و همکارانش (۱۹۸۶) در مورد تأثیر فرمالدئید بر ساختار بافت

[Downloaded from tmuj.iautmu.ac.ir on 2026-02-02]
[DOR: 20.1001.1.10235922.1400.31.2.12.2]
[DOI: 10.52547/iau.31.2.184]

شناسی اندام‌های تولید مثلی از جمله رحم و تخمدان صورت گرفت مشخص شد که موش‌های آبستنی که به مدت ۱۳ هفته در معرض فرمالدئید استنشاقی به میزان ppm ۴۰ بودند، دچار هیپوپلازی شدید در رحم وتخمدان شدند (۹). این یافته‌ها به نوعی در راستای نتایج تحقیق حاضر مبنی بر اثرات مخرب فرمالدئید بر روی بافت جفت است. همچنین Duong و همکارانش (۲۰۱۱) دریافتند که بین تماس با فرمالدئید و افزایش اختلالات تولید مثلی و تکاملی جنین هم در انسان و هم در حیوانات آزمایشگاهی ارتباط مستقیم وجود دارد (۱۱). بر اساس مطالعه Thrasher و Kilburn (۲۰۰۱) مواجهه استنشاقی با فرمالدئید در موش‌های صحرایی باردار سبب اختلالات کروموزومی در جنین و جفت و افزایش بلاستومرهای تخریب شده و در نهایت دژنره شدن و سقط جنین می‌شود (۶). این یافته‌ها در راستای اثرات مخرب فرمالدئید بر ماهیت تشریحی وبافتی جفت در مطالعه فعلی است.

در این مطالعه افزایش اندازه سلول‌های غول پیکر و بی نظمی در لابیرنت جفت متعاقب تیمار با فرمالدئید دیده شد؛ این یافته مطابق با مطالعات قبلی است (۲۳). محققین دیگر نتایج مشابهی درباره اثر مواد شیمیایی دیگر مانند آسپارتام بر روی بافت جفت شامل پارگی غشاء لابیرنتی جفت به دست آورده‌اند (۲۴). تغییرات بافتی مطالعه حاضر متعاقب تجویز فرمالدئید می‌تواند به دلیل اثرات اکسایشی فرمالدئید در پی افزایش استرس اکسیداتیو و نیز ایجاد واکنش های التهابی در اثر تخریب میانجی‌های شیمیایی در بافت جفت باشد (۲۵). در مطالعات گذشته چند مکانیسم برای نحوه تأثیر مخرب فرمالدئید بر روی دستگاه تولید مثل ماده و همچنین روند تکامل رویان ذکر شده است. این موارد شامل القای مسمومیت ژنی، استرس اکسیداتیو، اختلال در فعالیت پروتئین‌ها، آنزیم‌ها و هورمون‌های موثر در بلوغ است (۱۱). از طرف دیگر مشخص شده است که کورکومین در نگهداری آبستنی و رفع عوامل آسیب رسان در حیوانات آزمایشگاهی آبستن نقش موثری دارد (۲۶). چنین به نظر می‌رسد که رادیکال‌های آزاد با دریافت پروتون از کورکومین و یا با گرفتن الکترون از این ترکیب، خنثی و غیرفعال می‌شوند که این ویژگی کورکومین برخاسته از گروه‌های بخش بتادی‌کتون مولکول آن است (۲۷). همچنین اثرات محافظتی کورکومین علیه سمیت ایجاد شده توسط مواد شیمیایی به ویژگی‌های آنتی اکسیدانت درون‌زا بودن آن و همچنین به قابلیت‌های آن برای کاهش تشکیل سیتوکین‌های پیش التهابی نسبت داده شده است (۲۸).

در مطالعه حاضر در اثر تجویز فرمالدئید سلول‌های گلیکوژن‌دار جفت کاهش مشخصی نشان دادند. در این مورد محققین دیگر هم لیز شدن سلول‌های مذکور متعاقب تیمار با مواد شیمیایی دیگر مانند آسپارتام گزارش کرده‌اند (۲۴). در مطالعه‌ای در رابطه با تأثیر کورکومین بر بافت تخمدان موش صحرایی گزارش شد که کورکومین در غلظت‌های ۳۰۰ و ۴۰۰ میلی‌گرم باعث افزایش سلول‌های گرانولوزا، فولیکول‌های جوان و جسم زرد تخمدانی شد که نشانگر تاثیر مثبت این ماده بر بافت ارگان‌های مختلف دستگاه تناسلی ماده همسو با نتایج این مطالعه است (۱۶). بنا بر نتایج تحقیقات حاضر تجویز کورکومین بصورت خوراکی در غلظت mg/kg ۱۵۰ تأثیر چندانی در بهبودی اثرات مخرب فرمالدئید بر بافت جفت ندارد. به عبارت دیگر عملکرد کورکومین وابسته به دوز نیست و حداقل غلظت مورد نیاز برای جبران صدمات ناشی از تجویز فرمالدئید، دوز بالاتر از ۱۵۰ mg/kg است، اما مصرف کورکومین با غلظت mg/kg ۳۰۰ توانست اثرات منفی تیمار با فرمالدئید بر روی جفت را بهبود بخشد.

در تحقیق حاضر تیمار با کورکومین سبب شد تا تعداد سلولهای غول پیکر والتهابی در ناحیه اسپانژیوم ولابیرنت جفت کاهش بیابد. این موضوع به دلیل اثرات ضد التهابی کورکومین است. در تأیید این نتایج تحقیقات قبلی نشان داده‌اند که کورکومین دارای خواص ضدالتهابی است و از تبدیل آراشیدونیک به میانجی‌های التهابی در جفت و رحم زنان باردار جلوگیری می‌کند (۲۹).

در مطالعه حاضر تجویز ۳۰۰ میلی گرم بر کیلوگرم کورکومین باعث اصلاح ساختار ناحیه لابیرنت جفت از جمله سلول‌های سیتوتروفوبلاست متعاقب تیمار با فرمالدئید شد. در این مورد Qi و همکارانش (۲۰۲۰) اعلام کرده‌اند که تیمار مادران حامله با ۴۰۰ میلی گرم کورکومین می‌تواند سبب بهبود کارایی و ساختار جفت از جمله اصلاح تراکم سینوزوئیدهای لابیرنت در موش سوری شود (۱۸).

به طور کلی یافته‌های به دست آمده در مطالعه حاضر نشان داد که مصرف فرمالدئید در موش‌های صحرایی باردار به مدت دو هفته سبب ایجاد تغییرات مخرب ماکروسکوپی و میکروسکوپی در جفت می‌شود، اما مصرف خوراکی کورکومین در غلظت ۳۰۰mg/kg می‌تواند به طور معنی‌داری سبب بهبود اثرات زیان‌بار فرمالدئید در جفت شود. از این رو شاید بتوان در زنان حامله در معرض آلودگی با فرمالدئید، مصرف کورکومین را توصیه کرد.

[Downloaded from tmuj.iautmu.ac.ir on 2026-02-02]
[DOR: 20.1001.1.10235922.1400.31.2.12.2]
[DOI: 10.52547/iau.31.2.184]

قدردانی و تشکر

مطالعه حاضر برگرفته از پایان نامه کارشناسی ارشد بافت شناسی مقایسه‌ای است که در دانشکده پیرادامپزشکی دانشگاه ایلام انجام شد. در تحقیق حاضر تمامی اقدامات انجام شده مطابق با آیین نامه کمیته اخلاق پژوهش بر حیوانات آزمایشگاهی با کد IR.MEDILAM.REC.192.1398 صورت گرفت.

REFERENCES

1. Raja DS, Sultana B. Potential health hazards for students exposed to formaldehyde in the gross anatomy laboratory. J Environ Health 2012;74:36-40.

2. Haffner MJ, Oakes P, Demerdash A, Yammine KC, Watanabe K, Loukas M, et al. Formaldehyde exposure and its effects during pregnancy: Recommendations for laboratory. Attendance based on available data. Clin Anatom 2015;28:972-9.

3. Collins JJ, Ness R, Tyl RW, Krivanek N, Esmen NA, Hall TA. A review of adverse pregnancy outcomes and formaldehyde exposure in human and animal studies. Regul Toxicol Pharmacol 2001; 34:17-34.

4. Sailenfaitm AM, Bonnet P, Ceauring J. The effects of maternally inhaled formaldehyde on embryonal and fetal development in rats. Food Chem Toxicol 1989; 27: 545-8.

5. Marks TA, Worthy WC, Staples RE. Influence of formaldehyde and sonacide (potentiated acid glutaraldehyde) on embryo and fetal development in mice. Teratology 1980; 22: 51-8.

6. Thrasher JD, Kilburn KH. Embryo toxicity and teratogenicity of formaldehyde. Arch Environ Health 2001; 56:300–11.

7. Katakura Y, Kishi R, Okui T, Ikeda T, Miyake H. Distribution of radioactivity from 14C-formaldehyde in pregnant mice and their fetuses. Br J Ind Med 1993; 50:176-82.

8. Pidoux G, Gerbaud P, Guibourdenche J, Thérond P, Ferreira F, Simasotchi C, et al. Formaldehyde crosses the human placenta and affects human trophoblast differentiation and hormonal functions. PLoS One 2015;10:0133506.

9. Maronpot RR, Miller RA, Clarke WJ, Westerberg RB, Decker JR, Moss OR. Toxicity of formaldehyde vapor in B6C3F1 mice exposed for 13 weeks. Toxicology 1986;41:253–266.

10. IARC Working Group on the Evaluation of Carcinogenic Risks to Humans. Formaldehyde, 2-butoxyethanol and 1-tert-butoxypropan-2-ol. IARC Monogr Eval Carcinog Risks Hum 2006; 88:1-478.

11. Duong A, Steinmaus C, McHale CM, Vaughan CP, Zhang L. Reproductive and developmental toxicity of formaldehyde: a systematic review. Mutat Res 2011; 728:118–38.

12. Xu W, Zhang W, Zhang X, Dong T, Zeng H, Fan Q. Association between formaldehyde exposure and miscarriage in Chinese women. Medicine (Baltimore) 2017; 96: 7146.

13. Franklin P, Tan M, Hemy N, Hall GL. Maternal Exposure to Indoor Air Pollution and Birth Outcomes. Int J Environ Res Public Health 2019; 16:16.

14. Ezati D, Vardiyan R, Talebi AR, Anvari M, Pourentezari M. L-Carnitine reduces the negative effects of formalin on sperm parameters, chromatin condensation and apoptosis in mice: An experimental study. Int J Reprod Biomed 2020; 18:837-846.

15. Osali A. The Effect of Eight -Week Aerobic Exercise and consumption of curcumin on IL-6, IL-10 and BDNF in 60-65 Years Old Women with Syndrome Metabolic. Med J Tabriz Uni Med Sciences Health Services 2018;40:7-14. [In Persian]

16. Nabiuni M., Mohammadi S., Kayedpoor P., Karimzadeh L. The effect of curcumin on the estradiol valerate induced polycystic ovary in rats. Feyz Journal 2015; 18:515-523. [In Persian]

17. Devi YS, DeVine M, DeKuiper J, Ferguson S, Fazleabas AT. Inhibition of IL-6 signaling pathway by curcumin in uterine decidual cells. PLoS One 2015; 10: 0125627.

18. Qi L, Jiang J, Zhang J, Zhang L, Wang T. Maternal curcumin supplementation ameliorates placental function and fetal growth in mice with intrauterine growth retardation. Biol Reprod 2020; 102:1090-1101.

19. Basak S, Srinivas V, Mallepogu A, Duttaroy AK. Curcumin Stimulates Angiogenesis through VEGF and Expression of HLA-G in First-Trimester Human Placental Trophoblasts. Cell Biol Int 2020; 44:1237–1251.

20. Furukawa S, Tsuji N, Sugiyama A. Morphology and physiology of rat placenta for toxicological evaluation. J Toxicol Pathol 2019; 32:1-17.

[Downloaded from tmuj.iautmu.ac.ir on 2026-02-02]

[DOR: 20.1001.1.10235922.1400.31.2.12.2]

[DOI: 10.52547/iau.31.2.184]

21. Coan PM, Ferguson-Smith AC, Burton GJ. Developmental dynamics of the definitive mouse placenta assessed by stereology. Biol Reprod 2004; 70:1806-13.

22. Engelbregt MJ, Houdijk ME, Popp-Snijders C, Delemarre-van de Waal HA. The effects of intra-uterine growth retardation and postnatal undernutrition on onset of puberty in male and female rats. Pediatr Res 2000;48:803-7.

23. Monfared AL. Histomorphological and ultrastructural changes of the placenta in mice exposed to formaldehyde. Toxicol Ind Health 2014; 30:174-81.

24. Shalaby AM, Ibrahim MAAH, Aboregela AM. Effect of aspartame on the placenta of adult albino rat. A histological and immunohistochemical study. Ann Anat 2019; 224:133-141.

25. Zhang Y, Liu X, McHale C, Li R, Zhang L, Wu Y, et al. Ding S. Bone marrow injury induced via oxidative stress in mice by inhalation exposure to formaldehyde. PLoS One 2013; 11;8:74974.

26. Filardi T, Varì R, Ferretti E, Zicari A, Morano S, Santangelo C. Curcumin: Could This Compound Be Useful in Pregnancy and Pregnancy-Related Complications? Nutrients 2020; 12:3179.

27. Qi L, Jiang J, Zhang J, Zhang L, Wang T. Curcumin Protects Human Trophoblast HTR8/SVneo Cells from H2O2-Induced Oxidative Stress by Activating Nrf2 Signaling Pathway. Antioxidants (Basel) 2020; 9:121.

28. Sökmen M, Akram Khan M. The antioxidant activity of some curcuminoids and chalcones. Inflammopharmacology 2016;24:81-6.

29. Lim R, Barker G, Wall CA, Lappas M. Dietary phytophenols curcumin, naringenin and apigenin reduce infection-induced inflammatory and contractile pathways in human placenta, foetal membranes and myometrium. Mol Hum Reprod 2013;19:451-62.

[Downloaded from tmuj.iautmu.ac.ir on 2026-02-02]

[DOR: 20.1001.1.10235922.1400.31.2.12.2]

[DOI: 10.52547/iau.31.2.184]