

Henoch-Schonlein purpura with multiple symptoms in adult patient: a case report

Amin Dalili¹, Behzad Gholamveisi², Sara Rahimi³, Abed Ebrahimi⁴, Mostafa Sadeghi⁵

¹ Surgical Oncology Research Center, Faculty of Medicine, Mashhad University of Medical Sciences, Mashhad, Iran

² Department of Operating Room, Faculty of Nursing and Midwifery, Kurdistan University of Medical Sciences, Sanandaj, Iran

³ Student Research Committee, Kurdistan University of Medical Sciences, Sanandaj, Iran

⁴ Department of Operating Room, Faculty of para medicine, Bushehr University of Medical Sciences, Bushehr, Iran

⁵ Montaserie Organ Transplantation and Dialysis Center, Mashhad University of Medical Sciences, Mashhad, Iran

Abstract

Background: Henoch-Schonlein purpura is a common systemic vasculitis in childhood, usually characterized by skin, abdominal, and renal manifestations. Most patients are 4 to 7 years old and are more common in boys. The disease is very rare in adults with multiple symptoms.

Case Report: A 20-year-old male patient with final diagnosis of Henoch-Schonlein disease with rare complications was admitted in our center. The patient referred to the hospital with acute abdomen and free fluid in the abdominal space and underwent appendectomy. During the hospitalization of the patient, purpura in the lower limb and acute scrotum were developed, which treatment was successfully performed. Disease and treatment approach of this patient has significant points that are listed below.

Conclusion: incidence of multiple symptoms in Henoch-Schonlein purpura is very rare in adults and may cause organ failure. Therefore, its symptoms should always be considered and appropriate diagnostic measures should be taken to prevent unnecessary surgery. Careful attention and frequent examinations by the surgeon in patients with abdominal complications are also essential.

Keywords: *Henoch-Schonlein, Purpura, Multiple, Symptoms, Adult, Patient.*

Cited as: Dalili A, Gholamveisi B, Rahimi S, Ebrahimi A, Sadeghi M. Henoch schonlein purpura with multiple symptoms in adult patient: a case report. Medical Science Journal of Islamic Azad University, Tehran Medical Branch 2020; 30(4): 453-458.

Correspondence to: Mostafa Sadeghi

Tel: +98 09187804983

E-mail: Behzad.gholamveisi@gmail.com

ORCID ID: 0000-0001-6816-5571

Received: 21 Jun 2020; **Accepted:** 18 Apr 2020

پورپورای هنوخ شوئن لاین با علائم متعدد در بیمار بالغ: گزارش مورد

امین دلیلی^۱، بهزاد غلام ویسی^۲، سارا رحیمی^۳، عابد ابراهیمی^۴، مصطفی صادقی^۵

^۱ مرکز تحقیقات جراحی اونکولوژی، دانشکده پزشکی، دانشگاه علوم پزشکی مشهد، مشهد، ایران
^۲ گروه اتاق عمل، دانشکده پرستاری و مامائی، دانشگاه علوم پزشکی کردستان، سنندج، ایران
^۳ کمیته تحقیقات دانشجویی، دانشگاه علوم پزشکی کردستان، سنندج، ایران
^۴ گروه اتاق عمل، دانشکده پیراپزشکی، دانشگاه علوم پزشکی بوشهر، بوشهر، ایران
^۵ مرکز پیوند اعضا و دیالیز منتصریه، دانشگاه علوم پزشکی مشهد، مشهد، ایران

چکیده

سابقه و هدف: پورپورای هنوخ شوئن لاین یک واسکولیت سیستمیک شایع در سنین کودکی است که معمولاً با تظاهرات پوستی، شکمی و کلیوی مشخص می‌شود. بیشتر مبتلایان سن ۴ تا ۷ سال دارند و در پسر بچه‌ها شایع‌تر است. بروز این بیماری در بزرگسالان همراه با علائم متعدد بسیار نادر است.

گزارش مورد: بیمار آقای ۲۰ ساله مبتلا به بیماری هنوخ شوئن لاین با عوارض نادر می‌باشد. این بیمار با شکم حاد و مایع آزاد در فضای شکم به بیمارستان مراجعه کرد و تحت آپاندکتومی قرار گرفت. در سیر بستری بیمار مبتلا به پورپورا در اندام تحتانی و اسکروتوم حاد شد که درمان آن با موفقیت انجام شد. بیماری و راه‌های درمان این بیمار دارای نقاط قابل توجهی است که در ادامه ذکر شده است.

نتیجه‌گیری: بروز علائم متعدد بیماری هنوخ شوئن لاین در بزرگسالان بسیار نادر است و ممکن است باعث نارسائی ارگان‌ها شود. لذا همواره باید به علائم آن توجه داشته و جهت جلوگیری از عمل جراحی غیر ضروری اقدامات تشخیصی مناسب انجام شود. همچنین توجه دقیق و معاینات مکرر توسط جراح در بیماران مبتلا به عوارض شکمی ضروری است.

واژگان کلیدی: پورپورا، هنوخ شوئن لاین، علائم، متعدد، بیمار، بالغ.

مقدمه

شروع بیماری مطرح هستند و بیماری با رسوب ایمونوگلوبولین A در عروق ریز بدن اتفاق می‌افتد (۳، ۴).

پورپورا، التهاب مفاصل و درد شکمی به عنوان تریاد هنوخ مطرح هستند (۵). اما علائم این بیماری به این سه مورد محدود نشده و بیماران ممکن است دارای درد مفاصل، عفونت دستگاه تنفسی، هماچوری و پروتئینوری باشند (۱، ۴). احتمال بروز مشکلات سیستم عصبی مرکزی، درگیری بافت ریه، التهاب بافت قلب، سندرم نفروتیک و نارسائی کلیه نیز وجود دارد (۶-۴). در برخی بیماران خونریزی، تورم و درد بیضه، اپیدیدیمیت، نکروز مری، ملنا، استفراغ، ادم، انسداد و سوراخ شدن روده نیز گزارش شده است (۵، ۷، ۸).

پورپورا شایع‌ترین علامت بیماری هنوخ است (۳)، اما در مواردی بیماری بدون وجود پورپورا نیز گزارش شده است (۹). پورپوراها

پورپورای هنوخ شوئن لاین یکی از واسکولیت‌های نکروران عروق کوچک در دوره کودکی است و بسته به سن، شیوع آن از ۶ تا ۲۴ مورد در صد هزار کودک است (۱، ۲). بیشتر مبتلایان به این بیماری بین ۴ تا ۷ سال سن دارند. به طور کلی ۹۰ درصد بیماران کمتر از ۱۰ سال سن دارند و در پسر بچه‌ها شایع‌تر است (۱، ۳). ابتلا به برخی عفونت‌ها به عنوان علل احتمالی

آدرس نویسنده مسئول: مشهد، مرکز پیوند اعضا و دیالیز منتصریه، دانشگاه علوم پزشکی مشهد، مشهد، مصطفی صادقی (email: Behzad.gholamveisi@gmail.com)

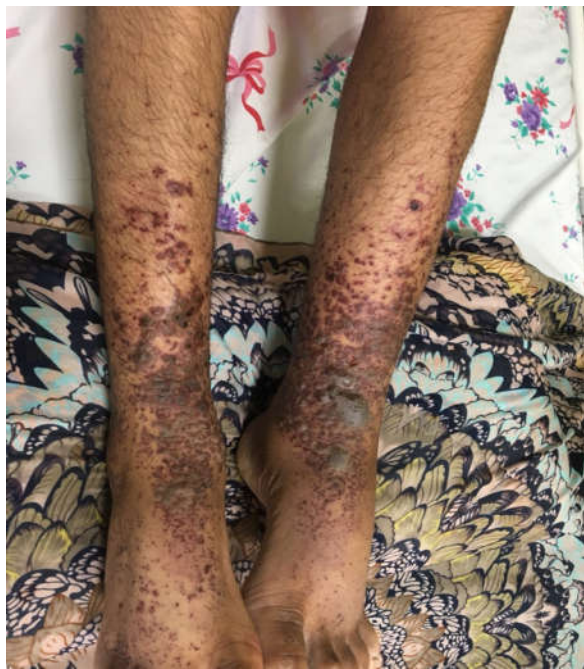ORCID ID: 0000-0001-6816-5571

تاریخ دریافت مقاله: ۹۸/۱/۱

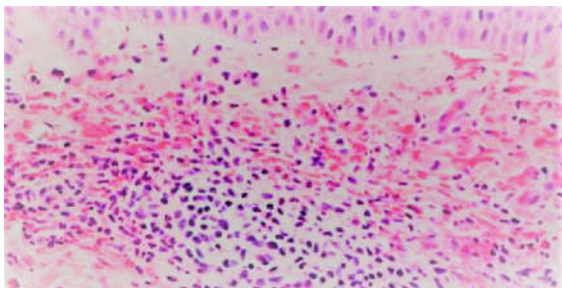
تاریخ پذیرش مقاله: ۹۸/۱/۳۰

در سونوگرافی شکم و لگن، کبد، طحال، کلیه و پانکراس با اندازه و اکوی پارانشیمال نرمال مشاهده شدند. کیسه صفرا متسع بود و دارای نواحی هایپراندانس داخلی (اسلاژ) و حاوی سنگریزه مشاهده شد. پلورال افیوژن در ناحیه همی توراکس چپ وجود داشت. مایع آزاد در فضای موربسون، اسپلنورنال، پری اسپلنیک و لگن مشاهده شد.

بیمار با تشخیص شکم حاد کاندید عمل شد و پس از انجام مراقبت‌های لازم به اتاق عمل منتقل شد. تحت بیهوشی عمومی قرار گرفت و با برش میدلاین تحتانی، شکم باز شد. عمل جراحی آپاندکتومی به انجام رسید و آپاندیس ملتهب خارج شد. پس از اتمام عمل، بیمار به بخش جراحی منتقل شد و تحت مراقبت قرار گرفت. در سیر بستری، بیمار دچار ضایعات پوستی در اندام تحتانی دو طرف شد، و ادم و درد اسکروتوم طرفین نیز در بیمار وجود داشت.



شکل ۱. وجود ضایعات پوستی بر روی اندام تحتانی دو طرف



شکل ۲. پاتولوژی واسکولیت در بیمار

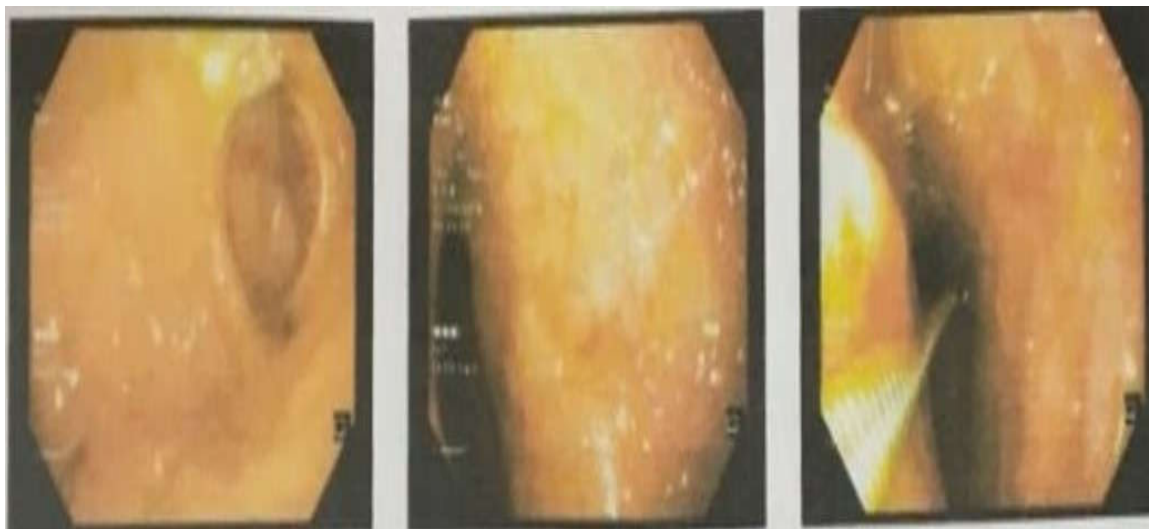عمدتا بر روی باسن، سطوح اکستانسور پاها و ساعد مشاهده می‌شوند (۷، ۱۰). هر چند در بیماری که Zhang و همکارانش گزارش کرده‌اند، پورپورا فقط در کف پا وجود داشته است (۱۰). پورپوراهای پوستی بدون مشکل هستند و اثر آنها بعد از چند هفته از بین می‌رود و بعد از آن اسکاری مشاهده نمی‌شود (۴، ۷). در مواردی نادر آسیب به دیواره رگ‌ها و خونریزی گزارش شده است که منجر به نکروز پوستی و بروز اسکارهای متعدد بر روی پوست بیمار شده است (۷). تشخیص‌های افتراقی این ضایعات پوستی شامل ترومبوسیتوپنی، هموفیلی و انعقاد داخل عروقی منتشر هستند (۷، ۱۱).

در بین عوارض مختلف بیماری، مشکلات کلیوی خطرناک‌تر است و با افزایش سن احتمال بروز آنها نیز بیشتر می‌شود (۳). جهت جلوگیری از عوارض جبران ناپذیر، پیگیری و درمان باید به موقع شروع شود (۴). درمان بیماری بسته به عوارض اتفاق افتاده در هر بیمار متفاوت است و گاهی تصمیم‌گیری با توجه به عوارض متعدد بیماری با مشکل مواجهه است (۳، ۱۲). اما به طور کلی جهت درمان می‌توان از داروهای دگزامتازون، کلشی سین، پردنیزون و داپسون استفاده کرد (۲، ۱۳، ۱۴). در ده درصد بیماران با علائم شکمی احتیاج به لاپاراتومی وجود دارد (۱۲). در بیماران با تورم اسکروتوم و هماچوری نیاز به انجام عمل جراحی خاصی نیست و مشکلات بعد از مدتی با مصرف داروها رفع می‌شود (۳، ۵).

در این مطالعه، بیمار بالغ مبتلا به بیماری هنوخ با علائمی مانند پورپورا، درد شکم و تورم اسکروتوم مراجعه کرد که پس از اخذ رضایت آگاهانه در خصوص ارابه نتایج با رعایت حفظ محرمانگی اطلاعات، گزارش می‌شود. با پیگیری و درمان به موقع در این مورد علائم بیماری رفع شد.

گزارش مورد

بیمار آقای ۲۰ ساله‌ای در مرداد ماه ۱۳۹۸ به بیمارستان امام رضا (ع) شهر مشهد مراجعه کرد. بیمار از درد شکم با شروع از دور ناف و با گسترش به قسمت تحتانی شکم شکایت داشت. وی تب، سردرد، تهوع، استفراغ و بی‌اشتهایی داشت و سابقه بیماری و جراحی خاصی را ذکر نمی‌کرد. شکم مریض نرم و بدون دیستانسیون بود، اما تندرینس در قسمت تحتانی و با ارجحیت سمت راست وجود داشت. در آزمایش خون کامل، هموگلوبین ۱۳/۹ گرم در دسی‌لیتر، گلبول سفید ۱۰۶۰۰ عدد در میکرولیتر و پلاکت ۲۴۲۰۰۰ عدد در میکرولیتر، و در آزمایش ادرار استون +۳ گزارش شد.



شکل ۳. وجود ضایعات اریتماتو و اروزیو در انترودنودنوم

کمتر از ۱۴ مورد در هر یک میلیون نفر گزارش شده است (۱۷).

بیماری هنوخ شوئن لاین تحت عنوان پورپورای آنافیلاکتوئید نیز شناخته می‌شود و اتیولوژی ناشناخته‌ای دارد (۱۸)، اما در مواردی ژنتیک و عفونت‌های ویروسی به عنوان عوامل تاثیرگذار مطرح شده‌اند (۱۷). بیماری هنوخ معمولاً خوش خیم است و با درمان دارویی به موقع علائم آن رفع می‌شود (۴، ۱۸). درمان‌های حمایتی مانند استراحت و مایع درمانی نیز ممکن است در برخی بیماران موثر باشد (۱۷، ۱۹).

بیماری هنوخ شوئن لاین عروق کوچک را درگیر می‌کند و ممکن است باعث بروز مشکلات فشار خون شود (۱۹). با درگیر کردن عروق کوچک ممکن است علائم آن در تمام بدن بروز کند، اما بیشتر با مشکلات پوستی و مفاصل همراه است (۵، ۲۰). میزان درگیری مفاصل بزرگ مانند زانو و آرنج بیشتر است و محدودیت حرکتی در مفاصل وجود دارد (۱۸). درد شکم نیز جزو علائم شایع است و در ۶۵ درصد از بیماران وجود دارد. در صورتی که درد شکم اولین علامت باشد باید با دقت بررسی شود تا از جراحی غیر ضروری جلوگیری شود (۳، ۱۷). تورم بیضه و کیسه بیضه در این بیماران نادر است، اما در صورت بروز ممکن است با چرخش بیضه اشتباه گرفته شود؛ لذا لازم است جهت افتراق این دو سونوگرافی داپلر برای بیمار درخواست شود تا بیمار به اشتباه تحت عمل جراحی بر روی بیضه قرار نگیرد (۳، ۵). به طور متوسط در ۳۰ تا ۵۰ درصد از بیماران مشکلات کلیوی وجود دارد و در ۱۵ درصد موارد پس از رفع شدن دیگر علائم بیماری، عوارض کلیوی ادامه داشته و باعث مشکلاتی در بیماران می‌شود (۱۲).

با مشاهده ضایعات پوستی در سطح اکستنسور اندام‌های تحتانی شک به واسکولیت و هنوخ شوئن لاین مطرح شد (شکل ۱). بیوپسی پوست از بیمار گرفته شد و با بررسی‌های انجام شده تشخیص واسکولیت هنوخ شوئن لاین داده شد (شکل ۲).

با مشخص شدن بیماری هنوخ شوئن لاین بررسی‌های تکمیلی جهت بررسی عوارض دیگر این بیماری انجام شد. در بررسی‌های گوارشی، کولونوسکوپی نرمال و در اندوسکوپی ضایعات اریتماتو و اروزیو در انترودنودنوم دیده شد (شکل ۳).

سپس برای بیمار مشاوره نفرولوژی درخواست شد که با بررسی‌های انجام شده مسائل سندروم نفروتیک رد شد. در بیمار التهاب و قرمزی اسکروتوم مشهود بود و از درد در این ناحیه شکایت داشت. به دلیل التهاب اسکروتوم و دردناک بودن معاینه فیزیکی با مشکل روبرو بود. برای بیمار سونوگرافی داپلر درخواست شد و پس از مشاهده جریان خون نرمال در بیضه‌ها تشخیص چرخش بیضه رد شد. سپس مشاوره روماتولوژی درخواست شد و بیمار به سرویس روماتولوژی انتقال یافت. التهاب مفاصل با داروهای ضد التهاب رفع شد و بیمار پس از ۱۶ روز از بیمارستان ترخیص شد.

بحث

بیماری هنوخ شوئن لاین اولین بار توسط ویلیام هبردن توصیف شد (۱۵). این بیماری معمولاً با درد و التهاب همراه است و بیشترین میزان بروز آن در کودکان است. به طور متوسط این بیماری در ۱۴ نفر از هر صد هزار کودک مشاهده شده است (۵، ۱۶). این میزان در بالغین بسیار کمتر است و

بنابراین توصیه می‌شود در بیمارانی که با درد شکم، تورم اسکروتوم، درد و التهاب مفاصل و مشکلات کلیوی به بیمارستان مراجعه می‌کنند، همواره ابتدا به بیماری هנוخ شوئن لاین مورد توجه واقع شود. روش‌های جدید بالینی با رویکردهای مختلف و ادغام و ترکیب دانش و تجربه بالینی برای تعمیم نتایج مطالعات بالینی مبتنی بر شواهد در خصوص درمان و بقای بیماران نقش مهمی خواهد داشت (۲۴). همچنین افزایش توانمندسازی این بیماران با آرایه آموزش-های خود مراقبتی و خود مدیریتی به این بیماران و خانواده-های آنان می‌تواند بسیار کمک کننده باشد (۲۵).

تقدیر و تشکر

از بیمار و خانواده وی که در راه گردآوری اطلاعات نهایت همکاری را با ما داشتند سپاسگزاریم. همچنین از پرسنل محترم بیمارستان امام رضا(ع) شهر مشهد که در انجام این مطالعه ما را یاری کردند تقدیر و تشکر می‌شود. این مطالعه منابع مالی ندارد و مؤلف اظهار می‌دارد که منافع متقابلی از تالیف و یا انتشار این مقاله ندارد.

احتمال عود مجدد بیماری هנוخ پس از طی شدن دوره درمان وجود دارد که موارد بعدی عود با علائم خفیف‌تر اتفاق می‌افتد و معمولاً با روش‌های دارویی قابل درمان است و نیاز به مداخله خاصی وجود ندارد (۳، ۶).

شدت بروز علائم بیماری با افزایش سن بیشتر می‌شود، به طوری که در بزرگسالان احتمال بروز نارسایی در ارگان‌های متعدد وجود دارد (۳، ۲۱). در بیماران بزرگسال، نکرور مری، پرفوراسیون رکتوم، نارسایی کلیه و مرگ گزارش شده است؛ لذا در بیماران هנוخ باید به علائم مختلف بسیار دقت کرد تا از بروز این مشکلات جلوگیری شود (۸، ۲۱، ۲۲). بروز این بیماری در افراد بزرگسال با علائم و مشکلات متنوع بسیار نادر است و تاکنون مطالعات بسیار کمی در این رابطه گزارش شده است (۲۳).

پورپورای هנוخ شوئن لاین بیماری مختص دوره کودکی است، اما در مواردی نادر در دوره بزرگسالی نیز گزارش شده است. این بیماری در دوره بزرگسالی با عوارض شدیدتری همراه است و مرگ در مواردی گزارش شده است. علی‌رغم خطرناک بودن بیماری در دوره بزرگسالی، بیمار حاضر با تشخیص و درمان به موقع بدون مشکل خاصی از بیمارستان ترخیص شد.

REFERENCES

- Pohl M. Henoch-Schonlein purpura nephritis. *Pediatr Nephrol* 2015; 30:245-52.
- Lee KH, Hong SH, Jun J, Jo Y, Jo W, Choi D, et al. Treatment of refractory IgA vasculitis with dapsone: a systematic review. *Clin Exp Pediatr* 2020; 63:158-163.
- Moradinejad MH, Ziaee V, Marashi SM, Nasri Nasrabadi Z. Survey of clinical manifestations in Henoch Schonlein purpura in follow up. *Medical journal of Mashhad University of medical sciences (MJMS)* 2014; 57:829-34. [In Persian]
- Kiliç BD, Demir BK. Determination of Risk Factors in Children Diagnosed With Henoch-Schönlein Purpura. *Arch Rheumatol* 2018; 33:395.
- Modi S, Mohan M, Jennings A. Acute scrotal swelling in Henoch-Schonlein purpura: Case report and review of the literature. *Urol Case Rep* 2016; 6:9-11.
- Lei W-T, Tsai P-L, Chu S-H, Kao Y-H, Lin C-Y, Fang L-C, et al. Incidence and risk factors for recurrent Henoch-Schönlein purpura in children from a 16-year nationwide database. *Pediatr Rheumatol* 2018; 16:25.
- Nothhaft M, Klepper J, Kneitz H, Meyer T, Hamm H, Morbach H. Hemorrhagic bullous Henoch-Schönlein Purpura: case report and review of the literature. *Front Pediatr* 2018; 6:413.
- Iorio N, Bernstein GR, Malik Z, Schey R. Acute esophageal necrosis presenting with Henoch-Schönlein purpura. *ACG Case Rep J* 2015; 3:17.
- Jarasvaraparn C, Lertudomphonwanit C, Pirojsakul K, Worawichawong S, Angkathunyakul N, Treepongkaruna S. Henoch-Schönlein without purpura: a case report and review literature. *J Med Assoc Thai* 2016; 99:441-5.
- Zhang F, Chen L, Shang S, Jiang K. Atypical purpura location in a pediatric patient with Henoch-Schönlein purpura: A case report. *Medicine* 2018; 97:48.
- Mahmood L, Zulfiqar F, Khalid S, Dillon M. P200 Management of henoch schonlein purpura (HSP) *Archives of Disease in Childhood* 2019; 104:A238.
- Jalali S. Spontaneous perforation of intestine in case of Henoch Schonlein syndrome. *Razi Journal of Medical Sciences (RJMS)* 1994; 1:15-9. [In Persian]

13. Dixit N, Raj C, Behera D, Panda M. Drug-induced Henoch-Schonlein purpura with severe gastrointestinal involvement. *Int J Dermatol* 2019; 5:46.
14. Allali S, Fraitag S, Terrier B, Bodemer C, Chalumeau M. Efficacy of colchicine in a child with relapsing bullous Henoch-Schönlein purpura. *Eur J Pediatr* 2016; 175:147-9.
15. Adhikari P. Henoch-Schonlein Purpura Successfully Treated with Dexamethasone: A Case Report of Six-Year-Old Female. *Journal of Medical Research and Innovation (JMRI)* 2018; 2: 000095.
16. Reverte M, Etienne M, Fouchard M, Doucet L, Brenaut E, Misery L. Occurrence of Henoch-Schönlein purpura in a patient treated with secukinumab. *J Eur Acad Dermatol Venereol* 2019; 33:455-457
17. Kopparapu A, Jarrett D, Kraleti S, editors. IgA vasculitis presenting as abdominal pain and rash. *Bayl Univ Med Cent* 2019; 32:599-600.
18. Cui X-H, Liu H, Fu L, Zhang C, Wang X-D. Henoch-Schönlein purpura with intussusception and hematochezia in an adult: A case report. *Medicine* 2019; 98: 16981.
19. Yagi S, Endo I, Murakami T, Hida T, Yamamoto Y, Soga T, et al. Adult onset of Immunoglobulin A vasculitis-A case report. *J Med Investig.* 2019; 66:344-6.
20. Wilkinson A. Early recognition and treatment of Henoch-Schönlein purpura in children. *Nurs Child Young People.* 2019; 31: 36-40
21. Maxfield L, Peck A, Youngblood LB. Adult Henolch-Schonlein purpura: multiorgan failure in the setting of a purpuric rash. *BMJ Case Reports* 2018; 2018.
22. Santos Cardoso F, Dias N, Barrote D, Oliveira Mendes MS, Ventura Góis MR, Viana HS, et al. A fatal case of severe gastrointestinal and renal involvement in Henoch-Schönlein purpura. *J Nephrothol* 2019; 8:31.
23. Cui J, Huang L-Y, Guo J, Wu C-R, Zhang B. Diagnosis and treatment of adult mixed-type Henoch-Schönlein purpura. *Centr Eur J Immunol* 2019; 44:138-143.
24. Kazemi Haki B, Moaddab S R, Rafii M R, Eftekhari M, Lebadi S, et al. The Effect of Sodium Selenite on the Acute Phase Protein Response and Plasma Variables in Patients Admitted in ICU, Jentashapir *J Cell Mol Biol* 2017; 9:65647.
25. Vafaei M, Azad M, Shiargar P, Kazemi Haki B. Quality of life in patients with thalassemia major referred to Ardabil Buali Hospital in 2012-13. *Med sci* 2015; 25:305-310. [In Persian]