

Early dysfunction of transplanted kidney revealed the cause of recurrent nephrolithiasis: a case report of primary hyperoxaluria

Roxana Peysepar¹, Farahnaz Pasha², Ahmad Firoozan³, Amirhossein Zabolian⁴

¹ MD, Department of Internal Medicine, Faculty of Medicine, Tehran Medical Sciences, Islamic Azad University, Tehran, Iran

² Assistant Professor, Division of Nephrology, Department of Internal Medicine, Faculty of Medicine, Tehran Medical Sciences, Islamic Azad University, Tehran, Iran

³ Associate Professor, Division of Nephrology, Department of Internal Medicine, Shahid Labbafinejad Medical Center, Shahid Beheshti University of Medical Science, Tehran, Iran

⁴ Young Researcher and Elite Club, Tehran Medical Sciences, Islamic Azad University, Tehran, Iran

Abstract

Primary hyperoxaluria (PH) disorder causes end-stage renal disease (ESRD). Missed diagnosis or relapse in transplanted kidney is common. We present a 36-year-old patient with a history of recurrent renal calculus which progressed to end-stage renal disease. He underwent kidney-transplant surgery. Renal function tests had worsening progressively at first-week post-transplant. Transplanted kidney biopsy lead to the underlying PH. His several admissions and complications make us to report the case and suggest re-evaluation of PH before the kidney transplant in ESRD.

Keywords: *End-stage renal disease (ESRD), Primary hyperoxaluria (PH), Kidney transplant.*

Cited as: Peysepar R, Pasha F, Firoozan A, Zabolian AH. Early dysfunction of transplanted kidney revealed the cause of recurrent nephrolithiasis: a case report of primary hyperoxaluria. Medical Science Journal of Islamic Azad University, Tehran Medical Branch 2022; 31(4): 464-467.

Correspondence to: Farahnaz Pasha

Tel: +98 21 22006660

E-mail: fpasha@iautmu.ac.ir

ORCID ID: 0000-0002-9326-072X

Received: 15 May 2021; **Accepted:** 6 Jul 2021

مجله علوم پزشکی دانشگاه آزاد اسلامی
دوره ۳۱، شماره ۴، زمستان ۱۴۰۰، صفحات ۴۶۴ تا ۴۶۷

افت عملکرد زود هنگام کلیه پیوندی در بیمار با سابقه سنگ کلیه متعدد: گزارش مورد هایپراگزالوری اولیه

رکسانا پی سپار^۱، فرحناز پاشا^۲، احمد فیروزان^۳، امیرحسین زابلیان^۴

^۱ پزشک، گروه داخلی، دانشکده پزشکی، علوم پزشکی تهران، دانشگاه آزاد اسلامی، تهران، ایران
^۲ استادیار، بخش نفرولوژی، گروه داخلی، دانشکده پزشکی، علوم پزشکی تهران، دانشگاه آزاد اسلامی، تهران، ایران
^۳ دانشیار، بخش نفرولوژی، گروه پزشکی داخلی، مرکز پزشکی شهید لبافی نژاد، دانشگاه علوم پزشکی شهید بهشتی، تهران، ایران
^۴ محقق باشگاه پژوهشگران جوان و باشگاه نخبگان، علوم پزشکی تهران، دانشگاه آزاد اسلامی، تهران، ایران

چکیده

هایپراگزالوری اولیه می‌تواند منجر نارسایی کلیه شود و احتمال عدم تشخیص این مشکل یا عود در کلیه پیوندی شایع است. در این مقاله یک بیمار ۳۶ ساله با سابقه عود متعدد سنگ کلیه که منجر به نارسایی کلیوی شده است را معرفی می‌کنیم که تحت پیوند کلیه قرار گرفت و در عرض یک هفته کلیه پیوندی عملکرد خود را از دست داد و بیوپسی از کلیه پیوندی، بیماری زمینه‌ای هایپراگزالوری اولیه را تشخیص داد. بستری‌های متعدد و عوارض این بیمار ما را بر آن داشت تا با گزارش این مورد پیشنهاد بررسی مجدد هایپراگزالوری اولیه پیش از پیوند و در مرحله نارسایی انتهایی کلیوی را بدهیم.
واژگان کلیدی: نارسایی کلیوی، هایپراگزالوری اولیه، پیوند کلیه.

مقدمه

مشکلات متابولیسم کلسیم، اوریک اسید، اگزالات، سیستئین یا عفونت‌های مکرر سیستم ادراری از علل شناخته شده عود سنگ‌های ادراری هستند. اگزالات می‌تواند سبب تولید کریستال‌های داخلی توبولی و تولید سنگ‌های کلیوی شوند. هایپراگزالوری اکثراً ثانویه به افزایش مصرف یا افزایش برداشت روده‌ای است. تولید اندوژن اگزالات به علت نقص ژنتیکی و در نتیجه نقص آنزیم کبدی در مسیر متابولیسم اگزالات سبب هایپراگزالوری تحت عنوان هایپراگزالوری اولیه می‌شود (۱). در ادامه بیماری با سابقه سنگ کلیه عود کننده منجر به نارسایی کلیوی مرحله انتهایی را تشریح خواهیم کرد که بعد از پیوند

کلیه نیز دچار رسوب اگزالات در کلیه پیوندی و سبب تشخیص هایپراگزالوری اولیه نوع یک در این بیمار شد.

معرفی مورد

مرد ۳۶ ساله تک کلیوی با سابقه هشت ساله عود سنگ کلیه که منجر به نارسایی کلیه و دیالیز شده بود، بعد از چهار ماه از شروع دیالیز تحت پیوند کلیه از دهنده زنده قرار گرفت. بیمار تحت درمان القایی با متیل پردنیزولون و التوزومب و سپس مایکوفنولات، پردنیزولون و سیکلوسپورین به عنوان درمان نگه دارنده قرار گرفت. بعد از پنج روز از پیوند حجم ادرار وی کاهش ناگهانی پیدا کرد و میزان کراتینین سرم افزایش یافت. درمان آنتی تیموس گلوبین، سیکلوسپورین و تاکرولیموس برای بیمار شروع شد. روز هفت بعد از پیوند به علت افزایش پتاسیم دوباره دیالیز با فیلتر با شار بالا برای بیمار شروع شد. در بررسی کالرداپلر هماتوم یا ترومبوز گزارش نشد. در اسکن DTPA کاهش عملکرد

آدرس نویسنده مسئول: تهران، بخش نفرولوژی، گروه داخلی، دانشکده پزشکی، علوم پزشکی تهران، دانشگاه آزاد اسلامی، فرحناز پاشا (email: fpasha@iautmu.ac.ir)

ORCID ID: 0000-0002-9326-072X

تاریخ دریافت مقاله: ۱۴۰۰/۲/۲۵

تاریخ پذیرش مقاله: ۱۴۰۰/۴/۱۵

و پرفیوژن کلیه پیوندی گزارش شد. بررسی پاتولوژی نمونه بیوپسی از کلیه پیوندی مؤید آسیب توبولی ناشی از رسوب کریستال‌های اگزالات بود و شواهدی از پس زدن حاد، نفریت بینابینی و توکسیسیتی ناشی از مهار کننده های کلسی نورین وجود نداشت. بررسی های تکمیلی نشان دهنده هایپراگزالوری اولیه بود. در بررسی ژنتیک، موتاسیون هموزیگوت AGXT1 در اگزون هفت گزارش شد و تایید کننده هایپراگزالوری اولیه تیپ یک بود.

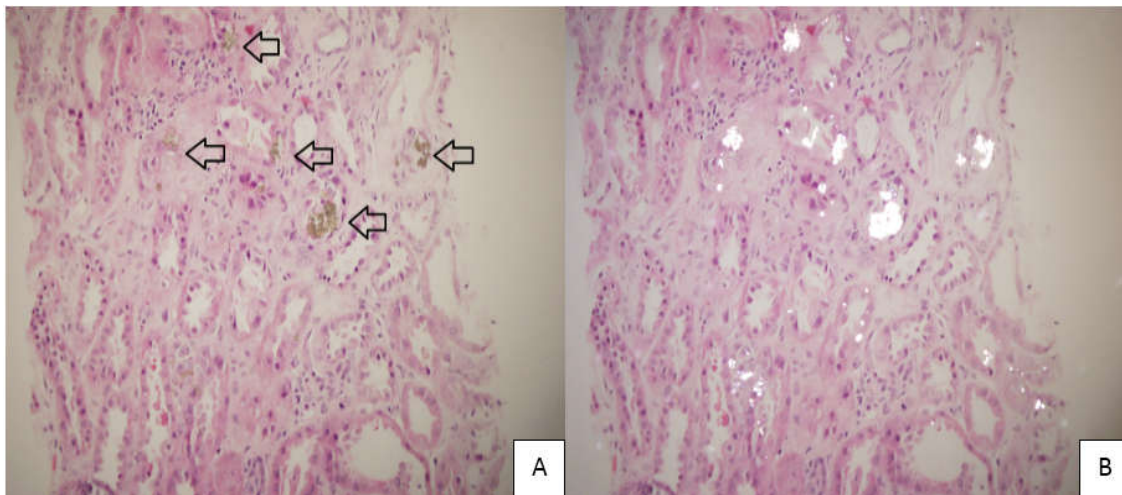
درمان به صورت کاهش مصرف مواد حاوی اگزالات و درمان با پیریدوکسین در کنار همودیالیز شروع شد. سه ماه بعد، بیمار با درد پهلو و تب بستری شد و به علت پایداری تب و کشت خون مثبت بعد از درمان طولانی مدت آنتی بیوتیکی تصمیم به خروج کلیه پیوندی گرفته شد. کلیه پیوندی بسیار بزرگ، سخت و احاطه شده با تجمعات چرکی متعدد و حاوی سنگ‌های متعدد کسیم اگزالات بود. در بررسی میکروسکوپی رسوب کلسیم اگزالات و میکروکلسیفیکاسیون گزارش شد. بیمار تحت پیوند همزمان کبد و کلیه قرار گرفت (شکل ۱).

بحث

هایپر اگزالوری در اثر فقدان نسبی یا کامل آلانین گلی اگزالات ترانس آمیناز (AGT) ایجاد می‌شود، که باعث افزایش تولید کلسیم اگزالات و رسوب آن در اعضای مختلف، به ویژه سیستم ادراری می‌شود که می‌تواند به صورت سنگ ادراری، نفروکلسینوز و کاهش عملکرد کلیه تظاهر کند. ظرفیت پاک سازی اگزالات از سرم با کاهش کلیرانس کلیوی به کمتر از

۴۰ ml/min کاهش پیدا می‌کند. افزایش اگزالات سرم به بالای ۳۰ micromoles/L سبب رسوب کلسیم اگزالات در بافت های مختلف از جمله شبکیه، بافت عصبی، میوکارد، عروق خونی، پوست، مفاصل، مغز استخوان می‌شود. هایپراگزالوری می‌تواند سبب کاهش بینایی، نوروپاتی، بیماری اسکمیک قلبی، آریتمی، لیویدورتیکولاریس، گانگرن پوستی، کلسیفیلاکسی، کندروکلسینوز، سینوویت و دفرمیتی های استخوانی شود (۲). بیمار مورد بحث از سن ۲۸ سالگی سنگ کلیه را تجربه کرده است که به صورت رنال کولیک تظاهر پیدا کرده است و در سونوگرافی متوجه نبود کلیه سمت راست در محل آناتومیک خود شده‌اند. در پیلوگرافی با تزریق داخل وریدی (IVP) کلیه راست به صورت چروکیده، کوچک، کلسیفیه و بدون عملکرد گزارش شد که احتمالاً این تغییرات به علت بیماری زمینه‌ای ناشناخته هایپراگزالوری اولیه است. مشخص نیست چرا کلیه راست در این حد شدید درگیر شده بود و تظاهر بالینی نداشت، در حالی که در کلیه چپ تنها درگیری به صورت سنگ کلیه بود و تست‌های عملکرد کلیوی را در حد نرمال حفظ کرده بود.

هایپر اگزالوری اولیه تا زمان ایجاد نارسایی کلیوی مرحله نهایی یا رسوب کلسیم اگزالات در کلیه پیوندی ممکن است تشخیص داده نشده باقی بماند (۸-۳). در ۳۰ الی ۶۰ درصد موارد رسوب کلسیم اگزالات در کلیه پیوندی سبب تشخیص هایپراگزالوری اولیه است. همچنان که در مورد بیمار این گزارش چنین رخ داده است (۹). تشخیص هایپراگزالوری بسیار دشوار است، چرا که طیف وسیعی از تظاهرات را ممکن



شکل ۱. نمونه بیوپسی از کلیه پیوندی زیر میکروسکوپ نوری. A: رسوبات قهوه‌ای کلسیم اگزالات زیر نور عادی، B: رسوبات کلسیم اگزالات زیر نور پولاریزه

بیماران با هایپر اگزالوری اولیه و نارسایی انتهایی کلیوی در قیاس با بیماران با نارسایی کلیوی بدون هایپراگزالوری اولیه بیشتر است (۱۱) که در این مرحله گرچه بررسی برای هایپراگزالوری دیر به نظر می‌رسد، ولی اگر در مورد بیمار ما دوباره در مرحله نارسایی انتهایی کلیه سطح سرمی اگزالات اندازه گیری می‌شد می‌توانست به تشخیص زودتر بیماری زمینه‌ای کمک کند و از اینکه بیمار دو نوبت تحت پیوند قرار گیرد و از عوارض بعد از پیوند اولیه جلوگیری کند. پیشنهاد نویسندگان این مقاله انجام آزمایش ژنتیک بررسی هایپراگزالوری در بیماران با سابقه سنگ کلیه عود کننده منجر به نارسایی انتهایی کلیه، پیش از پیوند کلیه است. این مقاله با کد اخلاق IR.IAU.TMU.REC.1399.568 به تصویب رسیده است.

است بروز دهد. بسیاری از افرادی که به عنوان هایپراگزالوری ثانویه در نظر گرفته شده‌اند ممکن است دچار هایپراگزالوری اولیه باشند (۱۰). از زمان آنوریک شدن بیمار حدود دو هفته بعد از پیوند کلیه برای بیمار پیریدیکسین برای کاهش تولید میزان اگزالات تجویز شد (۳). افزایش مصرف آب، قرص پتاسیم سترات و هیدروکلروتیازید با توجه تحت دیالیز بودن بیمار تجویز نشد.

برای جلوگیری از ایجاد مشکل برای پیوند کلیه، تست‌های متابولیک خون و ادرار شامل بررسی هایپراگزالوری پیش از پیوند کلیه در بیماران با سابقه سنگ کلیه یا نفروکلکسینوز توصیه می‌شود (۳). در بررسی‌های اولیه به علت تکرار سنگ کلیه برای بیماران انجام شد و متأسفانه نتیجه به نفع هایپراگزالوری اولیه وجود نداشت. میزان اگزالات سرم در

REFERENCES

1. Marques S, Santos S, Fremin K, Fogo AB. A Case of Oxalate Nephropathy: When a Single Cause Is Not Crystal Clear. *Am J Kidney Dis* 2017;70:722-724.
2. Cochat P, Rumsby G. Primary hyperoxaluria. *N Engl J Med* 2013;369:649-58.
3. Rios JFN, Zuluaga M, Higueta LMS, Florez A, Bello-Marquez DC, Aristizábal A, et al. Primary hiperoxaluria diagnosed after kidney transplantation: report of 2 cases and literature review. *J Bras Nefrol* 2017;39:462-466. [In English, Portuguese]
4. Naderi G, Tabassomi F, Latif A, Ganji M. Primary hyperoxaluria type 1 diagnosed after kidney transplantation: The importance of pre-transplantation metabolic screening in recurrent urolithiasis. *Saudi J Kidney Dis Transpl* 2015;26:783-5.
5. Spasovski G, Beck BB, Blau N, Hoppe B, Tasic V. Late diagnosis of primary hyperoxaluria after failed kidney transplantation. *Int Urol Nephrol* 2010;42:825-9.
6. Madiwale C, Murlidharan P, Hase NK. Recurrence of primary hyperoxaluria: an avoidable catastrophe following kidney transplant. *J Postgrad Med* 2008;54: 206-8.
7. Malakoutian T, Asgari M, Houshmand M, Mohammadi R, Aryani O, Mohammadi Pargoo E, et al. Recurrence of primary hyperoxaluria after kidney transplantation. *Iran J Kidney Dis* 2011;5:429-33.
8. Alsuwaida A, Hayat A, Alwakeel JS. Oxalosis Presenting as Early Renal Allograft Failure. *Saudi J Kidney Dis Transpl* 2007;18:253-6
9. Lorenzo V, Torres A, Salido E. Primary hyperoxaluria. *Nefrologia* 2014;34:398-412. [In English, Spanish]
10. Hoppe B, Langman CB. A United States survey on diagnosis, treatment, and outcome of primary hyperoxaluria. *Pediatr Nephrol* 2003;18:986-91.
11. Hoppe B, Kemper MJ, Bökenkamp A, Portale AA, Cohn RA, Langman CB. Plasma calcium oxalate supersaturation in children with primary hyperoxaluria and end-stage renal failure. *Kidney Int* 1999;56:268-74.