Medical Science Journal of Islamic Azad University Vol. 34, No. 4, Winter 2024 **CASE REPORT**

Infective endocarditis due to *Klebciella pneumonia*

Masoume Mesgarian[1], Mehrangiz Zanganeh[1], Mino Shafiei[2], Hoda Kermsetji[3], Sahr Shador[1]
[1] Department of Infectious Diseases, Amirul Mominin Hospital, Faculty of Medicine, Tehran Medical Sciences, Islamic Azad University, Tehran, Iran
[2]Department of Pathology, Amirul Mominin Hospital, School of Medicine, Tehran Medical Sciences, Islamic Azad University, Tehran, Iran
[3]Department of Nephrology, Amirul Mominin Hospital, School of Medicine, Tehran Medical Sciences, Islamic Azad University, Tehran, Iran

Abstract

Klebsiella pneumoniae, as a gram-negative bacterium, rarely causes infective endocarditis. In this study, a 71-year-old patient with diagnosis of mitral valve infectious endocarditis by *K. pneumonia,* through a blood culture test and chest X-ray, was reported. Unfortunately, due to severe bilateral pulmonary infiltration, the patient went into septic shock and expired.
Keywords: *Infective endocarditis, Klebciella pneumonia.*

Cited as: Mesgarian M, Zanganeh M, Shafiei M, Kermsetji H, Sahrshador H. Infective endocarditis due to *Klebciella pneumonia*. Medical Science Journal of Islamic Azad University, Tehran Medical Branch 2024; 34(4): **456-461.**

Correspondence to: *Sahr Shador*
Tel: *+98 9124275299*
E-mail: siami.sahar@yahoo.com
ORCID ID: 0000 0002 9712 9788
Received: 9 Jul 2024; **Accepted:** 19 Oct 2024

[Downloaded from tmuj.iautmu.ac.ir on 2026-02-13]
[DOR: 20.1001.1.10235922.1403.34.4.12.7]
[DOI: 10.61186/iau.34.4.456]

مجله علوم پزشکی دانشگاه آزاد اسلامی
دوره ۳۴، شماره ۴، زمستان ۱۴۰۳، صفحات ۴۵۶ تا ۴۶۱

Case Report

گزارش یک مورد اندوکاردیت به علت کلبسیلا پنومونیه

معصومه مسگریان[۱]، مهرانگیز زنگنه[۱]، مینو شفیعی[۲]، هدی کرمستجی[۳]، سحرشادور[۱]

[۱] دپارتمان بیماری‌های عفونی، بیمارستان امیرالمومنین(ع)، دانشکده پزشکی، علوم پزشکی تهران، دانشگاه آزاد اسلامی، تهران، ایران
[۲] دپارتمان پاتولوژی، بیمارستان امیرالمومنین(ع)، دانشکده پزشکی، علوم پزشکی تهران، دانشگاه آزاد اسلامی، تهران، ایران
[۳] دپارتمان نفرولوژی، بیمارستان امیرالمومنین(ع)، دانشکده پزشکی، علوم پزشکی تهران، دانشگاه آزاد اسلامی، تهران، ایران

چکیده

کلبسیلا پنومونیه (Klebsiella pneumonia)، به عنوان یک باکتری گرم منفی، به ندرت باعث ایجاد اندوکاردیت عفونی می‌شود. در این مطالعه، یک بیمار ۷۱ ساله با تشخیص اندوکاردیت عفونی دریچه میترال به علت کلبسیلا پنومونیه - از طریق کشت خون و گرافی قفسه سینه – گزارش شد. متاسفانه به علت ارتشاح شدید دوطرفه ریه بیمار وارد شوک عفونی و فوت شد.

واژگان کلیدی: *اندوکاردیت عفونی، کلبسیلا پنومونیه*

مقدمه

یکی از بیماریهای نادر تهدیدکننده حیات اندوکاردیت عفونی است که با عوارض درازمدت در بیماران نجات یافته و درمان شده همراهی دارد. اندوکاردیت عفونی که اغلب در نتیجه یک عامل باکتریال ایجاد می‌شود، نوعی بیماری چند سیستمی (مولتی-سیستمیک) است که سطح اندوکاردیال قلب را درگیر می‌کند. میکروارگانیسم‌ها از طریق چسبندگی به دریچه های قلب باعث آسیب بافتی می‌شوند (۱).

تب، امبولی و باکتریمی از علایم اندوکاردیت عفونی هستند، اما اندوکاردیت عفونی در اکثر بیماران تظاهرات بالینی ندارد و درنتیجه تشخیص و ارائه درمان برای پزشکان مشکل است (۲). استافیلوکوک و استرپتوکوک شایع‌ترین باکتری‌های ایجاد کننده اندوکاردیت عفونی هستند. در حقیقت باکتری‌های گرم مثبت اغلب موجب اندوکاردیت عفونی می‌شوند (۳). در این مطالعه ما شاهد اثر کبسیلا پنومونیه در ایجاد اندوکاردیت عفونی بودیم. این باکتری از خانواده انتروباکتریاسه سبب پنومونی اکتسابی و همچنین افزایش احتمال عفونت در بیماران الکلی و دیابتی می‌شود (۴). بعد از اشرشیاکلی، کلبسیلا پنومونیه به عنوان دومین باکتری گرم منفی ایجاد کننده عفونت جریان خون شناخته می‌شود (۵). اما به طور کلی، موارد بسیار معدودی از تاثیر کبسیلا پنومونیه در ایجاد اندوکاردیت عفونی گزارش شده است.

معرفی بیمار

بیمار آقای ۷۱ ساله‌ای بود که با شکایت اصلی سرفه، خلط و تنگی نفس به اورژانس بیمارستان امیرالمومنین تهران ارجاع شده بود. علایم بیمار از ۴ روز قبل از پذیرش ایجاد و به تدریج تشدید یافته بود. بیمار سابقه بیماری‌های پارکینسون، حادثه عروقی مغزی (CVA) از ۱۰ سال قبل، امبولی (یک سال قبل)، و بزرگی خوش خیم پروستات را داشت. در شرح حال دارویی بیمار، استفاده از تریاک و مواد مخدر نیز ذکر شد. علایم حیاتی بیمار در زمان معاینه در جدول ۱ نشان داده شده است.

بیمار در زمان معاینه هوشیار و آگاه بود. در معاینه بالینی ارگان‌ها طبیعی بودند و کراکل دوطرفه تنها در قواعد ریه‌ها

آدرس نویسنده مسئول: تهران، دپارتمان بیماری های عفونی، بیمارستان امیرالمومنین(ع)، دانشگاه آزاد اسلامی، سحرشادور (**email:** siami.sahar@yahoo.com)
ORCID ID: 0000 0002 9712 9788
تاریخ دریافت مقاله: ۱۴۰۳/۴/۱۹
تاریخ پذیرش مقاله: ۱۴۰۳/۷/۲۸

[Downloaded from tmuj.iautmu.ac.ir on 2026-02-13]
[DOR: 20.1001.1.10235922.1403.34.4.12.7]
[DOI: 10.61186/iau.34.4.456]

شنیده می‌شد. سه روز بعد از پذیرش بیمار، سطح هوشیاری وی به تدریج کاهش یافت.

جدول ۱. علائم حیاتی بیمار در زمان ویزیت

علایم حیاتی	واحد
فشار خون	۱۲۰/۸۰ میلی‌متر جیوه
تعداد نبض	۸۶ بار در دقیقه
تعداد تنفس	۲۰ بار در دقیقه
دمای بدن	۳۷/۱ درجه سانتی‌گراد
اشباع اکسیژن خون (SPO_2)	۹۱ درصد

مشاوره‌های قلب، عفونی، نورولوژی و بیهوشی درخواست شد. بر اساس مشاوره قلب، سایز بطن راست و چپ طبیعی بود و کسر جهشی قلب (Ejection Fraction-EF) ۵۰درصد گزارش شد. با توجه به مشاوره بی‌هوشی، به علت اشباع اکسیژن خون ۹۰ درصد نیاز به انتوباسیون نبود. سی تی اسکن مغز درخواست شد که طبیعی گزارش شد. مشاوره عفونی انجام شد و سی تی اسکن قفسه سینه برای بیمار درخواست شد. ارتشاح ریوی در لوب‌های تحتانی با ارجحیت سمت چپ مشاهده شد (شکل ۱). درمان اولیه پنومونی و انفلوانزا تجویز شد. نمونه کشت خون در دو نوبت، کشت ادرار، و PCR انفلوانزا به آزمایشگاه ارسال شد. کشت خون در دو نوبت منفی بود. PCR انفلوانزا H1N1 مثبت گزارش شد. PCR کووید منفی گزارش شد. درمان با سفتریاکسون، کلیندامایسین و اوسلتامیویر در دستور کار قرار گرفت. با نظر نفرولوژیست، به علت افزایش کراتینین، اریتروپوئیتین ۴۰۰۰ واحد، آمینواسید و کلسیتریول تجویز شد. به علت D-Dimer بالای بیمار، درمان امبولی ریه با انوکساپارین شروع شد. انجام سی تی آنژیوگرافی ریه به علت افزایش کراتینین و با نظر نفرولوژیست امکانپذیر نبود. به علت دسترسی نامناسب وریدهای محیطی، کاتتر ورید مرکزی (CV-Line) تعبیه شد.

سه روز بعد، به علت افت اشباع اکسیژن خون، افزایش تب (۳۹ درجه)، لکوسیتوز و CRP بالا (بیشتر از ۱۶۰) مشاوره مجدد عفونی درخواست شد و کشت خون در دو نوبت، آنالیز و کشت ادرار، کشت خلط و پروکلسی تونین ارسال شد.

بیمار اینتوبه (لوله گذاری تنفسی) شد و درمان با مروپنم و ونکومایسین شروع شد.

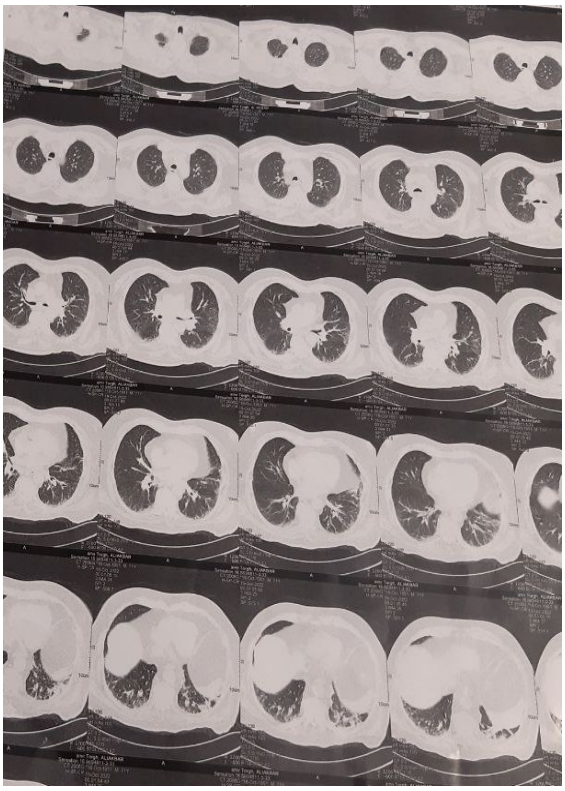

شکل ۱. سی تی اسکن قفسه سینه بدون تزریق کنتراست؛ کدورت‌های ندولار در قواعد ریه‌ها مشاهده می‌شود که می‌تواند مطرح کننده پنومونی آسپیراسیون باشد. شواهد فیبروز خفیف در قواعد ریه‌ها به همراه تعداد کمی حباب (bulb)های آمفیزماتو مشهود است. شواهد افیوژن پلورال و پنوموتوراکس دیده نمی‌شود.

در کشت خون در دو نوبت و کشت خلط بیمار باسیل گرم منفی مشاهده و Actinobacteria baumannii گزارش شد. با توجه به مقاومت دارویی گزارش شده و با نظر متخصص عفونی، رژیم دارویی بیمار با مروپنم، سیپروفلوکساسین و کولیستین (Colistin) جایگزین شد.

بیمار با تست‌های مکرر طی ۳۰ روز از زمان بستری پیگیری شد و شرایط وی پایدار بود. نتایج تستهای آزمایشگاهی بیمار در جدول ۲ نشان داده شده است.

پس از یک ماه از زمان بستری بیمار، به علت تب ۳۸/۹ درجه و CRP بالای ۱۵۰، مشاوره عفونی مجدد درخواست شد.

صدای ریوی رونکای در قاعده ریه چپ سمع شد. پتشی و پورپورا نیز در ناخن‌ها مشاهده شد. گرافی قفسه سینه ارتشاح دوطرفه را نشان می‌داد (شکل۲).

[Downloaded from tmuj.iautmu.ac.ir on 2026-02-13]
[DOR: 20.1001.1.10235922.1403.34.4.12.7]
[DOI: 10.61186/iau.34.4.456]

جدول ۲. نتایج آزمایشگاهی بیمار پس از یک ماه از پذیرش

آزمون‌ها	یافته‌ها	رفرنس
گلبول سفید	۹۰۰۰ /µL	۴۰۰۰-۱۱۰۰۰
گلبول قرمز	۳/۰۴*۱۰^۶ /µL	۳/۸-۶ * ۱۰^۶
هموگلوبین	۸/۳ g/dL	۱۲/۵-۱۷/۵
هماتوکریت	۲۵/۵ درصد	۳۷-۵۱
پلاکت	۱۱۳۰۰۰/µL	۱۴۰۰۰۰-۴۵۰۰۰۰
سدیمان خون (ساعت اول)ESR 1st h	۸۷mm/h	۱-۲۵
اوره	۱۸۹mg/dL	۱۲-۴۵
کراتینین	۳/۴mg/dL	۰/۵-۱/۵
آسپارتات آمینوتراسنفراز (AST)	۴۱IU/L	۵-۴۰
آلانین آمینوترانسفراز (ALT)	۳۳IU/L	۵-۴۰
آلکالن فسفاتاز (ALP)	۲۶۵U/L	۶۴-۳۰۶
سدیم	۱۴۳/۵mmol/L	۱۳۴-۱۴۵
پتاسیم	۳/۱۰mmol/L	۳۰/۴۰-۵/۲۰
پروتئین واکنشیC (CRP)	۴۸mg/L	تا ۶

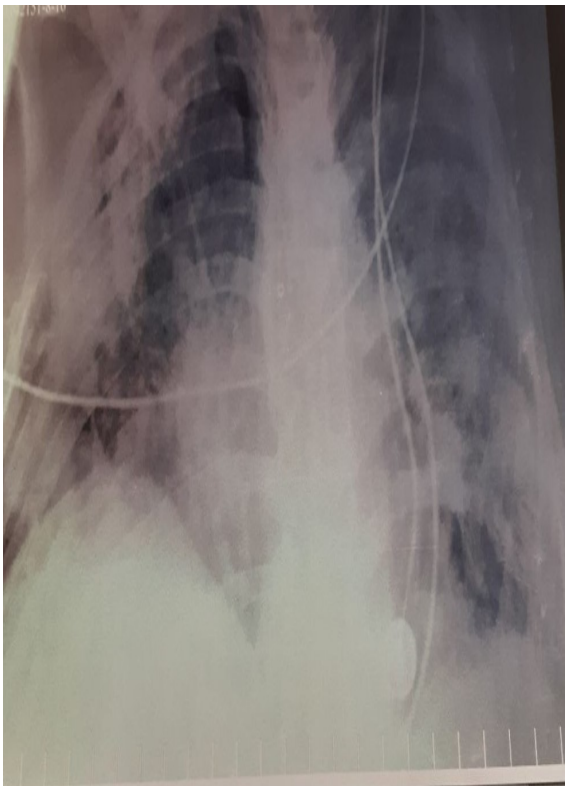

شکل ۲. ارتشاح دوطرفه ریه‌ها

مشاوره قلب از جهت اندوکاردیت انجام شد. در تصویربرداری انجام شده یک ضایعه کوچک ۰/۵ سانتی متری در سمت خلفی-خارجی دریچه خلفی میترال مشاهده شد. با توجه به علائم، دوباره کشت خلط و کشت خون در دو نوبت درخواست شد. (جدول‌های ۳ و ۴)

باسیل گرم منفی در نتایج کشت خون و کشت خلط مشاهده و کلبسیلا پنومونیه گزارش شد. با توجه به مقاومت دارویی این ارگانیسم به مروپنم و سیپروفلوکساسین و نتایج تست E (جدول۵) ، رژیم دارویی بیمار به کلیستین (با توجه به تست E: ۲/۵ گرم وریدی BD)، سیپروفلوکساسین، داکسی سیکلین و آمپی سیلین تغییر داده شد.

دو هفته بعد، به علت عدم بهبودی بیمار و درگیری و ارتشاح شدید و دوطرفه ریه‌ها در گرافی قفسه سینه بیمار وارد شوک سپتیک شده و متاسفانه فوت شد.

بحث

گونه کلبسیلا به خانواده انتروباکتریاسه تعلق دارد. یکی از شایع‌ترین باکتری‌های گرم منفی در سراسر جهان که پزشکان با آن مواجه می‌شوند کلبسیلا پنومونیه است. عفونت‌های درون شکمی، عفونت‌های ادراری، و پنومونی بیمارستانی شایع‌ترین بیماریزایی‌های این ارگانیسم هستند (۶).

علت نادر بودن این مورد معرفی شده این است که ۱-۱/۵ درصد اندوکاردیت‌های عفونی با پاتوژن کلبسیلا پنومونیه ایجاد می‌شود (۷، ۸).

در مطالعه‌ای که توسط Hassan و همکارانش در سال ۲۰۲۰ انجام شد، در یک بیمار خانم ۸۸ ساله از طریق کشت خون و عکس قفسه سینه اندوکاردیت کلبسیلا پنومونیه تشخیص داده شد. بیمار با کلیستین برای ۱۰ روز درمان شد و برخلاف مطالعه حاضر، بیمار بهبود یافت و ترخیص شد (۹). مشابه مورد Hassan و همکارانش، در مطالعه Maruo و همکارانش در سال ۲۰۲۳ با اشاره به point of care ultrasoundهای مکرر (اولتراسوند بر بالین) به عنوان فاکتور مهم در تشخیص، بیمار با تعویض دریچه میترال بهبود یافت (۱۰).

در مطالعه حاضر (که با کد اخلاق IR.IAU.TMU.REC.1403.304 به تصویب رسید)، اندوکاردیت با درگیری دریچه میترال سبب مرگ بیمار شد، اما در مطالعات قبلی، این گونه بررسی شده بود که اکثریت اندوکاردیت‌های عفونی با پاتوژنز کلبسیلا پنومونیه با درگیری دریچه آئورت گزارش می‌شوند (۸). همچنین درگیری دریچه میترال خودی (Native) حدود ۵-۱۰ درصد گزارش‌های مطالعات قبل را شامل شده بود، در حالی که این مورد در حدود ۵۰ درصد دریچه های مصنوعی گزارش شده بود (۱۱). در مطالعه Anderson و همکارانش منشاء آلودگی با این ارگانیسم در اکثریت موارد اندوکاردیت مجاری ادراری بود

[Downloaded from tmuj.iautmu.ac.ir on 2026-02-13]
[DOR: 20.1001.1.10235922.1403.34.4.12.7]
[DOI: 10.61186/iau.34.4.456]

جدول ۳. نتایج کشت خون

نمونه	خون
اسمیر گرم	باسیل گرم منفی دیده شد
کشت	جداسازی *Klebsiella pneumoniae*، CRE (carbapenem Resistant Enterobacteraceae) و XDR (Extensively Drug Resistant)
حساسیت به	-
حساسیت متوسط به	-
مقاومت به	Amikacin، Amoxicilin+Clavunate، Ampicilin/sulbactam، Cefazolin، Cafepime، Cefteriaxon، Ciprofloxacin، Co-trimoxazole، Imipenem، Meropenem، Tobramycin

جدول۴. نتایج کشت خلط

کشت BAL	جداسازی دو نوع میکروارگانیسم
اسمیر گرم	مشاهده باسیل گرم منفی و سلول‌های مخمری
R.B.C	مشاهده شد
W.B.C	متوسط
سلول‌های اپی‌تلیال	کمتر از ۱۰
نمونه	لاواژ برونکوآلوئولار
کشت	20.000 CFU/ML Candida albicans and 50.000 CFU/ML Klebsiella pneumonia (CRE(carbapenem ResistantEnterobacteraceae)and XDR(Extensively Drug Resistant))
حساسیت به	-
حساسیت متوسط به	-
مقاومت به	Amikacin، Amoxicilin+Clavunate، Ampicilin/sulbactam، Cefazolin، Cafepime، Cefteriaxon، Ciprofloxacin, Co-trimoxazole, Imipenem, Meropenem, Tobramycin

(۱۱). آغاز سریع درمان اندوکاردیت عفونی ناشی از کلبسیلا پنومونیه حیاتی است. تاخیر در درمان آنتی بیوتیکی سبب مرگ بیمار در ۵۰ درصد موارد می‌شود و تعویض دریچه در ۴۲ درصد موارد مورد نیاز است (۱۲).

طول مدت درمان به مدت بیش ۶ هفته به عنوان حداقل زمان لازم برای بهبودی کامل بیان شده است (۱۱). درمان‌هایی مانند کلیستین، Cephaperazone sulbactam، و جنتامایسین در مطالعات دیده شده است که با بهبودی بیمار همراه بوده‌اند (۱۳، ۹). با وجود این، میزان مرگ و میر (Mortality rate) اندوکاردیت عفونی ناشی از کلبسیلا پنومونیه بیش از ۵۰ درصد گزارش شده است (۹).

در مطالعات، مهم‌ترین فاکتورهای افزایش دهنده میزان مرگ، شوک سپتیک، مشکلات خونی (لکوپنی و ترومبوسیتوپنی)، عفونت ریه و درمان دارویی نامناسب بوده‌اند (۱۴، ۱۵).

علی‌رغم شیوع بسیار پایین اندوکاردیت عفونی ناشی از کلبسیلا پنومونیه، به علت میزان بالای مرگ و میر گزارش شده، توجه به آن بسیار مهم است. تشخیص به موقع بیماری یکی از فاکتورهای حیاتی در پیش آگهی بیمار است. استفاده از داروهایی مانند کلیستین و پیگیری بیمار تا زمان بهبودی کامل باید در دستور کار قرار گیرد. در نهایت، جراحی و تعویض دریچه قلب به عنوان راه حل تهاجمی اما مفید باید مدنظر قرار گیرد.

REFERENCES

1. Holland TL, Baddour LM, Bayer AS, Hoen B, Miro JM, Fowler VG Jr. Infective endocarditis. Nat Rev Dis Primers 2016;2:16059.

2.Khan A, Aslam A, Satti KN, Ashiq S. Infective endocarditis post-transcatheter aortic valve implantation (TAVI), microbiological profile and clinical outcomes: A systematic review. PLoS One 2020;15:e0225077.

3.Andrade NL, da Cruz Campos AC, Cabral AM, Damasco PH, Lo-Ten-Foe J, Rosa ACP, et al. Infective endocarditis caused by Enterobacteriaceae: phenotypic and molecular characterization of *Escherichia coli* and *Klebsiella pneumoniae* in Rio de Janeiro, Brazil. Braz J Microbiol 2021;52:1887-96.

4.Hassan SA, Akhtar A, Falah NU, Khan M. An Unusual Case of *Klebsiella pneumoniae* Endocarditis. Cureus 2020;12:e6999.

[Downloaded from tmuj.iautmu.ac.ir on 2026-02-13]

[DOR: 20.1001.1.10235922.1403.34.4.12.7]

[DOI: 10.61186/iau.34.4.456]

5.Song F, Zhang K, Huang J, Qian Z, Zhou H, Cai J, et al. Clinical Characteristics, Risk Factors, and Outcomes of Patients with Polymicrobial *Klebsiella pneumoniae* Bloodstream Infections. Biomed Res Int 2021;2021:6619911.

6.Ko W-C, Paterson DL, Sagnimeni AJ, Hansen DS, Von Gottberg A, Mohapatra S, et al. Community-acquired *Klebsiella pneumoniae* bacteremia: global differences in clinical patterns. Emerg Infect Dis 2002;8:160.

7.Maruo H, Ohsugi K, Maruta K, Kotani T. Infective endocarditis secondary to *Klebsiella pneumoniae*-associated emphysematous cystitis. BMJ Case Rep 2021;14.

8.Rivero A, Gomez E, Alland D, Huang DB, Chiang T. K2 serotype *Klebsiella pneumoniae* causing a liver abscess associated with infective endocarditis. J Clin Microb 2010;48:639-41.

9.Anderson MJ, Janoff EN. Klebsiella endocarditis: report of two cases and review. Clin Infec Dis 1998;26:468-74.

10.Pai RK, Wall TS, Macgregor JF, Abedin M, Freedman RA. *Klebsiella pneumoniae*: a rare cause of device-associated endocarditis. Pacing Clin Electrophysiol 2006;29:540-2.

11.Srinivas KH, Sharma R, Agrawal N, Manjunath CN. Silent destruction of aortic and mitral valve by *Klebsiella pneumoniae* endocarditis. BMJ Case Rep 2013;2013:bcr2013200704.

12.Hwang J-A, Her C, Kim Y-W. Endocarditis caused by community-acquired *Klebsiella pneumoniae* infection. Korean J Crit Care Med 2013;28.

13.Tsay RW, Siu LK, Fung CP, Chang FY. Characteristics of bacteremia between community-acquired and nosocomial *Klebsiella pneumoniae* infection: risk factor for mortality and the impact of capsular serotypes as a herald for community-acquired infection. Arch Intern Med 2002;162:1021-7.

[Downloaded from tmuj.iautmu.ac.ir on 2026-02-13]

[DOR: 20.1001.1.10235922.1403.34.4.12.7]

[DOI: 10.61186/iau.34.4.456]