

Evaluation of cooperative protective effect of *sinomenine* combined with *gastrodin* on carbon tetrachloride-induced hepatic injury in male mouse

Aref Nooraei¹, Marzieh Darvishi², Javad Cheraghi³, Marzieh Havasi⁴, Salman Soltani⁵

¹ Assistant Professor of Comparative Anatomy and Embryology, Department of Histology, Faculty of Veterinary Sciences, Ilam University, Ilam, Iran

² Associate Professor of Anatomical Sciences, Department of Basic Sciences, Faculty of Medicine, Ilam University of Medical Sciences, Ilam, Iran

³ Associate Professor of Physiology, Department of Laboratory Sciences, Faculty of Veterinary Sciences, Ilam University, Ilam, Iran

⁴ PhD Candidate in Biochemistry, Faculty of Veterinary Medicine, Shahid Chamran University of Ahvaz, Ahvaz, Iran

⁵ Assistant Professor of Comparative Histology, Department of Histology, Faculty of Veterinary Sciences, Ilam University, Ilam, Iran

Abstract

Background: As one of the most important organs of the body, the liver is responsible for detoxifying the body, and any liver failure caused by hepatotoxicity leads to acute liver damage, cirrhosis, and inflammation and destruction of hepatocytes. Therefore, this study was done to investigate the supportive effect of *sinomenin* with *gastrodin* among cases of liver damage caused by carbon tetrachloride.

Materials and methods: In this study, 48 male mice were used in the weight range of 23 to 30 grams. Then the mice were randomly divided into 8 groups (n= 6 each), including healthy group, healthy group receiving *gastrodin*, healthy group receiving *sinomenin*, the healthy group receiving *sinomenin* and *gastrodin*, the damage group receiving *gastrodin*, the damage group receiving *sinomenin*, the damage group receiving *gastrodin* and *sinomenin*, and the acute liver damage group. After the end of the experiment, the animals were killed by enzyme assay and liver histological study.

Results: The toxicity induced by carbon tetrachloride leads to increase in liver enzymes, as well as destruction of hepatocytes, accumulation of fatty tissue in the liver, and inflammation of the liver. Taking *sinomenin* and *gastrodin* improved liver enzymes and liver inflammation.

Conclusion: The use of herbal medicines can be a suitable alternative to synthetic medicines that have many side effects, in which the use of *sinomenin* and *gastrodin* can replace anti-inflammatory drugs for the liver and the entire digestive system.

Keywords: Carbon tetrachloride, Hepatotoxicity, Gastrodin, Sinomenin.

Cited as: Nooraei A, Darvishi M, Cheraghi J, Havasi M, Soltani S. Evaluation of cooperative protective effect of sinomenine combined with gastrodin on carbon tetrachloride-induced hepatic injury in male mouse. Medical Science Journal of Islamic Azad University, Tehran Medical Branch 2025; 35(3): 306-313.

Correspondence to: Salman Soltani (Corresponding author), Javad Cheraghi (Co-corresponding author)

Tel: +98 9187481591

E-mail: sa.soltani@ilam.ac.ir, j.cheraghi@ilam.ac.ir

ORCID ID: 0000-0001-3938-7708, 0000-0003-2918-2891

Received: 23 Aug 2024; **Accepted:** 7 Jan 2025

بررسی اثر حمایتی سینومنین باگاسترودین در آسیب کبدی القاء شده توسط تتراکلریدکربن در موش سوری نر

عارف نورایی^۱، مرضیه درویشی^۲، جواد چراغی^۳، مرضیه هواسی^۴، سلمان سلطانی^۵

^۱ استادیار آناتومی و جنین شناسی مقایسه‌ای، گروه بافت شناسی، دانشکده پیرادامپزشکی، دانشگاه ایلام، ایلام، ایران
^۲ دانشیار علوم تشریحی، گروه علوم پایه، دانشکده پزشکی، دانشگاه علومپزشکی ایلام، ایلام، ایران
^۳ دانشیار فیزیولوژی، گروه علوم آزمایشگاهی، دانشکده پیرادامپزشکی، دانشگاه ایلام، ایلام، ایران (نویسنده مسوول دوم)
^۴ دانشجوی دکتری تخصصی بیوشیمی، دانشکده دامپزشکی، دانشگاه شهیدچمران اهواز، اهواز، ایران
^۵ استادیار بافت شناسی مقایسه‌ای، گروه بافت شناسی، دانشکده پیرادامپزشکی، دانشگاه ایلام، ایلام، ایران (نویسنده مسوول اول)

چکیده

سابقه و هدف: کبد به عنوان یکی از مهم‌ترین ارگان‌های بدن وظیفه سم زدایی بدن را بر عهده دارد، هرگونه نارسایی کبدی ناشی سمیت کبدی سبب آسیب حادکبدی، سیروزکبدی، التهاب و تخریب هیپاتوسیت‌ها می‌شود؛ لذا مطالعه حاضر با هدف بررسی اثر حمایتی سینومنین باگاسترودین در آسیب کبدی القاء شده توسط تتراکلریدکربن انجام شد.

روش بررسی: در این مطالعه از تعداد ۴۸ سر موش سوری نر در محدوده وزنی ۲۳ تا ۳۰ گرم استفاده شد. موش‌ها به طور تصادفی به ۸ گروه ۶ تایی شامل گروه سالم، گروه سالم دریافت کننده گاسترودین، گروه سالم دریافت کننده سینومنین، گروه سالم دریافت کننده سینومنین و گاسترودین، گروه آسیب دریافت کننده گاسترودین، گروه آسیب دریافت کننده سینومنین، گروه آسیب دریافت کننده گاسترودین و سینومنین، و گروه آسیب حاد کبدی تقسیم شدند که پس از اتمام آزمایش متعاقب آسان کشی حیوانات، سنجش آنزیمی و مطالعه بافتی کبد انجام گرفت.

یافته‌ها: سمیت ناشی از تتراکلرید کربن سبب افزایش آنزیم کبدی و همچنین تخریب هیپاتوسیت‌ها، تجمع بافت چربی در کبد و التهاب کبد شد که سینومنین و گاسترودین سبب بهبود آنزیم کبدی و التهاب کبدی شدند.

نتیجه‌گیری: استفاده از داروهای گیاهی می‌تواند جایگزین مناسبی برای داروهای سنتتیک باشد که دارای عوارض جانبی متعدد هستند که در این بین استفاده از سینومنین و گاسترودین می‌تواند جایگزین داروهای ضدالتهابی برای کبد و کل دستگاه گوارش باشد.

واژگان کلیدی: تتراکلرید کربن، سمیت کبدی، گاسترودین، سینومنین.

مقدمه

عهده دارد (۲). هرگونه نارسایی در کبد به دلیل از دست دادن هموستاز متابولیکی بدن با وجود درمان گسترده سبب مرگ و میر می‌شود (۳). عوامل ایجاد کننده آسیب کبدی بسیار متفاوت است و حتی در برخی بیماران تشخیص داده نمی‌شوند، اما از مهم‌ترین عوامل آسیب کبدی می‌توان استرس اکسیداتیو، رادیکال‌های آزاد، الکل، مواد شیمیایی، ویروس‌ها و داروها را نام برد (۴-۶). در مطالعه‌ای نشان داده شد که داروها و سموم حدود ۱۹ درصد در آسیب کبدی نقش دارند (۷)، که نشان دهنده این است که درصد بالایی از

کبد یکی از مهم‌ترین اعضای بدن است و از لحاظ آناتومیکی در سمت راست بدن و در پشت دیافراگم قرار دارد (۱)، که وظیفه سم زدایی، تولید عوامل انعقادی خون، تنظیم سوخت و ساز قند و چربی و ذخیره قند به صورت گلیکوژن را بر

آدرس نویسنده مسوول: ایلام، دانشگاه ایلام، دانشکده پیرادامپزشکی، گروه بافت شناسی، سلمان سلطانی؛ گروه علوم آزمایشگاهی، جواد چراغی (j.cheraghi@ilam.ac.ir, sa.soltani@ilam.ac.ir) (email: sa.soltani@ilam.ac.ir, j.cheraghi@ilam.ac.ir)
 ORCID ID: 0000-0001-3938-7708, 0000-0003-2918-2891
 تاریخ دریافت مقاله: ۱۴۰۳/۶/۲
 تاریخ پذیرش مقاله: ۱۴۰۳/۱۰/۱۸

داده‌اند که مشخصات دارویی سینومنین شامل سرکوب سیستم ایمنی، بهبود آرتروز، ضد التهاب و محافظت در برابر هیپاتیت ناشی از لیپوپولی ساکارید (LPS) است (۱۳). با توجه به خواص داروهای گیاهی نام‌برده، هدف از این مطالعه بررسی اثر حمایتی سینومنین باگاسترودین در آسیب کبدی القاء شده توسط تتراکلریدکربن در موش سوری نر بود.

مواد و روشها

در این مطالعه از ۴۸ سر موش سوری نر در محدوده وزنی ۲۳ تا ۳۰ گرم استفاده شد. حیوانات به منظور سازگاری با محیط به مدت یک هفته در خانه حیوانات دانشکده پیرامیزشکی دانشگاه ایلام و در دمای ۲۳ درجه سانتی‌گراد و چرخه ۱۲ ساعت نور و ۱۲ ساعت تاریکی نگهداری شدند. سپس موش‌ها به طور تصادفی به هشت گروه شش تایی تقسیم شدند:

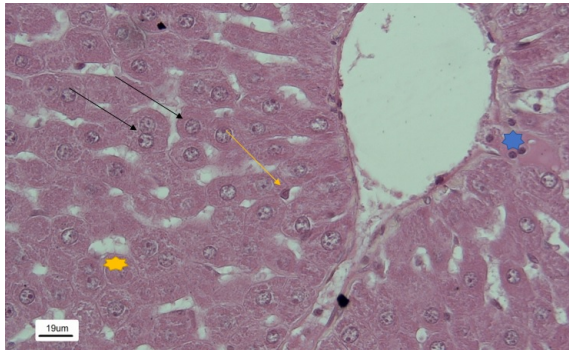
۱. گروه سالم دریافت کننده گاسترودین
۲. گروه سالم دریافت کننده سینومنین
۳. گروه سالم دریافت کننده سینومنین و گاسترودین
۴. گروه آسیب دریافت کننده گاسترودین
۵. گروه آسیب دریافت کننده سینومنین
۶. گروه آسیب دریافت کننده گاسترودین و سینومنین
۷. گروه سالم
۸. گروه آسیب حاد کبدی

لازم به ذکر است تمام مراحل کار بر روی حیوانات آزمایشگاهی بر اساس کمیته اخلاق و با کد اخلاق REC.1403.008 انجام شد. گروه‌های آسیب، تتراکلریدکربن را به مدت ۸ هفته به صورت تزریق داخل صفاقی و هر هفته دو بار دریافت کردند. این روند به منظور ایجاد مدل فیروز کبدی انجام شد. سپس گروه‌های تحت عنوان سینومنین، گاسترودین و ترکیب دو دارو، سینومنین (۸۰ mg/kg) و گاسترودین (۳۰۰ mg/kg) را به مدت ۷ روز از طریق تزریق داخل صفاقی دریافت کردند. ۴۸ ساعت پس از آخرین تزریق، با رعایت اصول اخلاقی و با تزریق درون صفاقی ترکیبی از کتامین (۳۰ تا ۵۰ میلی گرم بر کیلو گرم وزن بدن) و زایلازین (۳ تا ۵ میلی گرم بر کیلو گرم وزن بدن) موش‌ها بیهوش شدند. خون‌گیری از قلب انجام شد و میزان آنزیم AST اندازه‌گیری شد. همچنین بافت کبدشان استخراج شد و بعد از فیکساسیون در فرمالین ۱۰ درصد برش زده شدند و نمونه‌ها رنگ آمیزی شدند. برای این منظور از رنگ آمیزی هماتوکسیلین-اؤزین (بررسی التهاب) و بررسی تعداد مونوسیت استفاده شد.

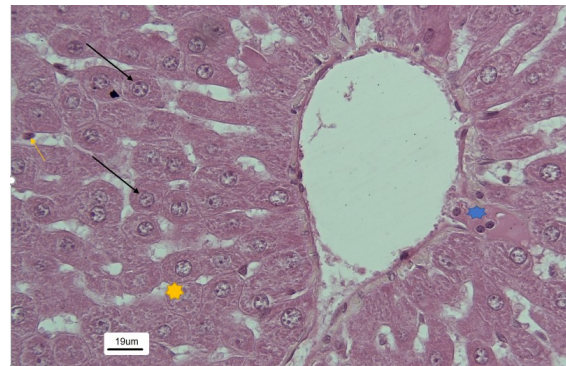
افرادی که دچار بیماری‌های کبدی هستند در مواجهه با داروها، سموم و مواد شیمیایی هستند. مهم‌ترین اختلال کبدی که در مواجهه با مواد شیمیایی در کبد به وجود می‌آید سیروز کبدی است (۸). یکی از مواد شیمیایی که سبب سیروز کبدی می‌شود تتراکلرید کربن است که پس از ورود به بدن توسط آنزیم‌های سیستم سم زدایی سیتوکروم P450 متابولیزه می‌شود. متابولیسم تتراکلریدکربن باعث تولید رادیکال‌های آزاد از طریق آنزیم‌های متابولیزه کننده داروها در رتیوکولوم اندوپلاسمیک می‌شود. در طی متابولیسم تتراکلرید کربن دو ترکیب سمی شامل تری کلرومتیل (CCl3) و پراکسی تتراکلرومتیل (OOCCl3) تولید می‌شوند که موجب صدمات حاد کبدی از جمله سیروز و نکروز می‌شود (۸). سیروز کبدی حاصل بیماری‌های مزمن کبدی است که چرخه‌های مکرر آپوپتوز کبدی به تشدید سیروز کبدی کمک می‌کند. در سطح مولکولی بسیاری از سیتوکین‌ها در میانجی مسیرهای سیگنالینگ که فعال سازی HSCs و فیبروز را تنظیم می‌کنند درگیر هستند (۹). با توجه به اینکه نشان داده شده است داروهای سنتتیک و مواد شیمیایی خود سبب سیروز کبدی می‌شوند؛ لذا در این مطالعه از داروهای گیاهی استفاده شد که عوارض کمتری نسبت به داروهای سنتتیک داشته باشند و هم با خاصیت ضد التهابی و ضد آپوپتوزی بتوانند از التهاب و سیروز کبدی جلوگیری کنند. تحقیقات نشان می‌دهد که گاسترودین با بهبود آپوپتوز سلول‌های کبدی و واکنش التهابی ممکن است باعث مهار التهاب NLRP3 و فعال سازی NF-kB، تنظیم بیان پروتئین مربوط به آپوپتوز و به این ترتیب محافظت از کبد شود (۱۰). گاسترودین ترکیب شیمیایی است که گلوکوزید گاستروژن از ارکیده *Gastrodia elata* و از ریزوم *Galeola faberi* جدا شده است. همچنین می‌تواند با انتقال بیولوژیک ۴-هیدروکسی بنزالدهید توسط کشت سلول‌های *Datura tatula* تولید شود. گاسترودین برای درمان التهاب و بهبود درد معده و همچنین درمان و پیشگیری از زخم معده و زخم اثنی عشر مورد استفاده قرار می‌گیرد. این دارو با کاهش ترشح میزان اسید معده، درد و ناراحتی‌های معده را کاهش داده و از بروز نفخ شکم پیشگیری می‌کند (۱۱، ۱۲). از دیگر داروهای گیاهی می‌توان سینومنین را نام برد. آکالوئید سینومنین ترکیب خالصی است که از گیاه دارویی چینی، *Sinomenium acutum* استخراج می‌شود و بومی آسیای شرقی است. از این گیاه در طب سنتی برای درمان روماتیسم و آرتروز استفاده می‌شود. مطالعات دارویی نشان

یافته‌ها

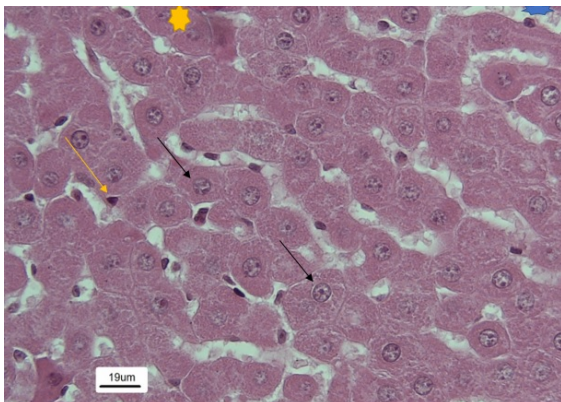
نتایج حاصل از مطالعات بافت شناسی نشان داد که در گروه‌های سالم، سالم+سینومنین، سالم+گاسترودین و سالم+گاسترودین+سینومنین، هیپاتوسیت‌ها کاملاً سالم، فضای سینوزوئیدی طبیعی، هسته‌ها یوکروماتین و کاملاً مشخص، تعداد ماکروفاژهای کبدی (کوپفر) در حد نرمال و همچنین فضای سیتوپلاسمی سلول‌های کبدی نیز نرمال بودند (شکل‌های ۱ تا ۴).



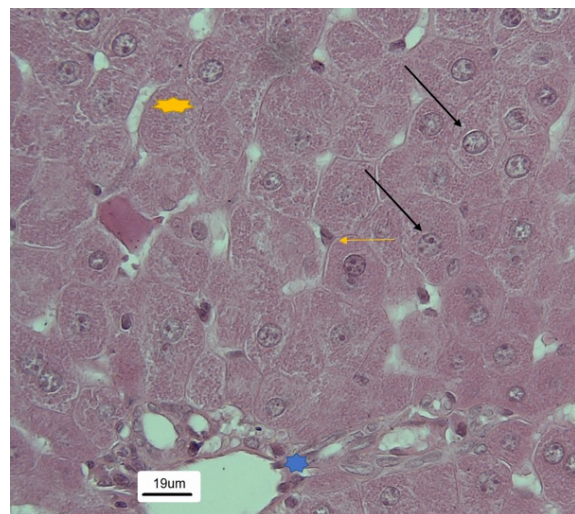
شکل ۳. گروه سالم+گاسترودین. فلش مشکی: هسته هیپاتوسیت‌ها که کاملاً سالم و واضح هستند. فلش زرد: ماکروفاژ کبدی یا سلول‌های کوپفر که از لحاظ تعداد و حجم نرمال هستند. ستاره زرد: هیپاتوسیت‌های کبدی که کاملاً منظم و چند وجهی مشاهده می‌شوند. ستاره آبی: سلول‌های تک هسته‌ای یا گرانولوسیت‌ها که طبیعی و نرمال هستند.



شکل ۱. گروه سالم: فلش مشکی: هسته هیپاتوسیت که کاملاً سالم و واضح است. فلش زرد: ماکروفاژ کبدی یا کوپفر. ستاره زرد: هیپاتوسیت که کاملاً منظم و چند وجهی مشاهده می‌شود. ستاره آبی: سلول‌های تک هسته‌ای یا گرانولوسیت‌ها که طبیعی و نرمال هستند.



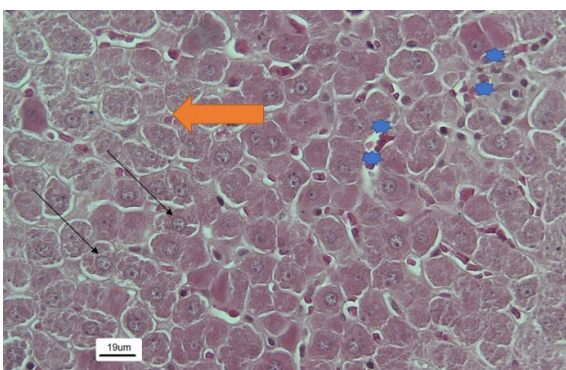
شکل ۴. گروه سالم+گاسترودین+سینومنین. فلش مشکی: هسته هیپاتوسیت‌ها که کاملاً سالم و واضح هستند. فلش زرد: ماکروفاژ کبدی یا سلول‌های کوپفر که از لحاظ تعداد و حجم نرمال هستند. ستاره زرد: هیپاتوسیت‌های کبدی که کاملاً منظم و چند وجهی مشاهده می‌شوند. ستاره آبی: فضای سینوزوئید طبیعی بافت کبد.



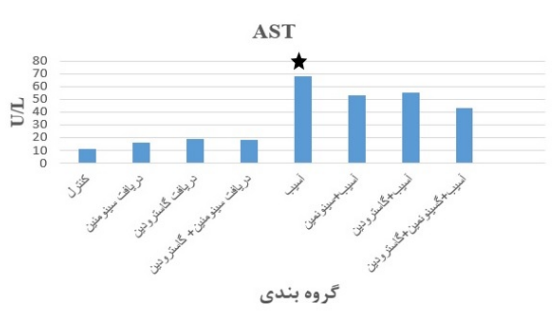
شکل ۲. گروه سالم+سینومنین: فلش مشکی: هسته هیپاتوسیت که کاملاً سالم و واضح است. فلش زرد: ماکروفاژ کبدی یا سلول کوپفر که از لحاظ تعداد و حجم نرمال هستند. ستاره زرد: هیپاتوسیت کبدی که کاملاً منظم و چند وجهی مشاهده می‌شوند. ستاره آبی: سلول‌های تک هسته‌ای یا گرانولوسیت‌ها که طبیعی و نرمال هستند.

اما در گروه دریافت کننده تتراکلرید کربن یا آسیب، تجمع چربی در سیتوپلاسم هیپاتوسیت‌ها، هجوم گسترده آگرانولوسیت‌ها به بافت کبد و به دنبال آن ایجاد التهاب در بافت کبد مشاهده شد. هسته سلولی تیره و کوچک و نشان دهنده شروع پیکنوز شدن نیز مشاهده شد (شکل ۵)، در گروه آسیب+دریافت کننده گاسترودین، تجمع بافت چربی همچنان مشهود بود، اما حجم گرانولوسیت‌ها و تعداد ماکروفاژها کاهش پیدا کرد و میزان التهاب نیز کم شد (شکل ۶). در گروه آسیب+سینومنین، کاهش سلول‌های التهابی و بهبود التهاب در بافت کبدی، کاهش تعداد ماکروفاژهای کبدی نیز مشاهده شد (شکل ۷).

در گروه آسیب+گاسترودین+سینومنین، سلول‌های کبدی بهبود یافتند، تجمع بافت چربی به شدت کاهش یافت و تعداد ماکروفاژها کاهش یافت (شکل ۸). نتایج بیوشیمیایی حاصل از اندازه‌گیری میزان آنزیم کبدی AST نشان داد که تترا کلرید کربن سبب افزایش میزان این آنزیم می‌شود که عصاره گیاهان دارویی خصوصا ترکیبی از دو عصاره سینومنین+گاسترودین سبب کاهش این آنزیم و بهبود عملکرد کبد می‌شود. سایر گروه‌ها میزان آنزیم AST در محدوده نرمال بود (نمودار ۱).



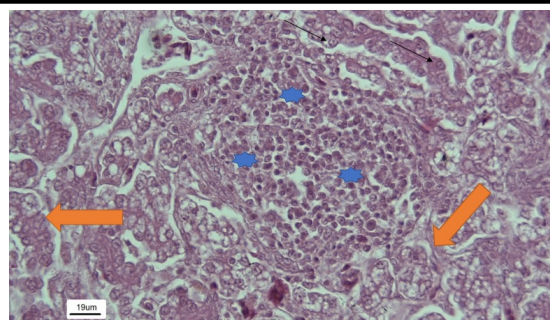
شکل ۸. گروه آسیب+سینومنین+ گاسترودین: ستاره‌های آبی: کاهش حضور سلول‌های تک هسته‌ای و التهابی و خون در فضای سینوزوئیدی. فلش مشکی: هپاتوسیت‌های بهبود یافته. پیکان نارنجی: حضور گلبول قرمز در داخل سینوزوئیدها.



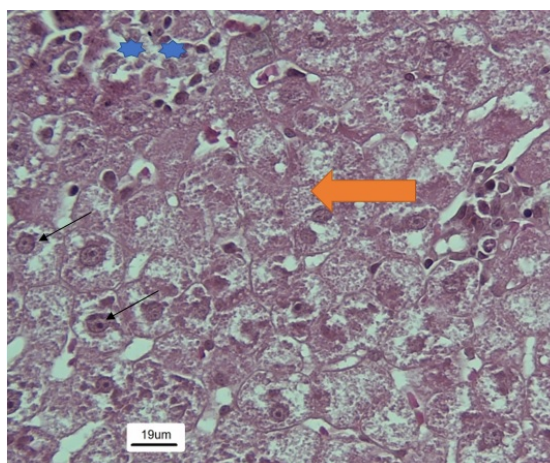
نمودار ۱. اندازه‌گیری میزان AST در گروه‌های مورد مطالعه. میزان این آنزیم در گروه آسیب کبدی به شدت افزایش یافته است و غیر نرمال است و از لحاظ آماری با سایر گروه‌ها اختلاف معنی‌داری دارد ($p \leq 0.05$), ولی در سایر گروه‌های مورد مطالعه این میزان در محدوده طبیعی است.

بحث

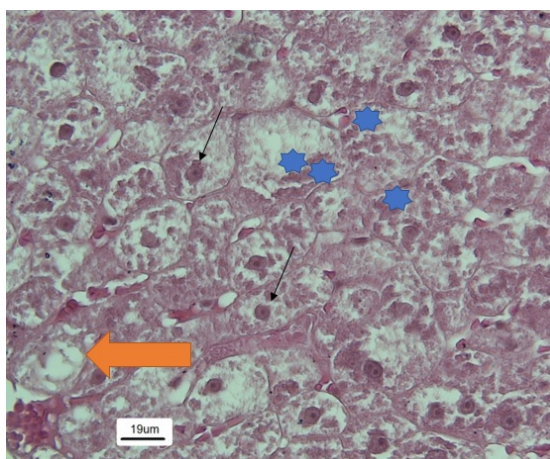
نتایج حاصل از مطالعه حاضر نشان داد که مسمومیت با تتراکلرید کربن سبب التهاب و تجمع بافت چربی در کبد می-



شکل ۵. گروه آسیب کبدی. ستاره‌های آبی: هجوم تک هسته‌ای‌ها و سلول‌های التهابی. فلش مشکی: هپاتوسیت‌های در حال تخریب و افزایش بی‌نظمی بافت کبدی. پیکان نارنجی: تجمع چربی در بافت کبد و از بین رفتن نظم ساختار هپاتوسیت‌ها.



شکل ۶. گروه آسیب+گاسترودین. ستاره‌های آبی: کاهش تعداد سلول‌های التهابی و تک‌هسته‌ای‌ها. فلش مشکی: هسته هپاتوسیت‌های ترمیم شده و در حال بازسازی. پیکان نارنجی: کاهش تجمع چربی سیتوپلاسمی.



شکل ۷. گروه آسیب+سینومنین. ستاره‌های آبی: کاهش التهاب و بازسازی سلول کبدی. فلش مشکی: هسته هپاتوسیت‌ها و کاهش تجمع چربی در سیتوپلاسم سلول‌ها. پیکان نارنجی: هپاتوسیت تخریب شده.

شود، که عصاره گیاهان سینومنین و گاسترودین تاحدودی سبب بهبود این حالت شد. پس از جذب تتراکلرید کربن در بدن به سرعت از طریق جریان خون به اندام‌های داخلی مثل کبد، کلیه و مغز می‌رسد و بسته به غلظت تتراکلرید کربن بعد از ۱ تا ۶ ساعت مقداری از این ماده در بافت چربی تجمع می‌یابد (۱۴). Reynolds نشان داد که اولین تغییرات هیستوپاتولوژیکی در کبد به دنبال مسمومیت با تتراکلرید کربن ایجاد نکرده است که همسو با نتایج مطالعه حاضر است (۱۵). مطالعات زیادی اثرات مفید گیاهان دارویی رو بر روی خنثی سازی اثر سمیت تتراکلرید کربن را نشان می‌دهند، اما تاکنون مطالعه چندانی بر روی تاثیر سینومنین و گاسترودین صورت نگرفته است. در مطالعه‌ای در سال ۲۰۰۳ که توسط Chin YW و همکارانش صورت گرفت، نشان دادند که عصاره میوه *lycium Chineses* می‌تواند تغییرات هیستوپاتولوژیک ناشی از سمیت کبدی را کاهش دهد که در مطالعه حاضر سینومنین و گاسترودین نیز سبب بهبود وضعیت هیستوپاتولوژیکی کبد ناشی از سمیت تتراکلرید کربن شدند (۱۶). در مطالعه‌ای بر روی تاثیر عصاره روغنی سیاه دانه بر روی سمیت کبدی ناشی از تتراکلرید کربن نشان داده شد که پس از دریافت دوزهای ۲۵۰ و ۵۰۰ میلی گرم بر کیلوگرم از این عصاره سبب کاهش التهاب بافت کبدی ناشی از تتراکلرید کربن می‌شود که در مطالعه حاضر نیز سینومنین و گاسترودین نیز تا حد زیادی سبب کاهش التهاب بافت کبدی شدند (۱۷). Al-Ghamdi و همکارانش گزارش کردند که عصاره آبی میوه *phoneix Dactylifear* در سمیت کبدی القا شده توسط تتراکلرید کربن در رت نژاد ویستار کبد موش‌هایی که در این مطالعه تحت سمیت با تتراکلریدکربن قرار گرفته بودند، آسیب جدی دیده بود. مطالعات مورفولوژیک و هیستولوژیک بافت کبد این رت‌ها قبل و بعد از دریافت تتراکلریدکربن نشان دهنده اثرات حفاظتی و درمانی قابل توجه عصاره میوه درخت *Dactylifera Phoenix* روی کبد رت‌ها بود، که همسو با نتایج مطالعه حاضر است (۱۸) با توجه به اینکه عصاره گیاهان *Lycium chineses*، سیاه دانه و *phoneix Dactylifear* همگی دارای خاصیت آنتی اکسیدانی هستند؛ بنابراین می‌توانند سبب بهبود عملکرد کبد و آنزیم‌های کبدی از جمله AST شوند. استرس اکسیداتیو باعث آسیب سلولی و نشت آنزیم AST به درون خون می‌شود، به همین دلیل در بیماری‌های کبدی افزایش AST اتفاق می‌افتد، اما عصاره گیاهانی که دارای خاصیت آنتی اکسیدانی هستند می‌توانند به کاهش سطوح AST در مبتلایان به بیماران

کبدی کمک کنند (۱۹). در مطالعه دیگری نتایج نشان داد که سینومنین می‌تواند بروز و شدت برخی سمیت‌های ناشی از LPS را کاهش دهد، به عنوان مثال، چسبندگی سلول، التهاب سیستمیک و اختلال عملکرد ارگان‌های متعدد را کاهش دهد. از این رو به علت عملکرد ضدالتهابی آن در بررسی اخیر این دارو به عنوان کاندید مناسب جهت درمان‌های آنتی اندوتوکسیسیته مطرح است، که نتایج مطالعه حاضر نیز این را تایید می‌کند (۲۰، ۲۱). Chen و همکارانش در سال ۲۰۱۷ گزارش کردند که گاسترودین با خاصیت ضد التهابی می‌تواند التهاب ناشی از صرع در بیماران عصبی را کاهش دهد و سبب کاهش تعداد و دفعات تشنج در کودکان شود که این امر نشان دهنده این است که گاسترودین می‌تواند بر روی ارگان‌های مختلف خاصیت ضد التهابی داشته باشد (۲۲)، همان طور که در مطالعه ما گاسترودین سبب کاهش التهاب ناشی از سمیت تتراکلرید کربن در کبد شد. نتایج مطالعه ما نشان داد که سمیت ناشی از تتراکلرید کربن سبب افزایش میزان آنزیم AST می‌شود. Goodarzi و همکارانش گزارش کردند که سمیت ناشی از تتراکلرید کربن در موش‌های صحرایی سبب افزایش آنزیم‌های کبدی، به خصوص AST، می‌شود که عصاره گیاه سورانه تا حد زیادی سبب کاهش میزان این آنزیم شد که مطالعه حاضر نیز این را نشان می‌دهد که گاسترودین و سینومنین سبب کاهش میزان این آنزیم در آسیب کبدی می‌شوند (۲۳). Ma, S و همکارانش نشان دادند که اسید پرفلورواتکتانوتیک می‌تواند در انسان و موش سبب آسیب کبدی و افزایش میزان AST شود که مصرف همزمان گاسترودین سبب بهبود آسیب کبدی و کاهش میزان آنزیم AST در گروه‌های تحت درمان می‌شود که نتایج مطالعه حاضر نیز این را نشان می‌دهد (۲۴). در مطالعه‌ای دیگر نشان داده شد که سمیت کبدی ناشی از استامینوفن در موش می‌تواند به شدت میزان آنزیم AST را بالا ببرد که مصرف گاسترودین سبب نرمال شدن میزان این آنزیم نسبت به گروه آسیب شد که همسو با نتایج مطالعه حاضر است (۲۵). Li, X و همکارانش در سال ۲۰۱۹ که به بررسی سمیت کبدی ناشی از الکل (ALD) پرداختند، نشان دادند که در این بیماری میزان آنزیم AST به شدت بالا می‌رود، اما استفاده از دوزهای ۸۰-۵۰-۱۰۰ میلی گرم بر کیلوگرم گاسترودین سبب کاهش و بهبود وضعیت آنزیم‌های کبدی، به خصوص AST، می‌شوند (۲۶). Kayalı و همکارانش گزارش کردند سمیت کبدی ناشی از مصرف بالای استامینوفن می‌تواند سبب افزایش نگران کننده‌ای در میزان آنزیمی ALT شود که سینومنین می‌تواند

مثلاً از طریق تاثیر بر آنزیم‌های کبدی مانند آنزیم‌های CYP450 که در متابولیسم داروها نقش دارند که منجر به افزایش یا کاهش سطح دارو در خون می‌شود. این تداخلات می‌توانند باعث کاهش اثربخشی داروهای تجویزی یا افزایش سمیت آنها شوند. به عنوان مثال، برخی از داروهای گیاهی ممکن است اثرات داروهای مانند رقیق‌کننده‌های خون یا داروهای ضد فشار خون را تغییر دهند. در نهایت، لازم است که پزشکان و بیماران همواره از مشاوره‌های پزشکی استفاده کرده و مصرف داروهای گیاهی را فقط تحت نظارت متخصص انجام دهند تا از عوارض جانبی یا تداخلات دارویی جلوگیری شود. به طور کلی، داروهای گیاهی می‌توانند به عنوان مکمل درمانی مفید باشند، اما باید تحقیقات و مراقبت‌های دقیق برای اطمینان از ایمنی و اثربخشی آنها انجام شود.

سبب بهبود آنزیم‌های کبدی ALT شود. هرچند در این مطالعه میزان AST اندازه گیری شد، ولی می‌توان چنین گفت که سینومنین به طور کلی می‌تواند سبب بهبود آسیب‌های کبدی شود (۲۷). داروهای گیاهی مانند گاسترودین و سینومنین معمولاً به عنوان مکمل‌های درمانی یا درمان‌های کمکی برای بیماری‌های کبدی استفاده می‌شوند، اما چون پایه علمی برای دوزهای بهینه و اثرات آنها در بلندمدت هنوز کامل نیست، تحقیقات بیشتری لازم است. در حال حاضر، دوزهای مصرفی این داروها بیشتر بر اساس تجربیات بالینی و مطالعات کوچک استوار است. مطالعات بیشتری باید انجام شود تا دوز دقیق، زمان مصرف، و نحوه استفاده از این گیاهان دارویی برای درمان بیماری‌های کبدی مشخص شود. یکی از مهم‌ترین چالش‌ها در استفاده از داروهای گیاهی، تداخلات آنها با داروهای شیمیایی است. بسیاری از داروهای گیاهی می‌توانند اثرات متابولیکی برخی از داروهای شیمیایی را تغییر دهند،

REFERENCES

- Mahadevan V. Anatomy of the liver. *Surgery (Oxford)* 2020;38:427–31.
- Yerra VG, Drosatos K. Specificity proteins (SP) and Krüppel-like factors (KLF) in liver physiology and pathology. *Int J Mol Sci* 2023;24:4682.
- Kim D, Konyn P, Sandhu KK, Dennis BB, Cheung AC, Ahmed A. Metabolic dysfunction-associated fatty liver disease is associated with increased all-cause mortality in the United States. *J Hepatol.* 2021;75(6):1284–91.
- Banu S, Bhaskar B, Balasekar P. Hepatoprotective and antioxidant activity of *Leucas aspera* against D-galactosamine induced liver damage in rats. *Pharm Biol* 2012;50:1592–5.
- Albanis E, Friedman SL. Hepatic fibrosis: pathogenesis and principles of therapy. *Clin Liver Dis* 2001;5:315–34.
- Ginès P, Cárdenas A, Arroyo V, Rodés J. Management of cirrhosis and ascites. *N Engl J Med* 2004;350:1646–54.
- Zheng S, Yang Y, Wen C, Liu W, Cao L, Feng X, et al. Effects of environmental contaminants in water resources on nonalcoholic fatty liver disease. *Environ Int* 2021;154:106555.
- Moon AM, Singal AG, Tapper EB. Contemporary epidemiology of chronic liver disease and cirrhosis. *Clin Gastroenterol Hepatol* 2020;18:2650–6.
- Zhou WC, Zhang QB, Qiao L. Pathogenesis of liver cirrhosis. *World J Gastroenterol* 2014;20:7312.
- Liu Y, Gao J, Peng M, Meng H, Ma H, Cai P, et al. A review on central nervous system effects of gastrodin. *Front Pharmacol* 2018;9:24.
- Park S, Kim DS, Kang S. *Gastrodia elata* Blume water extracts improve insulin resistance by decreasing body fat in diet-induced obese rats: vanillin and 4-hydroxybenzaldehyde are the bioactive candidates. *Eur J Nutr* 2011;50:107–18.
- Yang Y, Li Y, Han J, Wang Y. Gastrodin attenuates lithium-pilocarpine-induced epilepsy by activating AMPK-mediated PPAR α in a juvenile rat model. *Biosci Biotechnol Biochem* 2021;85:798–804.
- Zhao XX, Peng C, Zhang H, Qin LP. A review of chemistry, pharmacology, pharmacokinetics, and clinical use. *Pharm Biol* 2012;50:1053–61.
- Jeyachandramurugan N. Evaluation of hepatoprotective and antioxidant activities in Manjal Noi Kudineer against carbon tetrachloride-induced hepatotoxicity in Wistar rats [dissertation]. Chennai: College of Pharmacy, Madras Medical College; 2021.
- Reynolds ES. Liver parenchymal cell injury: III. The nature of calcium-associated electron-opaque masses in rat liver mitochondria following poisoning with carbon tetrachloride. *J Cell Biol* 1965;25:53–75.

16. Chin YW, Lim SW, Kim SH, Shin DY, Suh YG, Kim YB. Hepatoprotective pyrrole derivatives of Lycium chinense fruits. *Bioorg Med Chem Lett* 2003;13:79–81.
17. Al-Ghamdi MS. Protective effect of *Nigella sativa* seeds against carbon tetrachloride-induced liver damage. *Am J Chin Med* 2003;31:721–8.
18. Li S, Tan HY, Wang N, Zhang ZJ, Lao L, Wong CW, et al. The role of oxidative stress and antioxidants in liver diseases. *Int J Mol Sci* 2015;16:26087–124.
19. Al-Qarawi AA, Mousa HM, Ali BE, Abdel-Rahman H, El-Mougy SA. Protective effect of extracts from dates (*Phoenix dactylifera* L.) on carbon tetrachloride-induced hepatotoxicity in rats. *Int J Appl Res Vet Med* 2004;2:176–80.
20. Zhou H, Liu JX, Luo JF, Cheng CS, Leung ELH, Li Y, et al. Suppressing mPGES-1 expression by sinomenine ameliorates inflammation and arthritis. *Biochem Pharmacol.* 2017;142:133–44.
21. Zeng MY, Tong QY. Anti-inflammation effects of sinomenine on macrophages through suppressing activated TLR4/NF- κ B signaling pathway. *Curr Med Sci* 2020;40:130–7.
22. Chen L, Liu X, Wang H, Qu M. Gastrodin attenuates pentylenetetrazole-induced seizures by modulating the mitogen-activated protein kinase-associated inflammatory responses in mice. *Neurosci Bull* 2017;33:264–72.
23. Goodarzi N, Sherkatolabbasieh H, Hagh-Nazari L, Shafieezadeh S, Zangeneh MM, Zangeneh A. Protective effects of ethanolic extract of *Allium Saralicum* RM Fritsch on CCl₄-induced hepatotoxicity in mice. *J Rafsanjan Univ Med Sci* 2017;16:227–38.
24. Ma S, Sun Y, Zheng X, Yang Y. Gastrodin attenuates perfluorooctanoic acid-induced liver injury by regulating gut microbiota composition in mice. *Bioengineered* 2021;12:11546–56.
25. Liao CC, Yu HP, Chou AH, Lee HC, Hu LM, Liu FC. Gastrodin alleviates acetaminophen-induced liver injury in a mouse model through inhibiting MAPK and enhancing Nrf2 pathways. *Inflammation* 2022;45:1450–62.
26. Li XX, Jiang ZH, Zhou B, Chen C, Zhang XY. Hepatoprotective effect of gastrodin against alcohol-induced liver injury in mice. *J Physiol Biochem* 2019;75:29–37.
27. Kayalı A, Bora ES, Acar H, Erbaş O. Evaluation of the reparative effect of sinomenine in an acetaminophen-induced liver injury model. *Curr Issues Mol Biol* 2024;46:923–33.