مجله علوم پزشکی دانشگاه آزاد اسلامی
دوره ۱۵، شماره ۲، تابستان ۸۴، صفحات ۹۵ تا ۹۹

Case Report

تعیین نوع موتاسیون و گزارش اولین مورد آنومالی May-Hegglin در ایران و اولین مورد موتاسیون E1841K به صورت هموزیگوت در جهان

دکتر بهزاد پوپک*، دکتر حمید رضوانی، دکتر سید حسین یحیوی*، دکتر جان مارتیگنتی***، آنالیزا دیفئو***، دکتر گلاره خسروی پور****، کبری فراهانی****، فریبا حق نژاد دوشانلو***

* دانشکده پزشکی، دانشگاه آزاد اسلامی، واحد پزشکی تهران
** بخش هماتولوژی، بیمارستان آیت ا... طالقانی، دانشگاه علوم پزشکی شهید بهشتی
*** گروه ژنتیک انسانی، دانشکده پزشکی Mount Siani، نیویورک، آمریکا
**** آزمایشگاه تخصصی پیوند

چکیده

آنومالی May-Hegglin یک اختلال نادر اتوزومال غالب است که با تریاد کاهش پلاکت، پلاکت‌های بزرگ و اجسام شبیه دوهل در گرانولوسیتها مشخص می‌گردد. .هدف از این بررسی گزارش اولین مورد نارسایی در ایران و تعیین نوع موتاسیون مربوطه است. در این بررسی آزمایش CBC و گستره خون محیطی دو بیمار از یک خانواده (پدر و پسر) که به ترتیب ۵۱ و ۱۵ ساله بودند با دو ضدانعقاد EDTA و سیترات تری سدیم با شمارنده خودکار و بررسی میکروسکوپی مورد ارزیابی قرار گرفت. پس از استخراج DNA اگزون‌هایی از ژن MYH9 که بیشترین موتاسیون‌ها در آنها گزارش شده است، به طور مستقیم تعیین توالی شدند. در هر دو بیمار تریاد تشخیصی آنومالی May-Hegglin و موتاسیون E1841K مشاهده شد. موتاسیون در پدر به صورت هموزیگوت و در فرزند هتروزیگوت بود. دو بیمار معرفی شده اولین موردهای آنومالی May-Hegglin از ایران هستند. موتاسیون تعیین شده در هر دو بیمار یکسان و شایعترین موتاسیون ثبت شده برای ژن MYH9 در بیماران مذکور است. جالبترین نکته هموزیگوت بودن پدر برای موتاسیون E1841K بدون تشدید علایم بالینی بیماری است.

واژگان کلیدی: *آنومالی May-Hegglin، ژن MYH9، ترومبوسیتوپنی.*

مقدمه

آنومالی May-Hegglin (MHA) که توسط May و Hegglin به ترتیب در سالهای ۱۹۰۹ و ۱۹۴۵ میلادی گزارش شد، یک اختلال نادر ارثی است که به صورت اتوزومال غالب منتقل می‌شود (حدود ۲۰٪ موارد اسپورادیک گزارش شده است) (۱). این ناهنجاری با تریاد تشخیصی پلاکت‌های بزرگ (giant)، ترومبوسیتوپنی متوسط و انکلوزیون‌های بازوفیلی (آبی رنگ) شبیه اجسام دوهل (Dohle) در لکوسیت‌ها (بدون اهمیت بالینی) مشخص می‌شود (۲،۱). از نظر بالینی خونریزیهای خفیفی ممکن است در بیماران اتفاق افتد (۳). جایگاه ژن مسئول MHA با آنالیز ژنوم (Genome wide linkeage) بر روی کروموزوم ۲۲ (22q12.3–q13.2) قرار دارد. موتاسیون‌های ژن MYH9 که زنجیره سنگین نوع A میوزین غیرعضلانی (Non-Muscle Myosin Heavy Chain-A,NMMMC-A) را کد می‌کند، مسئول این نارسایی است (۷-۴). در این مقاله اولین مورد آنومالی May-Hegglin در دو عضو یک خانواده ایرانی گزارش می‌شود.

آدرس نویسنده مسئول: تهران، خیابان زرگنده، دانشکده پزشکی، دانشگاه آزاد اسلامی، واحد پزشکی تهران، دکتر بهزاد پوپک (**email**: bpoopak@yahoo.com)

تاریخ دریافت مقاله: ۱۳۸۳/۱۰/۳۰
تاریخ پذیرش مقاله: ۱۳۸٤/۲/۱٦

معرفی بیماران

آقایی ۵۱ ساله، کشاورز، متاهل و دارای سه فرزند (دو پسر و یک دختر) اهل شهرستان ساوه ساکن تهران است که به منظور جراحی پرولاپس رکتوم در یکی از بیمارستانهای تهران بستری می‌شود. بعد از عمل جراحی در سه نوبت برای بیمار آزمایش CBC انجام می‌شود که در دو نوبت آن ترومبوسیتوپنی گزارش می‌گردد. نتیجه آزمایش CBC قبل از عمل جراحی بیمار مشخص نیست یا انجام نشده است. به بیمار توصیه می‌شود که جهت مشاوره و پیگیری کاهش پلاکت به پزشک متخصص هماتوانکولوژی مراجعه نماید. در ارزیابی توسط همکار هماتوانکولوژیست یافته قابل توجهی در معاینه بالینی مشاهده نمی‌گردد و بیمار با درخواست آزمایش CBC و شمارش پلاکت با ضد انعقاد EDTA و تری سدیم سیترات برای رد تجمع پلاکتی در مجاورت EDTA به آزمایشگاه ارجاع می‌گردد. خون وریدی بیمار با ضد انعقاد K3EDTA و تری سدیم سیترات (با سیستم لوله‌های خلاء) جمع‌آوری شده و پس از ۱۰- ۸ بار سر و ته کردن لوله‌ها و مخلوط نمودن با ضد انعقاد بلافاصله خون محیطی تهیه شده سپس بعد از حدود ۵ دقیقه مخلوط شدن بر روی Mixer توسط (Sysmex k-1000) مورد ارزیابی قرار گرفت. گستره‌های تهیه شده از بیمار نیز با رنگ‌آمیزی رایت گسیما و رایت رنگ‌آمیزی شد.

پس از مشخص شدن نتایج، بیمار اذعان می‌دارد که تا بیست سال پیش به خصوص در هنگام فعالیت در مقابل نور خورشید دچار خونریزی از بینی شده که پیگیری خاصی برای آن انجام نداده است. یکی از فرزندان ذکور بیمار نیز دچار خونریزی بینی می‌شود و پدر بیمار نیز که بیش از نود سال سن دارد، طبق گفته بیمار مشکلاتی مشابه را داشته است.

در همین راستا از بیمار تقاضا شد که برای کنترل آزمایشها، خود و فرزندشان به آزمایشگاه مراجعه نمایند و آزمایش‌های اولیه مطابق بیمار اول دوباره برای خود بیمار تکرار و از فرزند ۱۵ ساله بیمار نیز برای اولین بار نمونه‌گیری برای آزمایشهای CBC و شمارش پلاکت انجام شد.

استخراج DNA:

به‌روش‌پروتئیناز (High PureK Template DNA Extraction kit, Roche) روی گلبولهای سفید هر دو بیمار (پدر و فرزند) انجام شد و کنترلهای کیفی لازم (از جمله OD260/OD280، غلظت، الکتروفورز بر روی ژل آگارز) بر روی DNA استخراج شده، انجام شد.

نمونه‌های DNA استخراج شده هر دو بیمار برای تعیین موتاسیون و تعیین توالی به گروه ژنتیک انسانی دانشکده پزشکی Mount Sinai (نیویورک آمریکا) ارسال شد.

یافته‌ها

نتایج مربوط به آزمایش CBC و مطالعه گستره خون محیطی هر دو بیمار در جدول ۱ آمده است. در ارزیابی گستره خون هر دو بیمار، ترومبوسیتوپنی متوسط، پلاکت‌های بزرگ (>4-5μm) (شکل۱)، اجسام دوکی شکل به رنگ آبی کمرنگ و به تعداد یک عدد (معمولاً) در نوتروفیل (شکلهای ۲ و ۳)، ائوزینوفیل (شکل۳) و برخی از منوسیت‌های بیمار مشاهده شد. در هیچکدام از لنفوسیت‌های بیماران اجسام شبیه دوهل وجود نداشت. هیچ تغییری در پارامترهای هماتولوژی از جمله شیفت به چپ، گرانول‌های سمی و غیره که دال بر عفونت، التهاب یا همولیز باشد، در گستره خون محیطی مشاهده نشد.

جدول۱- نتایج مربوط به آزمایش CBC و مطالعه گستره خون محیطی (PBS) هر دو بیمار

پارامترهای CBC و PBS	پدر	فرزند
WBC	5.7×10^{9}/L	6.3×10^{9} /L
RBC	5.6×10^{12} /l	5.69×10^{12} /l
Hb	15.2 g/dl	15.3g/dl
PCV	45.3%	45.3%
MCV	80.7 fL	79.6 fL
MCH	27.1 pg	26.9 pg
MCHC	33.6 g/dl	33.8 g/dl
PLT	$60x10^{9}$/l	$56x10^{9}$/l
Neutrophils	70%	50%
Lymphocytes	24%	38%
Monocytes	1%	6%
Eosinophils	5%	2%
Basophils	0	4%
Neutrophils with Dohle body like inclusions	83%	86%
Giant Platelets	26%	35%

تعیین توالی:

تعیین توالی برای اگزون‌هایی از ژن MYH9 که بیشتر از همه در نارسایی MHA درگیر هستند، بصورت مستقیم انجام شد و پس از بررسی نتایج، موتاسیون E1841K در هر دو بیمار مشخص گردید. پدر فرم هموزیگوت و فرزند فرم هتروزیگوت موتاسیون را داشتند. کروماتوگرام مربوط به هر دو بیمار در شکل ۴ نمایش داده شده است.

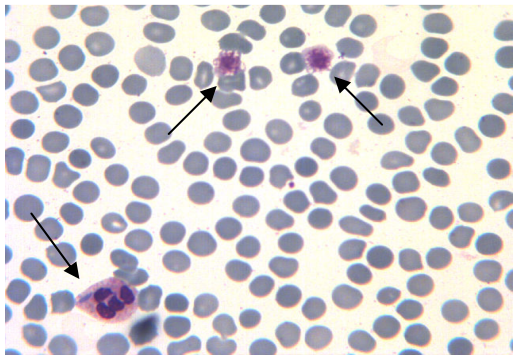

شکل ۱- در گستره خون محیطی بیمار دو پلاکت بزرگ و یک نوتروفیل دارای انکلوزیون به همراه کاهش پلاکت نمایان است

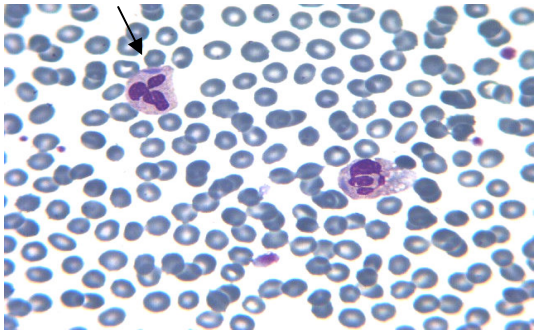

شکل ۲- در گستره خون محیطی بیمار دو نوتروفیل دارای انکلوزیون نمایان است

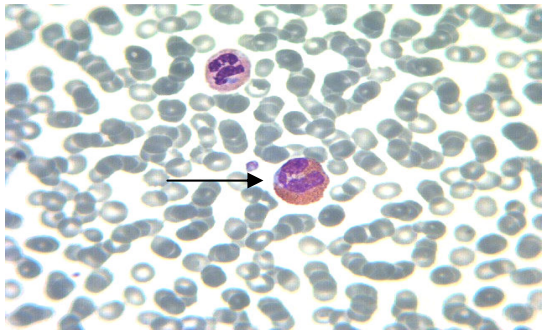

شکل ۳- در گستره خون محیطی بیمار یک نوتروفیل و یک ائوزینوفیل دارای انکلوزیون

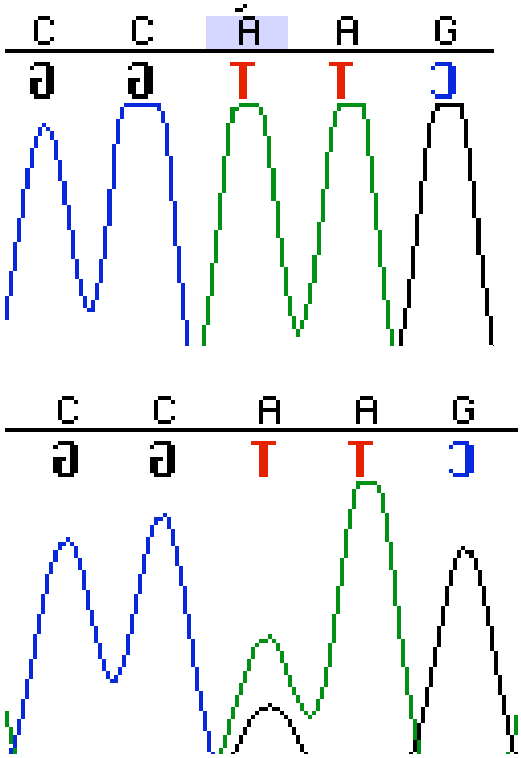

شکل ۴- کروماتوگرام مربوط به تعیین توالی هر دو بیمار نمایش داده شده است. در تصویر بالا کروماتوگرام پدر که موتاسیون را به صورت هموزیگوت و کروماتوگرام پایین مربوط به فرزند است که موتاسیون هتوزیگوت دارد

بحث

آنومالی May-Hegglin، سندروم Sebastian (SBS)، سندروم Fechtner (FTNS)، سندروم Epstein (EPS) و سندروم آلپورت با ماکروترومبوسیتوپنی (APSM) همگی جزء نارسایی‌های ارثی اتوزومال غالب هستند که سه مشخصه عمومی ترومبوسیتوپنی، پلاکت‌های بزرگ و اجسام شبیه اجسام دوهل (Dohle body) را همراه با تظاهرات متغیر سمپتوم‌هایی شبیه سندروم آلپورت از قبیل کری (High tone sensorineural)، کاتاراکت و نفریت را دارند (۲،۵،۷،۸). در دو بیمار ارزیابی شده نیز تریاد تشخیصی وجود داشت که تشخیص MHA را برای اولین بار در جمعیت ایرانی مطرح می‌کند. Pujol-Mois و همکاران درصد پلاکت‌های بزرگ را به ترتیب در دو بیمار ۲۵٪ و ۶۲٪ گزارش کردند (۲) که در یک مورد بیش از گزارش بیماران مورد مطالعه است که شاید اختلاف در قطر پلاکت‌ها برای شناسایی پلاکت بزرگ منجر به این اختلاف شده باشد. درصد گرانولوسیت‌های دارای انکلوزیون را در دو بیمار ۹۲ و ۹۸ درصد گزارش کردند که قدری بیش از گزارش حاضر است. دلیل این اختلاف می‌تواند توجه به این امر باشد که ما فقط نوتروفیل‌ها را ارزیابی کرده‌ایم در حالی که Pujol-Mois در گرانولوسیت‌ها درصد را تعیین کرده‌اند (۲). از سال ۲۰۰۰ میلادی موتاسیون در ژن MYH9 که زنجیره سنگین نوع A میوزین غیر عضلانی را کد می‌کند، مسئول این نارسایی اعلام کرده‌اند. در بیماران مورد مطالعه نیز موتاسیون E1841K در ژن MYH9 وجود داشت. این نوع از موتاسیون در اثر جابجایی G به A (G → A) در جایگاه ۵۵۲۱ اگزون ۳۸ که منجر به یک موتاسیون

mis-sense می‌شود، ایجاد می‌گردد. در اثر این موتاسیون به جای اسید آمینه اسید گلوتامیک در جایگاه ۱۸۴۱ لیزین قرار می‌گیرد (۹).

در مطالعه گروه نسبتاً بزرگی از بیماران (۲۷ نفر) نشان داده شد که موتاسیون‌های MYH9 در ۲۰ بیمار (۷۴٪) وجود داشت که به ترتیب چهار موتاسیون R1933X، E1841K ، D1424NوR702C شایعترین تغییرات بودند (۵). موتاسیون‌های R702H و R702C فقط در ارتباط با EPS، FTNS یا APSM بوده و موتاسیون‌های R-1933X، D1424N و E1841K در هر دو نارسایی MHA و FTNS بصورت شایع گزارش شده‌اند (۵).

Kunishima و همکاران موتاسیون را در ۶ خانواده از هفت خانواده ژاپنی گزارش کردند که در سه مورد موتاسیون mis-sense، یک مورد non-sense و یک مورد حذف یک بازی بود که منجر به اتمام نارس زنجیره می‌شود (۸). در یکی از بیماران مورد مطالعه (پدر) موتاسیون E1841K بصورت هموزیگوت بود که تا بحال گزارشی از این مورد وجود نداشته لذا اولین گزارش مورد هموزیگوت MHA است.

Kunishima و همکاران در ارزیابی موتاسیون MYH9 مسئول برای نارسایی‌هایی از قبیل MHA، موتاسیون را در ۱۱ فامیل و سه بیمار اسپورادیک در ژاپن، کره و چین بررسی کردند. تمامی ۱۴ بیمار، موتاسیون هتروزیگوت MYH9 را داشتند تا به امروز ۲۰ موتاسیون مختلف برای ژن MYH9 شناخته شده است اما هیچ ارتباط فنوتیپ و ژنوتیپی ثابت نشده است (۶). حداقل سه ایزوفرم میوزین غیر عضلانی در انسان وجود دارد که عبارتند از: میوزین غیر عضلانی نوع IIC (NMIIC)، IIB (NMIIB) و IIA (NMIIA) (۱۰). ژن MYH9 مسئول تولید NMIIA می‌باشد، در حالیکه اکثر سلولهای بدن چندین ایزوفرم II میوزین را بیان می‌کنند، پلاکت‌ها تنها NMIIA را بیان می‌نمایند (۱۰). شاید بخاطر همین باشد که موتاسیون در ژن MYH9 منجر به تغییر در مورفوژنز پلاکت‌ها می‌شود (۸). در عین حال مطالعات نشان داده است که ساختمان و عملکرد پلاکت طبیعی بوده و نقص در فراگمانتاسیون مگاکاریوسیت‌ها وجود دارد (۴).

با روشهای ایمونوفلورسانس در گستره‌های معمول محل NMMHCA در نوتروفیل بیماران MHA بررسی شده و نشان داده شده است که این پروتئین لوکالیزاسیون غیرطبیعی دارد که با جایگاه اجسام شبیه دوهل مطابق است پس می‌توان نتیجه گرفت که NMMHCA در تشکیل انکلوزیون‌های لکوسیتی دخالت دارد (۸).

تشکر و قدردانی

از اساتید ارجمند سرکار خانم دکتر پروانه وثوق، دکتر شهلا انصاری دماوندی و دکتر خدیجه ارجمندی رفسنجانی که در بازبینی گستره‌ها همکاری نمودند، کمال تشکر را داریم. از معاونت محترم پژوهشی دانشگاه به خاطر همکاری مستمر تشکر و قدردانی به عمل می‌آوریم. همچنین از خانمها فرزانه سادات، مریم صادقی، صغری ناگهی و آقایان امیدی و جهانگیرپور تشکر می‌شود.

REFERENCES

1. Kunishima S, Kojima T, Tanaka T, et al. Mapping of a gene for May-Hegglin anomaly to chromosome 22q. Hum Genet 1999;105(5):379-83.
2. Pujol-Moix N, Kelley MJ, Hernandez A, et al. Ultrastructural analysis of granulocyte inclusions in genetically confirmed MYH9-related disorders. Haematologica 2004;89(3):330-7.
3. Mayer K, Schildknecht O, Von Felten A. May-Hegglin anomaly: further studies on thrombocyte dysfunction. Schweiz Med Wochenschr 1997;127(26):1134-40. (abstract)
4. Kelley MJ, Jawien W, Ortel TL, et al. Mutation of MYH9, encoding non-muscle myosin heavy chain A, in May-Hegglin anomaly. Nat Genet 2000;26(1):106-8.
5. Heath KE, Campos-Barros A, Toren A, et al. Nonmuscle myosin heavy chain IIA mutations define a spectrum of autosomal dominant macrothrombocytopenias: May-Hegglin anomaly and Fechtner, Sebastian, Epstein, and Alport-like syndromes. Am J Hum Genet 2001;69(5):1033-45.
6. Kunishima S, Matsushita T, Kojima T, et al. Identification of six novel MYH9 mutations and genotype-phenotype relationships in autosomal dominant macrothrombocytopenia with leukocyte inclusions. J Hum Genet 2001;46(12):722-9.
7. Seri M, Pecci A, Di Bari F, et al. MYH9-related disease: May-Hegglin anomaly, Sebastian syndrome, Fechtner syndrome, and Epstein syndrome are not distinct entities but represent a variable expression of a single illness. Medicine (Baltimore) 2003;82(3):203-15.

8. Kunishima S, Kojima T, Matsushita T, et al. Mutations in the NMMHC-A gene cause autosomal dominant macrothrombocytopenia with leukocyte inclusions (May-Hegglin anomaly/Sebastian syndrome). Blood 2001;97(4):1147-9.

9. Deutsch S, Rideau A, Bochaton-Piallat ML, et al. Asp1424Asn MYH9 mutation results in an unstable protein responsible for the phenotypes in May-Hegglin anomaly/Fechtner syndrome. Blood 2003;102(2):529-34.

10. Hu A, Wang F, Sellers JR. Mutations in human nonmuscle myosin IIA found in patients with May-Hegglin anomaly and Fechtner syndrome result in impaired enzymatic function. J Biol Chem 2002;277(48):46512-7.