مجله علوم پزشکی دانشگاه آزاد اسلامی
دوره ۲۰، شماره ۱، بهار ۸۹، صفحات ۶۴ تا ۶۷

Case Report

گزارش تظاهرات ریوی در سندرم Hyper IgE

مریم حسن زاد[۱]، ساره امینی[۲]، سهیلا خلیل زاده[۳]، علی اکبر ولایتی[۴]

[۱] پزشک متخصص کودکان، پژوهشکده سل و بیماریهای ریوی، بیمارستان دکتر مسیح دانشوری، دانشگاه علوم پزشکی شهید بهشتی
[۲] پزشک عمومی، پژوهشکده سل و بیماریهای ریوی، بیمارستان دکتر مسیح دانشوری، دانشگاه علوم پزشکی شهید بهشتی
[۳] دانشیار، متخصص کودکان، پژوهشکده سل و بیماریهای ریوی، بیمارستان دکتر مسیح دانشوری، دانشگاه علوم پزشکی شهید بهشتی
[۴] استاد، فوق تخصص بیماری‌های عفونی اطفال، پژوهشکده سل و بیماریهای ریوی، بیمارستان دکتر مسیح دانشوری، دانشگاه علوم پزشکی شهید بهشتی

چکیده

سابقه و هدف: *سندرم Hyper IgE بیماری نادری از دسته سندرم‌های کمبود ایمنی اولیه است که با مشخصات عفونت‌های ریوی و جلدی، اگزما و افزایش سطح سرمی IgE مشخص می‌شود. در این مقاله، ۴ بیمار مبتلا به عفونت‌های متعدد ریوی در زمینه سندرم Hyper IgE معرفی می‌گردند.*

معرفی مورد: *در این مطالعه ۴ دختر که سابقه عفونت‌های ریوی متعدد داشتند، بررسی شدند و در نهایت سندرم Hyper IgE در آنها تشخیص داده شد. در تمامی بیماران سابقه عفونت‌های تنفسی شامل پنومونی، برونشکتازی، آبسه ریوی و هیدروپنوموتوراکس گزارش شده بود. در تمامی موارد سطح سرمی IgE بیشتر از ۲۰۰۰ واحد در میلی‌لیتر بود. در کشت‌های میکروبی ۲ بیمار، استاف اورئوس و سودومونا ائروژینوزا بدست آمد. همه بیماران به درمان آنتی‌بیوتیکی گسترده‌طیف جواب مثبت دادند. عوارض خارج ریوی شامل لنفادنیت چرکی و آبسه‌های جلدی و مغزی نیز مشاهده شد.*

نتیجه‌گیری: *سندرم Hyper IgE موجب عفونت‌های ریوی و خارج ریوی متعدد شده که به درمان با آنتی‌بیوتیک‌های گسترده‌طیف پاسخ خوبی می‌دهند.*

واژگان کلیدی: *Hyper IgE، آبسه ریوی، کودکان.*

مقدمه

سندرم Hyper IgE، بیماری نادری از دسته سندرم‌های کمبود ایمنی اولیه است که با مشخصات عفونت‌های ریوی و جلدی، اگزما و افزایش سطح سرمی IgE مشخص می‌شود (۱). بیشتر از ۲۰۰ مورد از این سندرم گزارش شده است(۲). علاوه بر ناهنجاری‌های ایمونولوژیکی، مشکلات متعدد ارگان‌های مختلف از جمله سیستم استخوانی و بافتی مانند اسکولیوز صورت، هیپراکستانسیون مفاصل، باقی ماندن دندان‌های اولیه، استئوپنی و شکستگی‌های پاتولوژیکی نیز دیده می‌شود (۱). معمولا در بیماران سابقه آبسه‌های استافیلوکوکی پوست، ریه، مفاصل و سایر اعضا از دوران کودکی وجود دارد. دومین ارگانیسم شایع کاندیدا البیکنس می‌باشد (۲). علل ژنتیکی و ایمونولوژیکی بیماری هنوز بطور کامل شناخته نشده است. بیشتر موارد یا اسپورادیک هستند و یا بصورت اتوزومال غالب ظاهر می‌شوند (۱). البته انواع مغلوب آن نیز گزارش شده که در این موارد، خود ایمنی، واسکولیت و عوارض مغزی دیده می‌شود. پنوماتوسل که در نوع اتوزومال مغلوب یافت می‌شود، در فرم غالب مشاهده نمی‌شود (۳). در این بیماران، سطح سرمی IgE بسیار بالا (بیش از ۲۰۰۰ واحد در میلی‌لیتر)، سطح سرمی IgD بالا و سطوح سرمی IgA، IgM و IgG طبیعی گزارش شده‌اند (۲).

تجویز طولانی‌مدت دوزهای درمانی آنتی‌بیوتیک وسیع‌الطیف بر علیه استافیلوکوک مقاوم به پنی‌سیلیناز تنها درمان موثر شناخته

آدرس نویسنده مسئول: تهران، دانشگاه علوم پزشکی شهید بهشتی، پژوهشکده سل و بیماریهای ریوی، دکتر مریم حسن زاد (email: p_nritld@yahoo.com)
تاریخ دریافت مقاله: ۱۳۸۸/۱/۲۴
تاریخ پذیرش مقاله: ۱۳۸۸/۷/۲۵

[Downloaded from tmuj.iautmu.ac.ir on 2026-11-25]

جدول ۱- مقایسه فنوتیپ بیماران مبتلا به HIES

بیمار	سن (سال)	جنس	منحنی رشد	تظاهرات	PMH*	باکتریولوژی	سی تی اسکن	سرم IgE	درمان
۱	۴/۸	مونث	بالای صدک ۵۰	هیدروپنوموتوراکس راست	عفونت مکرر تنفسی، آبسه پوستی، لنفادنیت	کشت آمپیم: سودومونا اثروژینوزا	پنوماتوسل لوب تحتانی راست	IgE سرمی: ۷۱۹۱ IU/ ml	جراحی و طبی
۲	۴	مونث	بالای صدک ۵۰	پنومونی	عفونت مکرر تنفسی	کشت خلط: استاف اورئوس	برونشکتازی آلوئولر	IgE سرمی: ۱۴۰۰ IU/ ml	طبی
۳	۱۷	مونث	پایین صدک ۵	پنومونی و توده در مغز	عفونت تنفسی، آبسه پوستی	کشت خلط: سودومونا اثروژینوزا	برونشکتازی آلوئولر و توده مغز	IgE سرمی: ۳۲۲۸ IU/ ml	طبی
۴	۷	مونث	پایین صدک ۵	پنومونی و آبسه پوستی	عفونت مکرر تنفسی، آبسه پوستی	کشت خلط: استاف اورئوس	برونشکتازی آلوئولر	IgE سرمی: ۴۸۴۸ IU/ ml	طبی

* سابقه قبلی بیماری

شده است. بسته به مورد، درمان‌های دیگر نیز ارائه می‌شود . بطور مثال IVIG برای بیمارانی که دچار کمبود آنتی‌بادی هستند تجویز می‌شود و جراحی توراکس برای مواردی مانند پنوماتوسل عفونی و یا مواردی که بیشتر از ۶ ماه طول کشیده‌اند انجام می‌شود.

اگر چه سندرم Hyper IgE نادر می‌باشد، اما همیشه در عفونت‌های متعدد باید مشکوک و با بررسی‌های بیشتر این سندرم را تشخیص داد و یا رد کرد. در این مقاله ما به معرفی ۴ بیمار با سابقه عفونت‌های تنفسی متعدد و پنوماتوسل پرداختیم.

معرفی مورد

در این مقاله ۴ دختر که با تشخیص سندرم Hyper IgE در بخش اطفال بیمارستان مسیح دانشوری بستری بودند، بررسی شدند. متوسط سن بیماران ۵ سال و ۷ ماه و میانگین سن در زمان تشخیص سندرم یک سال و ۶ ماه بود. بر اساس جدول رشد، ۵۰ درصد بیماران بالای ۵۰ درصد خط رشد و مابقی پائین این خط بودند. تظاهرات بالینی در ۳ بیمار پنومونی و در یک مورد هیدروپنوموتوراکس بود. سایر علائم شامل عفونت‌های جلدی و آبسه‌های مغزی بود. قابل ذکر است که تمامی بیماران دارای سابقه عفونت‌های تنفسی متعدد بودند. هم‌چنین لنفادنیت چرکی و آبسه‌های متعدد جلدی به ترتیب در یک و سه بیمار مشاهده شد.

در سی‌تی اسکن ریوی، سه بیمار برونشکتازی آلوئولار (شکل ۱ و ۲) و Consolidation و بیمار چهارم پنوماتوسل (شکل ۳) (۴ x ۳/۵ x ۵ سانتی‌متر) داشتند. در بیماری که دچار برونشکتازی بود، سی‌تی اسکن مغز دو ضایعه مغزی نشان داد (شکل ۴) .

در همه بیماران تست‌های ایمونولوژیکی (NBT, Flow cytometry) در حد طبیعی بودند. سطح سرمی IgE در تمامی موارد بالاتر از ۲۰۰۰ واحد در میلی‌لیتر بود. شایع‌ترین ارگانیسم‌ها در کشت استافیلوکوک اورئوس و سودومونا آئروژینوزا بودند. اقدامات درمانی شامل تجویز آنتی‌بیوتیک وسیع‌الطیف و فیزیوتراپی ریه برای همه بیماران انجام شد. در یک بیمار دچار آمپیم علاوه بر درمان طبی، جراحی نیز انجام شد. در نهایت همگی با دریافت آنتی‌بیوتیک ضداستافیلوکوک، به عنوان پیشگیری، مرخص شدند.



شکل ۱- آلوئولار برونشکتازی (Alveolar bronchiectasis)



شکل ۲- آلوئولار برونشکتازی(Alveolar bronchiectasis)

[Downloaded from tmuj.iautmu.ac.ir on 2026-11-25]



شکل ۳- هیدروپنوموتوراکس (Hydropneumothrax)

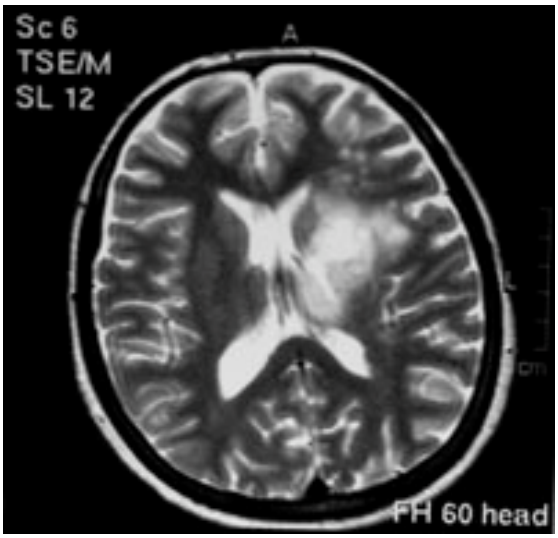

شکل ۴- آبسه مغزی (Brain Abscess)

بحث

سندرم Hyper IgE نوعی کمبود ایمنی است که ارگان‌های مختلف از جمله پوست، بافت همبند، اسکلت و دندان را درگیر می‌کند (۱، ۳، ۴). این سندرم بصورت اتوزومال غالب (single locus autosomal dominant trait with variable expressivity) منتقل می‌شود (۲). مطالعه Renner و همکاران در آمریکا در سال ۲۰۰۴ نشان داد که بیماران اتوزومال مغلوب، علائم اسکلتی نداشته، اما می‌توانند دچار بیماری‌های خود ایمنی شوند (۳). متاسفانه مطالعه ژنتیکی در بیماران ما انجام نشد. در سال ۱۹۹۲، Paller در مطالعه خود در آمریکا نشان داد که مشخصه این سندرم عفونت‌های شدید ریوی است که با عوارضی مانند آبسه‌های استافیلوکوکی، آمپیم و پنوماتوسل همراه است. احتمال بروز برونشکتازی نیز زیاد است. معمولا علائم آلرژیک وجود ندارند (۵). تمامی بیماران ما دچار پنومونی‌های مکرر و متعدد همراه با عوارض مانند آبسه و پنوماتوسل شدند. در مطالعه ما، در سی‌تی اسکن و HR سی‌تی اسکن، در سه بیمار برونشکتازی آلوئولار و یک بیمار پنوماتوسل و آمپیم گزارش شد. این یافته‌ها، تظاهرات Hyper IgE Syndrome (HIES) را تائید می‌کند (۲، ۵، ۹-۶).

در سال ۲۰۰۵، Muhmmed در هند و Paller در امریکا نشان دادند که درماتیت در بیشتر از ۸۰ درصد موارد HIES مشاهده شده و معمولا بین سنین ۲ ماهگی تا ۲ سالگی بروز می‌کند. این درماتیت شبیه درماتیت آتوپیک است، با این تفاوت که علاوه بر درگیری نواحی فلکسور، درماتیت در نواحی پشت گوش و خط رویش مو تشدید یافته است. عفونت‌های پوستی و بافتی بصورت سلولیت، پارونیشیا، فورونکولوز، آدنیت چرکی و آبسه‌های عمقی بافت‌ها بروز می‌کند (۵، ۶). فقط در ۳ بیمار ما، آبسه‌های جلدی و درماتیت در سابقه پزشکی بیماران گزارش شد.

در سال ۱۹۹۹ در آمریکا، Grimbacher و همکاران مشاهده کردند که در کودکان بزرگتر، علائم غیرایمونولوژیک شامل تاخیر و یا عدم رویش دندان در ۷۲ درصد، شکستگی‌های متعدد استخوان در ۵ درصد، اکستانسیون بیش از حد مفاصل در ۶۰ درصد و اسکولیوز در ۷۰ درصد موارد مشاهده می‌شوند (۱). اما هیچ‌گونه موردی از موارد غیرایمونولوژیک در بیماران ما دیده نشد.

بیماران HIES دارای صورت خاصی هستند که به نژاد و ژنتیک ربطی ندارد (۲)، ولی همه بیماران مطالعه حاضر دارای صورت طبیعی بودند.

Grimbacher و همکاران در سال ۱۹۹۹ نشان دادند که سطوح سرمی IgE در HIES بالاتر از ۲۰۰۰ واحد در میلی‌لیتر است، اما ممکن است که این سطوح با افزایش سن در ۲۰ درصد موارد کاهش یافته و به سطوح طبیعی برسد (۹۰-۱ واحد در میلی‌لیتر) و هیچ‌گونه ارتباطی با شدت بیماری نیز نداشته باشد (۱). بر اساس یافته‌های فوق، در کودکانی که دارای علائم بالینی HIES ولی بدون افزایش در میزان IgEهستند، تشخیص HIES نباید بدون بررسی‌های لازم حذف شود. در ۳ بیمار ما ، سطوح سرمی IgE بیشتر از ۲۰۰۰ واحد در میلی‌لیتر بود (۴۸۴۸، ۷۱۹۱ و ۳۲۲۸ واحد در میلی‌لیتر).

شایع‌ترین ارگانیسم‌هایی که در بیماران HIES یافت می‌شوند شامل استاف اورئوس، هموفیلوس انفولانزا و کاندیدا آلبیکنس هستند. نمونه‌های ما برای کشت شامل خلط و مایع پلورال

[Downloaded from tmuj.iautmu.ac.ir on 2026-11-25]

بودند و شایع‌ترین پاتوژن‌های کشت داده شده استاف اورئوس و سودوموناس ائروژینوزا بودند که مشابه نتایج سایر مطالعات است (۲).

درمان HIES شامل تجویز طولانی‌مدت آنتی‌بیوتیک، فیزیوتراپی ریه و تجویز IVIG (برای بیماران دچار کمبود آنتی‌بادی) است. جراحی توراکس برای موارد خاص مانند پنوماتوسل‌های عفونی و یا آبسه‌هایی که بیش از ۶ ماه وجود دارند، در نظر گرفته می‌شوند. در بیماران ما، درمان با آنتی‌بیوتیک‌های گسترده‌طیف و فیزیوتراپی ریه جراحی انجام شد. لوبکتومی و گذاشتن لوله سینه در یک بیمار که دچار آمپیم بود، انجام گرفت (۱۰).

در این مقاله، ۴ بیمار مبتلا به HIES بررسی شدند و علائم بالینی و سایر مشخصات آنها با مطالعات دیگر همخوانی داشت. بیماران مورد مطالعه ما تحت پروفیلاکسی آنتی‌بیوتیکی همراه با سایر اقدامات درمانی قرار گرفتند و در حال حاضر شرایط عمومی خوبی دارند. با این حال تحقیقات بیشتری جهت تعیین زمینه ژنتیکی و نقائص ایمونولوژیک این سندرم باید انجام شود.

تشکر و قدردانی

بدین وسیله نویسندگان این مقاله از همکاران محترم بخش رادیولوژی و پاتولوژی بیمارستان دکتر مسیح دانشوری تشکر و سپاسگزاری می‌کنند.

REFERENCES

1. Grimbacher B, Holland SM, Gallin JI, Greenberg F, Hill SC, Malech HL, et al. Hyper-IgE syndrome with recurrent infection-an autosomal dominant multisystem disorder. N Engl J Med 1999; 340: 692-700.
2. Kliegman RM, Behrman RE, Jenson HB, Stanton BMD, eds. Nelson textbook of pediatrics.18th ed. Philadelphia: Saunders; 2007. p.892-93.
3. Renner ED, Puck JM, Holland SM, Schmitt M, Weiss M, Frosch M, et al. Autosomal recessive hyperimmuonoglobuline syndrome: a distinct disease entity. J pediatr 2004; 144: 93-99.
4. Salaria M,Singh S,Kumar L. Hyperimmuonoglobuline E syndrome. Indian pediatr 1997; 34: 827-29.
5. Paller AS. Cutaneous manifestations of non-AIDS immunodeficiency. In: Moschella SL, Hurly HJ, editors. Dermatology. Philadelphia: WB Saunders company;1992.p.356-60
6. Muhammed K. Hyper-IgE syndrome: report of two cases with moderate elevation of IgE. Indian J Dermatol Venereol Leprol 2005; 71: 112-14.
7. Donabedian H, Gallin JI. The hyper immunoglobulim E recurrent infection (Jobs) syndrome. A review of the NIH experience and literature. Medicine 1983; 62: 195-208.
8. Pherwani AV, Rodrigues C, Dasgupta A, Bavadekar M, Rao ND. Hyperimmunooglobulin E syndrome. Indian pediatr 1994; 31: 328-30.
9. Pherwani AV, Madnani NA. Hyperimmunoglobulin E syndrome. Indian pediatr 2001; 38: 1029-34 .
10. Salaria M, Singh S, Kumar L. Hyper Immunoglobulin E syndrome. Indian Peditr 1997; 34: 827-29.

[Downloaded from tmuj.iautmu.ac.ir on 2026-11-25]