

## گزارش تظاهرات ریوی در سندرم Hyper IgE

مریم حسن زاد<sup>۱</sup>، ساره امینی<sup>۲</sup>، سهیلا خلیل زاده<sup>۳</sup>، علی اکبر ولایتی<sup>۴</sup>

<sup>۱</sup> پزشک متخصص کودکان، پژوهشکده سل و بیماریهای ریوی، بیمارستان دکتر مسیح دانشوری، دانشگاه علوم پزشکی شهید بهشتی  
<sup>۲</sup> پزشک عمومی، پژوهشکده سل و بیماریهای ریوی، بیمارستان دکتر مسیح دانشوری، دانشگاه علوم پزشکی شهید بهشتی  
<sup>۳</sup> دانشیار، متخصص کودکان، پژوهشکده سل و بیماریهای ریوی، بیمارستان دکتر مسیح دانشوری، دانشگاه علوم پزشکی شهید بهشتی  
<sup>۴</sup> استاد، فوق تخصص بیماریهای عفونی اطفال، پژوهشکده سل و بیماریهای ریوی، بیمارستان دکتر مسیح دانشوری، دانشگاه علوم پزشکی شهید بهشتی

## چکیده

**سابقه و هدف:** سندرم Hyper IgE بیماری نادری از دسته سندرمهای کمبود ایمنی اولیه است که با مشخصات عفونت‌های ریوی و جلدی، اگزما و افزایش سطح سرمی IgE مشخص می‌شود. در این مقاله، ۴ بیمار مبتلا به عفونت‌های متعدد ریوی در زمینه سندرم Hyper IgE معرفی می‌گردند.

**معرفی مورد:** در این مطالعه ۴ دختر که سابقه عفونت‌های ریوی متعدد داشتند، بررسی شدند و در نهایت سندرم Hyper IgE در آنها تشخیص داده شد. در تمامی بیماران سابقه عفونت‌های تنفسی شامل پنومونی، برونشکتازی، آبسه ریوی و هیدروپنوموتوراکس گزارش شده بود. در تمامی موارد سطح سرمی IgE بیشتر از ۲۰۰۰ واحد در میلی‌لیتر بود. در کشت‌های میکروبی ۲ بیمار، استاف اورئوس و سودومونا اثرورزینوزا بدست آمد. همه بیماران به درمان آنتی‌بیوتیکی گسترده‌طیف جواب مثبت دادند. عوارض خارج ریوی شامل لنفادنیت چرکی و آبسه‌های جلدی و مغزی نیز مشاهده شد.

**نتیجه‌گیری:** سندرم Hyper IgE موجب عفونت‌های ریوی و خارج ریوی متعدد شده که به درمان با آنتی‌بیوتیک‌های گسترده‌طیف پاسخ خوبی می‌دهند.

**واژگان کلیدی:** Hyper IgE، آبسه ریوی، کودکان.

## مقدمه

بیماران سابقه آبسه‌های استافیلوکوکی پوست، ریه، مفاصل و سایر اعضا از دوران کودکی وجود دارد. دومین ارگان‌سیسم شایع کاندیدا البیکنس می‌باشد (۲). علل ژنتیکی و ایمونولوژیکی بیماری هنوز بطور کامل شناخته نشده است. بیشتر موارد یا اسپورادیک هستند و یا بصورت اتوزومال غالب ظاهر می‌شوند (۱). البته انواع مغلوب آن نیز گزارش شده که در این موارد، خود ایمنی، واسکولیت و عوارض مغزی دیده می‌شود. پنوماتوسل که در نوع اتوزومال مغلوب یافت می‌شود، در فرم غالب مشاهده نمی‌شود (۳). در این بیماران، سطح سرمی IgE بسیار بالا (بیش از ۲۰۰۰ واحد در میلی‌لیتر)، سطح سرمی IgD بالا و سطوح سرمی IgM، IgA و IgG طبیعی گزارش شده‌اند (۲).

تجویز طولانی‌مدت دوزهای درمانی آنتی‌بیوتیک وسیع‌الطیف بر علیه استافیلوکوک مقاوم به پنی‌سیلیناز تنها درمان موثر شناخته

سندرم Hyper IgE، بیماری نادری از دسته سندرمهای کمبود ایمنی اولیه است که با مشخصات عفونت‌های ریوی و جلدی، اگزما و افزایش سطح سرمی IgE مشخص می‌شود (۱). بیشتر از ۲۰۰ مورد از این سندرم گزارش شده است (۲). علاوه بر ناهنجاری‌های ایمونولوژیکی، مشکلات متعدد ارگان‌های مختلف از جمله سیستم استخوانی و بافتی مانند اسکولیوز صورت، هیپراکستانسیون مفاصل، باقی ماندن دندان‌های اولیه، استئوپنی و شکستگی‌های پاتولوژیکی نیز دیده می‌شود (۱). معمولاً در

آدرس نویسنده مسئول: تهران، دانشگاه علوم پزشکی شهید بهشتی، پژوهشکده سل و بیماریهای ریوی،

دکتر مریم حسن زاد (email: p\_nritld@yahoo.com)

تاریخ دریافت مقاله: ۱۳۸۸/۱/۲۴

تاریخ پذیرش مقاله: ۱۳۸۸/۷/۲۵

## جدول ۱- مقایسه فنوتیپ بیماران مبتلا به HIES

سن بیمار (سال)	جنس	منحنی رشد	تظاهرات	PMH*	باکتریولوژی	سی تی اسکن	سرم IgE	درمان
۴/۸	مؤنث	بالای صدک ۵۰	هیدروپنوموتوراکس راست	عفونت مکرر تنفسی، آسبه پوستی، لنفادنیت	کشت آمپیم: سودومونا اثروزینوزا	پنوماتوسل لوب تحتانی راست	IgE سرمی: ۷۱۹۱ IU/ml	جراحی و طبی
۴	مؤنث	بالای صدک ۵۰	پنومونی	عفونت مکرر تنفسی	کشت خلط: استاف اورئوس	برونشکتازی آلئولار	IgE سرمی: ۱۴۰۰ IU/ml	طبی
۱۷	مؤنث	پایین صدک ۵	پنومونی و توده در مغز	عفونت تنفسی، آسبه پوستی	کشت خلط: سودومونا اثروزینوزا	برونشکتازی آلئولار و توده مغز	IgE سرمی: ۳۲۲۸ IU/ml	طبی
۷	مؤنث	پایین صدک ۵	پنومونی و آسبه پوستی	عفونت مکرر تنفسی، آسبه پوستی	کشت خلط: استاف اورئوس	برونشکتازی آلئولار	IgE سرمی: ۴۸۴۸ IU/ml	طبی

\* سابقه قبلی بیماری

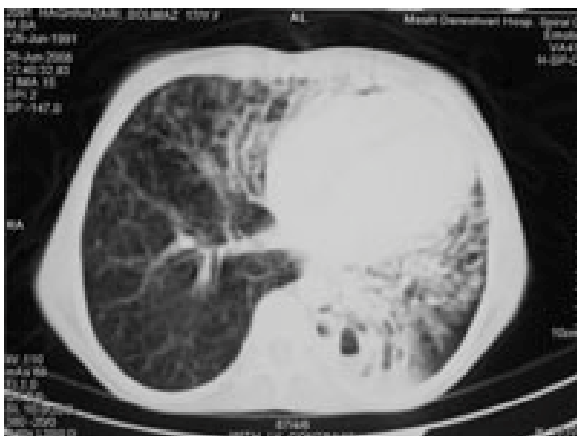شده است. بسته به مورد، درمان‌های دیگر نیز ارائه می‌شود. بطور مثال IVIG برای بیماری که دچار کمبود آنتی‌بادی هستند تجویز می‌شود و جراحی توراکس برای مواردی مانند پنوماتوسل عفونی و یا مواردی که بیشتر از ۶ ماه طول کشیده‌اند انجام می‌شود. اگر چه سندرم Hyper IgE نادر می‌باشد، اما همیشه در عفونت‌های متعدد باید مشکوک و با بررسی‌های بیشتر این سندرم را تشخیص داد و یا رد کرد. در این مقاله ما به معرفی ۴ بیمار با سابقه عفونت‌های تنفسی متعدد و پنوماتوسل پرداختیم.

شده است. بسته به مورد، درمان‌های دیگر نیز ارائه می‌شود. بطور مثال IVIG برای بیماری که دچار کمبود آنتی‌بادی هستند تجویز می‌شود و جراحی توراکس برای مواردی مانند پنوماتوسل عفونی و یا مواردی که بیشتر از ۶ ماه طول کشیده‌اند انجام می‌شود. اگر چه سندرم Hyper IgE نادر می‌باشد، اما همیشه در عفونت‌های متعدد باید مشکوک و با بررسی‌های بیشتر این سندرم را تشخیص داد و یا رد کرد. در این مقاله ما به معرفی ۴ بیمار با سابقه عفونت‌های تنفسی متعدد و پنوماتوسل پرداختیم.

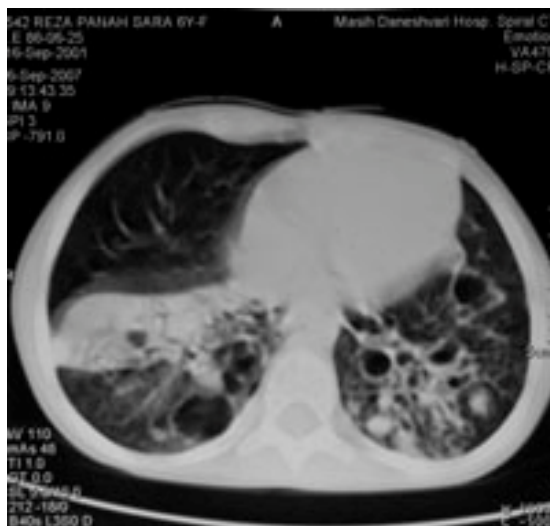## معرفی مورد

در این مقاله ۴ دختر که با تشخیص سندرم Hyper IgE در بخش اطفال بیمارستان مسیح دانشوری بستری بودند، بررسی شدند. متوسط سن بیماران ۵ سال و ۷ ماه و میانگین سن در زمان تشخیص سندرم یک سال و ۶ ماه بود. بر اساس جدول رشد، ۵۰ درصد بیماران بالای ۵۰ درصد خط رشد و مابقی پائین این خط بودند. تظاهرات بالینی در ۳ بیمار پنومونی و در یک مورد هیدروپنوموتوراکس بود. سایر علائم شامل عفونت‌های جلدی و آسبه‌های مغزی بود. قابل ذکر است که تمامی بیماران دارای سابقه عفونت‌های تنفسی متعدد بودند. هم‌چنین لنفادنیت چرکی و آسبه‌های متعدد جلدی به ترتیب در یک و سه بیمار مشاهده شد. در سی تی اسکن ریوی، سه بیمار برونشکتازی آلئولار (شکل ۱ و ۲) و Consolidation و بیمار چهارم پنوماتوسل (شکل ۳) (۴ x ۳/۵ سانتی‌متر) داشتند. در بیماری که دچار برونشکتازی بود، سی تی اسکن مغز دو ضایعه مغزی نشان داد (شکل ۴).

در همه بیماران تست‌های ایمونولوژیکی (NBT, Flow cytometry) در حد طبیعی بودند. سطح سرمی IgE در تمامی موارد بالاتر از ۲۰۰۰ واحد در میلی‌لیتر بود. شایع‌ترین ارگانیس‌م‌ها در کشت



شکل ۱- آلئولار برونشکتازی (Alveolar bronchiectasis)



شکل ۲- آلئولار برونشکتازی (Alveolar bronchiectasis)

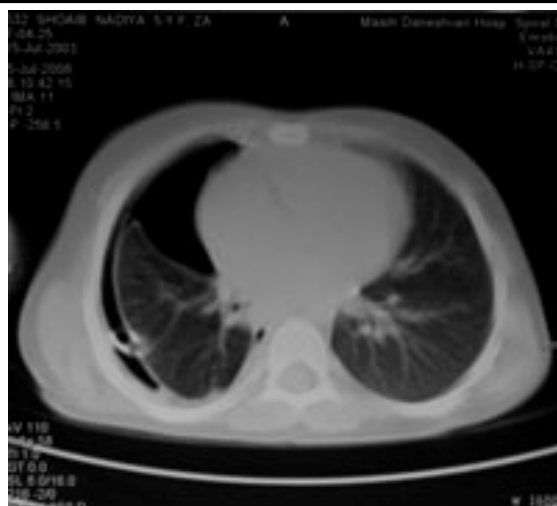زیاد است. معمولا علائم آلرژیک وجود ندارند (۵). تمامی بیماران ما دچار پنومونی‌های مکرر و متعدد همراه با عوارض مانند آبه و پنوماتوسل شدند. در مطالعه ما، در سی‌تی اسکن و HR سی‌تی اسکن، در سه بیمار برونشکتازی آلوئولار و یک بیمار پنوماتوسل و آمییم گزارش شد. این یافته‌ها، تظاهرات Hyper IgE Syndrome (HIES) را تأیید می‌کند (۲، ۵، ۶-۹). در سال ۲۰۰۵، Muhmmmed در هند و Paller در آمریکا نشان دادند که درماتیت در بیشتر از ۸۰ درصد موارد HIES مشاهده شده و معمولا بین سنین ۲ ماهگی تا ۲ سالگی بروز می‌کند. این درماتیت شبیه درماتیت آتوپیک است، با این تفاوت که علاوه بر درگیری نواحی فلکسور، درماتیت در نواحی پشت گوش و خط رویش مو تشدید یافته است. عفونت‌های پوستی و بافتی بصورت سلولیت، پارونیشیا، فوروکولوز، آدنیت چرکی و آبه‌های عمقی بافت‌ها بروز می‌کند (۵، ۶). فقط در ۳ بیمار ما، آبه‌های جلدی و درماتیت در سابقه پزشکی بیماران گزارش شد.

در سال ۱۹۹۹ در آمریکا، Grimbacher و همکاران مشاهده کردند که در کودکان بزرگتر، علائم غیرایمونولوژیک شامل تاخیر و یا عدم رویش دندان در ۷۲ درصد، شکستگی‌های متعدد استخوان در ۵ درصد، اکستانسیون بیش از حد مفاصل در ۶۰ درصد و اسکولیوز در ۷۰ درصد موارد مشاهده می‌شوند (۱). اما هیچ‌گونه موردی از موارد غیرایمونولوژیک در بیماران ما دیده نشد.

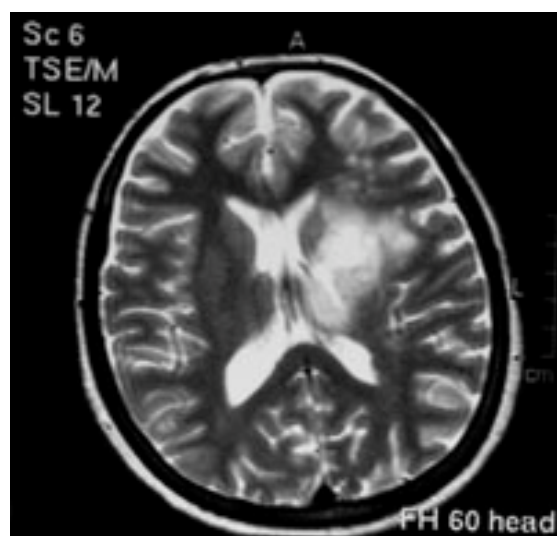
بیماران HIES دارای صورت خاصی هستند که به نژاد و ژنتیک ربطی ندارد (۲)، ولی همه بیماران مطالعه حاضر دارای صورت طبیعی بودند.

Grimbacher و همکاران در سال ۱۹۹۹ نشان دادند که سطوح سرمی IgE در HIES بالاتر از ۲۰۰۰ واحد در میلی‌لیتر است، اما ممکن است که این سطوح با افزایش سن در ۲۰ درصد موارد کاهش یافته و به سطوح طبیعی برسد (۹۰-۱) واحد در میلی‌لیتر) و هیچ‌گونه ارتباطی با شدت بیماری نیز نداشته باشد (۱). بر اساس یافته‌های فوق، در کودکانی که دارای علائم بالینی HIES ولی بدون افزایش در میزان IgE هستند، تشخیص HIES نباید بدون بررسی‌های لازم حذف شود. در ۳ بیمار ما، سطوح سرمی IgE بیشتر از ۲۰۰۰ واحد در میلی‌لیتر بود (۴۸۴۸، ۷۱۹۱ و ۳۲۲۸ واحد در میلی‌لیتر).

شایع‌ترین ارگان‌سیسم‌هایی که در بیماران HIES یافت می‌شوند شامل استاف اورئوس، هموفیلوس انفلانزا و کاندیدا آلبیکنس هستند. نمونه‌های ما برای کشت شامل خلط و مایع پلورال



شکل ۳- هیدروپنوموتوراکس (Hydropneumothorax)



شکل ۴- آبه مغزی (Brain Abscess)

## بحث

سندرم Hyper IgE نوعی کمبود ایمنی است که ارگان‌های مختلف از جمله پوست، بافت همبند، اسکلت و دندان را درگیر می‌کند (۱، ۳، ۴). این سندرم بصورت اتوزومال غالب (single locus autosomal dominant trait with variable expressivity) منتقل می‌شود (۲). مطالعه Renner و همکاران در آمریکا در سال ۲۰۰۴ نشان داد که بیماران اتوزومال مغلوب، علائم اسکلتی نداشته، اما می‌توانند دچار بیماری‌های خود ایمنی شوند (۳). متأسفانه مطالعه ژنتیکی در بیماران ما انجام نشد. در سال ۱۹۹۲، Paller در مطالعه خود در آمریکا نشان داد که مشخصه این سندرم عفونت‌های شدید ریوی است که با عوارضی مانند آبه‌های استافیلوکوکی، آمییم و پنوماتوسل همراه است. احتمال بروز برونشکتازی نیز

در این مقاله، ۴ بیمار مبتلا به HIES بررسی شدند و علائم بالینی و سایر مشخصات آنها با مطالعات دیگر همخوانی داشت. بیماران مورد مطالعه ما تحت پروفیلاکسی آنتی‌بیوتیکی همراه با سایر اقدامات درمانی قرار گرفتند و در حال حاضر شرایط عمومی خوبی دارند. با این حال تحقیقات بیشتری جهت تعیین زمینه ژنتیکی و نقائص ایمنولوژیک این سندرم باید انجام شود.

### تشکر و قدردانی

بدین وسیله نویسندگان این مقاله از همکاران محترم بخش رادیولوژی و پاتولوژی بیمارستان دکتر مسیح دانشوری تشکر و سپاسگزاری می‌کنند.

بودند و شایع‌ترین پاتوژن‌های کشت داده شده استاف اورئوس و سودومونا اثرورینوزا بودند که مشابه نتایج سایر مطالعات است (۲).

درمان HIES شامل تجویز طولانی‌مدت آنتی‌بیوتیک، فیزیوتراپی ریه و تجویز IVIG (برای بیماران دچار کمبود آنتی‌بادی) است. جراحی توراکس برای موارد خاص مانند پنوماتوسل‌های عفونی و یا آبسه‌هایی که بیش از ۶ ماه وجود دارند، در نظر گرفته می‌شوند. در بیماران ما، درمان با آنتی‌بیوتیک‌های گسترده‌طیف و فیزیوتراپی ریه جراحی انجام شد. لوبکتومی و گذاشتن لوله سینه در یک بیمار که دچار آمپیم بود، انجام گرفت (۱۰).

### REFERENCES

1. Grimbacher B, Holland SM, Gallin JI, Greenberg F, Hill SC, Malech HL, et al. Hyper-IgE syndrome with recurrent infection-an autosomal dominant multisystem disorder. *N Engl J Med* 1999; 340: 692-700.
2. Kliegman RM, Behrman RE, Jenson HB, Stanton BMD, eds. *Nelson textbook of pediatrics*. 18<sup>th</sup> ed. Philadelphia: Saunders; 2007. p.892-93.
3. Renner ED, Puck JM, Holland SM, Schmitt M, Weiss M, Frosch M, et al. Autosomal recessive hyperimmunoglobuline syndrome: a distinct disease entity. *J pediatr* 2004; 144: 93-99.
4. Salaria M, Singh S, Kumar L. Hyperimmunoglobuline E syndrome. *Indian pediatr* 1997; 34: 827-29.
5. Paller AS. Cutaneous manifestations of non-AIDS immunodeficiency. In: Moschella SL, Hurly HJ, editors. *Dermatology*. Philadelphia: WB Saunders company; 1992. p.356-60
6. Muhammed K. Hyper-IgE syndrome: report of two cases with moderate elevation of IgE. *Indian J Dermatol Venereol Leprol* 2005; 71: 112-14.
7. Donabedian H, Gallin JI. The hyper immunoglobulin E recurrent infection (Jobs) syndrome. A review of the NIH experience and literature. *Medicine* 1983; 62: 195-208.
8. Pherwani AV, Rodrigues C, Dasgupta A, Bavadekar M, Rao ND. Hyperimmunooglobulin E syndrome. *Indian pediatr* 1994; 31: 328-30.
9. Pherwani AV, Madnani NA. Hyperimmunoglobulin E syndrome. *Indian pediatr* 2001; 38: 1029-34 .
10. Salaria M, Singh S, Kumar L. Hyper Immunoglobulin E syndrome. *Indian Peditr* 1997; 34: 827-29.