

## بررسی اثر ترمیمی عصاره آبی والکلی چای سبز بر روند التیام زخم‌های باز پوست موش‌های نژاد NMRI

پریچهر یغمایی<sup>۱</sup>، فائزه مشرف جوادی<sup>۲</sup>، محمد علی نیلفروش زاده<sup>۳</sup>، حمیرا مردانی<sup>۴</sup>، پریسا کاکانژادیان<sup>۵</sup>

<sup>۱</sup> استادیار، دکترای فیزیولوژی جانوری، گروه فیزیولوژی جانوری، دانشگاه آزاد اسلامی، واحد علوم و تحقیقات تهران  
<sup>۲</sup> دانشجوی کارشناس ارشد فیزیولوژی، دانشگاه آزاد اسلامی، واحد علوم و تحقیقات تهران  
<sup>۳</sup> دانشیار، متخصص پوست و مو، گروه پوست و مو، دانشگاه علوم پزشکی تهران  
<sup>۴</sup> استادیار، دکترای پاتولوژی، گروه پاتولوژی فک و دهان و صورت، دانشگاه آزاد اسلامی، واحد خوراسگان  
<sup>۵</sup> دانشجوی کارشناس ارشد بیوفیزیک، دانشگاه آزاد اسلامی، واحد علوم و تحقیقات تهران

### چکیده

**سابقه و هدف:** با آگاهی از محتویات مفیدی که محققان برای چای سبز قائل هستند و وجود زخم‌های باز پوستی و اهمیت درمان آنها، در این مطالعه اثر عصاره آبی والکلی چای سبز بر التیام زخم باز پوستی در موش نژاد NMRI بررسی شد.

**روش بررسی:** در این مطالعه تجربی، ۵۶ موش نر در ۷ گروه شاهد و تجربی (هر گروه ۸ نفر)، دوزهای متفاوت ۵۰، ۱۵۰ و ۳۰۰  $\mu\text{L}$  عصاره‌های آبی والکلی چای سبز را دریافت کردند. پس از بیهوش کردن موش‌ها، زخم پوستی با پانچ ۶ میلی‌متری در پشت آنها ایجاد شد. از روز اول بعد از ایجاد زخم، عصاره آبی والکلی چای سبز در گروه‌های ۲ تا ۷ در اطراف جایگاه زخم تزریق شد. موش‌های گروه شاهد روزانه با سرم فیزیولوژی تیمار شدند. سطح زخم و میزان بهبودی زخم در روزهای اول، سوم، پنجم، هفتم، دهم، سیزدهم و پانزدهم بعد از ایجاد زخم اندازه‌گیری شد و زمان لازم برای بهبودی کامل زخم بررسی شد. در روزهای ۴، ۷ و ۱۵، دو نمونه از بستر زخم تهیه شد و میزان فیبروز، التهاب، اپیتلیوم و عروق بستر زخم ارزیابی شد. داده‌ها توسط آنالیز واریانس یک‌طرفه (ANOVA) تحلیل شد و  $p < 0.05$  در نظر گرفته شد.

**یافته‌ها:** بهبودی زخم در ۳ گروه شاهد، آبی والکلی اختلاف معنی‌داری با هم نداشت، اما میانگین قطر زخم طی روزهای ۱، ۳، ۵، ۷ و ۱۵ در گروه تیمار نسبت به گروه شاهد به طور معنی‌داری کمتر بود ( $p < 0.001$ ). میزان التهاب، فیبروبلاست و اپیتلیوم در مقادیر ۵۰، ۱۵۰ و ۳۰۰  $\mu\text{L}$  عصاره آبی والکلی طی روزهای ۴، ۷ و ۱۵ در مقایسه با گروه شاهد کمتر بود ( $p < 0.001$ ).

**نتیجه‌گیری:** این مطالعه نشان داد که عصاره آبی والکلی چای سبز موجب تسریع فرآیند التیام زخم باز پوست موش می‌شود و استفاده از عصاره چای سبز ارتباطی به تیمار آبی والکلی آن ندارد، در حالی که میزان دوز تزریقی بالاتر (۳۰۰  $\mu\text{L}$ ) در شکل‌دهی زخم ارزشمند است.

**واژگان کلیدی:** چای سبز، التیام زخم، عصاره آبی والکلی، موش NMRI.

### مقدمه

ترمیم زخم پروسه فیزیولوژیک پیچیده‌ای است که شامل یک سری مراحل متوالی می‌باشد. اولین مرحله هموستاز

(جلوگیری از خونریزی) است که در زمان آسیب به مدت یک ساعت رخ می‌دهد. دومین مرحله ایجاد التهاب است که مدت کوتاهی بعد از هموستاز به مدت ۲۴ تا ۷۲ ساعت پس از آسیب آغاز می‌گردد. طی این مرحله، سلول‌های بافت آسیب دیده، مویرگ‌ها، پلاکت‌های خونی و سیتوکین‌ها فعال می‌شوند. سومین مرحله، مرحله پرولیفراتیو است که ۱ تا ۳ هفته پس از آسیب رخ می‌دهد. چهارمین مرحله remodeling

آدرس نویسنده مسئول: تهران، دانشگاه آزاد اسلامی واحد علوم و تحقیقات تهران، فائزه مشرف جوادی  
(email: fjavadi.faezeh.moshref@gmail.com)

تاریخ دریافت مقاله: ۱۳۸۷/۱۲/۸

تاریخ پذیرش مقاله: ۱۳۸۸/۸/۶

است که ۳ هفته پس از آسیب شروع می‌شود. طی این مرحله بلوغ کامل بافتی یا اسکار ایجاد می‌شود (۱).

چای سبز از برگ‌های گیاه *Camellia Sinensis* گرفته شده (۲) که یکی از متداول‌ترین آشامیدنی‌های رایج است که اثرات سودمندی مثل اثرات ضدسرطان و آنتی‌اکسیدانی دارد (۳). در چین باستان و آسیای شرقی چای سبز به عنوان یک گیاه دارویی برای درمان دیابتی‌ها مورد استفاده قرار می‌گرفت (۴). چای سبز ارزش غذایی و دامنه وسیعی از درمان را در کاهش قند خون، لیپیدهای خون، فشار خون، کاهش بیماری‌های قلبی و عروقی و کاهش ضربان قلب، ضد انعقاد خون، ضد تومور، ضد HIV و افزایش ایمنی غیراختصاصی بدن نشان می‌دهد (۵-۸). چای سبز حاوی کافئین، کاتکین، پلی‌فنول، ویتامین‌های B، C، E، فلاونوئیدها، گلیکوپروتئین، فیبر، لیپید و کاروتنوئیدهاست (۶). گلیکوپروتئین آن ترکیبی از ۷ نوع مونوساکارید یعنی ریبوز، رامنوز، گزیلوز، مانوز، گلوکز، گالاکتوز و آرابینوز و ۱۸ اسید آمینه است (۷). چای سبز در سال‌های اخیر مورد مطالعه و بررسی محققان قرار گرفته و اثرات مختلف آن اعم از آنتی‌کارسینوزیک، حفاظت در برابر بیماری‌های قلبی و عروقی، اثرات ضدالتهابی و ضد پیری و التیام زخم مورد شناسایی قرار گرفته است. در این مطالعه، از بین خواص متعدد چای سبز، اثر آن بر ترمیم و تسریع زخم‌های باز مورد بررسی قرار گرفت.

## مواد و روشها

در این مطالعه تجربی، ۵۶ موش نر نژاد NMRI با وزن تقریبی ۲۵-۳۵ گرم مورد بررسی قرار گرفتند. موش‌ها در قفس‌های ۷ تایی و در حیوان‌خانه مرکز تحقیقات پروفیسور ترابی‌نژاد اصفهان با چرخه نوری ۱۲ ساعت تاریکی و ۱۲ ساعت روشنایی و دمای  $22 \pm 2$  درجه سانتی‌گراد نگهداری شدند. در این مدت آب و غذای کافی در دسترس حیوانات قرار داشت و آنها به طور تصادفی در گروه‌های شاهد و تجربی قرار گرفتند. عصاره چای سبز به روش سوکسله تهیه شد. برگ‌های چای سبز توسط گیاه‌شناس هرباریوم دانشگاه اصفهان مورد شناسایی قرار گرفت و به آزمایشگاه انتقال داده شد. سپس با استفاده از آسیاب برقی به صورت پودر تهیه گردید. ۴۰ گرم پودر چای سبز درون کاغذ صافی قرار داده شد و به محفظه مخصوصی درون دستگاه سوکسله منتقل شد. برای تهیه عصاره آبی، ۴۰۰ میلی‌لیتر آب مقطر و جهت تهیه عصاره الکلی، ۴۰۰ میلی‌لیتر الکل متانول ۸۵ درصد اضافه شد. پس

از تهیه عصاره به روش سوکسله، آن توسط روتاری و سپس در بین‌ماری با درجه حرارت ۷۰ درجه سانتی‌گراد به مدت ۴۸ ساعت حرارت داده شد تا کاملاً خشک و تغلیظ گردد. در مرحله بعد، ۲ گرم از عصاره (آبی، الکلی) تغلیظ شده در ۱۰۰ میلی‌لیتر سرم فیزیولوژی مخلوط شد و به این ترتیب عصاره آبی و الکلی ۲ درصد به دست آمد.

برای ایجاد زخم در حیوان، ابتدا موش با اتر بیهوش و موهای پشت حیوان کوتاه (shave) شد. پس از آغشته کردن پوست با محلول بتادین، با پانچ ۶ میلی‌متری و رعایت کلیه اصول جراحی زخم ۶ میلی‌متری ایجاد گردید. عمق زخم شامل درم و هیپودرم بود (Full thickness) و روز عمل روز صفر محسوب شد. پس از ایجاد زخم، جهت جلوگیری از عفونت احتمالی، ۰/۲ میلی‌گرم پنی‌سیلین و ۰/۲ میلی‌گرم جنتامایسین تزریق شد.

موش‌ها با عصاره ۲ درصد آبی و الکلی به مدت ۷ روز، روزانه یک بار در روز و در ساعت ۹ صبح و مقادیر ۵۰، ۱۵۰ و ۳۰۰  $\mu\text{L}$  به صورت تزریق چهار طرفه اطراف زخم و توسط یک نفر تیمار گردیدند.

پس از ایجاد زخم در آنها، موش‌ها به طور تصادفی به ۷ گروه تقسیم شدند که در هر گروه ۸ سرحیوان وجود داشت. گروه‌ها عبارت بودند از:

گروه I (گروه شاهد): سطح زخم این گروه با سرم فیزیولوژی تیمار شد.

گروه II، III، IV: سطح زخم به ترتیب با ۱۵۰  $\mu\text{L}$ ، ۳۰۰  $\mu\text{L}$  و عصاره آبی ۲ درصد تیمار شد.

گروه V، VI، VII: سطح زخم به ترتیب با ۱۵۰  $\mu\text{L}$ ، ۳۰۰  $\mu\text{L}$  و عصاره الکلی ۲ درصد تیمار شد.

جهت بررسی ماکروسکوپی، از تمامی موش‌ها در روزهای ۱، ۳، ۵، ۷، ۱۰، ۱۳ و ۱۵ از روش اندازه‌گیری طول زخم و عکس‌برداری با دوربین دیجیتال استفاده شد. اندازه‌گیری قطر زخم به صورت ظاهری و در ۷ گروه شاهد و تیمار با عصاره آبی و الکلی در مقادیر ۵۰، ۱۵۰ و ۳۰۰  $\mu\text{L}$  بر حسب میلی‌متر (mm) اندازه‌گیری شد. به این ترتیب پیشرفت مراحل ترمیم زخم‌ها با دوربین دیجیتال عکس‌برداری و اندازه‌گیری ابعاد آنها مورد ارزیابی قرار گرفت.

جهت بررسی میکروسکوپی، اقدام به نمونه‌برداری و مطالعات بافت‌شناسی شد. در روزهای ۴، ۷ و ۱۵، موش‌ها به روش استنشاق اتر در فضای بسته کشته شدند و از بافت زخم و پوست مجاور دو نمونه تهیه شد که درون محلول فرمالین ۱۰ درصد قرار گرفتند. مراحل پردازش بافت و قالب‌گیری با

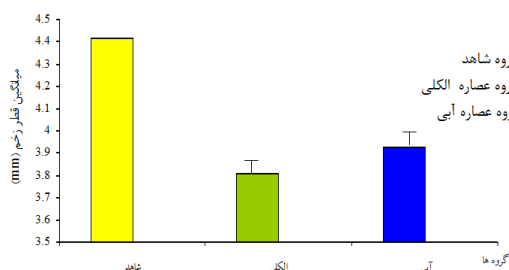
جدول ۱- بررسی میکروسکوپی عصاره آبی و الکلی چای سبز در روزهای ۴، ۷ و ۱۵ بر میزان التهاب، فیبروز، اپی تلیوم و عروق خونی گروه‌های شاهد و تیمار.

روز	شاهد	عصاره آبی ۵۰ $\mu\text{L}$	عصاره آبی ۱۵۰ $\mu\text{L}$	عصاره آبی ۳۰۰ $\mu\text{L}$	عصاره الکلی ۵۰ $\mu\text{L}$	عصاره الکلی ۱۵۰ $\mu\text{L}$	عصاره الکلی ۳۰۰ $\mu\text{L}$
التهاب	۴	۴/۵±۰/۰۷*	۴/۱۰±۰/۰۱	۳/۵۰±۰/۰۲	۳/۵۲±۰/۰۵	۴/۱۰±۰/۰۲	۳/۱۱±۰/۰۰۱
	۷	۳/۲۱±۰/۰۵	۲/۸۰±۰/۰۲	۲/۵۰±۰/۰۲	۲/۱۰±۰/۰۹	۲/۷۰±۰/۰۱	۲±۰/۰۳
	۱۵	۱/۸۱±۰/۰۱	۱/۵۰±۰/۰۳	۱/۲±۰/۰۱	۰/۰۹±۰/۰۰۱	۱/۴۰±۰/۰۱	۰/۰۷±۰/۰۰۱
فیبروز	۴	۴/۸۱±۰/۰۱	۴/۵۱±۰/۰۲	۴/۲۰±۰/۰۰۱	۳/۹۱±۰/۰۵	۴/۵۲±۰/۰۲	۳/۷۰±۰/۰۳
	۷	۱/۲۱±۰/۰۱	۱/۰±۰/۰۰۱	۰/۸۱±۰/۰۲	۰/۶۰±۰/۰۱	۰/۹۰±۰/۰۶	۰/۵۰±۰/۰۰۲
	۱۵	۲/۳۱±۰/۰۱	۲/۰±۰/۰۲	۱/۶۲±۰/۰۱	۱/۲۱±۰/۰۲	۲/۱۱±۰/۰۵	۱/۲۵±۰/۰۰۱
اپیتلیوم	۴	۵	۵	۵	۵	۵	۵
	۷	۴/۸۰±۰/۰۱	۴/۱۱±۰/۰۰۱	۳/۸۰±۰/۰۲	۲/۵۲±۰/۰۵	۴/۱۰±۰/۰۱	۲/۳۲±۰/۰۴
	۱۵	۲/۰±۰/۰۰۱	۱/۴۲±۰/۰۰۲	۱/۰±۰/۰۰۱	۰/۵۱±۰/۰۴	۱/۵۰±۰/۰۲	۰/۵۱±۰/۰۳
عروق خونی	۴	۵±۱/۱۳	۴/۹۲±۱/۱۰	۴/۹۰±۱/۰	۴/۸۹±۱/۰	۴/۹۳±۱/۲	۴/۸۸±۰/۰۱
	۷	۴/۵±۱/۱۰	۴/۲۵±۱/۱۲	۴/۲۳±۱/۱۲	۴/۲۱±۰/۰۱	۴/۲۵±۱/۱۲	۴/۲۲±۱/۰۲
	۱۵	۳/۵±۰/۰۱	۳/۲۵±۰/۰۱	۳/۰±۱/۱۰	۳/۰۱±۱/۱۰	۳/۲۸±۰/۰۱	۳/۰۱±۱/۱۰

\* میانگین ± انحراف معیار

## یافته‌ها

میانگین ( $\pm$  خطای معیار) قطر زخم در گروه شاهد  $4/42 \pm 1/66$  میلی‌متر، در گروه‌های دریافت کننده عصاره الکلی چای سبز  $3/81 \pm 1/74$  میلی‌متر و در گروه‌های دریافت کننده عصاره آبی چای سبز  $3/93 \pm 1/69$  میلی‌متر بود و اختلاف معنی‌داری بین ۳ گروه مشاهده نشد (NS). در نمودار ۱، میانگین قطر زخم بین گروه شاهد و تیمار در روزهای ۱، ۳، ۵، ۷، ۱۰، ۱۳ و ۱۵ نشان داده شده است و همانطور که مشاهده می‌شود اختلاف معنی‌داری بین گروه‌ها وجود دارد ( $p < 0/001$ ).



نمودار ۱- بررسی ماکروسکوپی میانگین ( $\pm$  خطای معیار) قطر زخم بین گروه کنترل و تیمار در روزهای ۱، ۳، ۵، ۷، ۱۰، ۱۳ و ۱۵ ( $p < 0/001$ ).

نتایج میکروسکوپی نشان داد که میزان التهاب، فیبروبلاست و اپی تلیوم بین گروه‌های آبی و الکلی اختلاف معنی‌داری نداشت.

پارافین و موم انجام شد و توسط میکروتوم آلمانی با تیغه ثابت LEITZ برش‌هایی عرضی، شامل پوست و بستر زخم به ضخامت ۴ میکرون تهیه شد. برش‌ها به روش رنگ‌آمیزی هماتوکسیلین و ائوزین رنگ شدند و سلول‌های آماسی (نوتروفیل و ماکروفاژ)، فیبروبلاست و مقاطع عروقی به روش کیفی تشخیص داده شدند.

میزان بهبودی بر اساس امتیازدهی به پارامترهای آسیب شناسی تعیین گردید که با توجه به مطالعات مختلف توسط پژوهشگران تهیه شده بود:

امتیاز ۱ به مواردی تعلق گرفت که اپیتلیزاسیون مجدد و بافت فیبروتیک وجود نداشته و تعداد عروق کم و آماس حاد بود. امتیاز ۲ به مواردی تعلق گرفت که اپیتلیزاسیون مجدد و بافت فیبروتیک در حد کم وجود داشته و تعداد عروق کم و آماس حاد بود.

امتیاز ۳ به مواردی تعلق گرفت که اپیتلیزاسیون و فیبروبلاست در حد کم و همین‌طور تعداد عروق و آماس نیز خفیف بود. امتیاز ۴ به مواردی تعلق گرفت که آماس وجود نداشت و تعداد عروق و اپیتلیزاسیون و فیبروبلاست متوسط بود.

امتیاز ۵ به مواردی تعلق گرفت که اپیتلیزاسیون کامل، تشکیل بافت فیبروتیک کامل، تعداد عروق زیاد و آماس وجود نداشت.

تمامی داده‌ها با آنالیز واریانس یکطرفه (ANOVA) و توسط نرم‌افزار آماری SPSS مورد تجزیه و تحلیل قرار گرفتند. معیار استنتاج آماری  $p < 0/05$  در نظر گرفته شد.

فیبروز و کاهش التهاب در روز هفتم بررسی در مقایسه با گروه شاهد شد. این افزایش معنی‌دار فیبروزهای گروه تیمار با ملاحظه نقش آنها در موارد ذیل مهم تلقی می‌شود و حاکی از اثر مثبت عصاره چای سبز بر فاز تکثیر فرآیند التیام زخم است:

۱- فیبروبلاست‌ها برخی از اجزای ماتریکس خارج سلولی اولیه بستر زخم نظیر فیبرونکتین و پروتئوگلیکان‌ها را سنتز می‌کنند که بستر مناسبی را برای مهاجرت و تکثیر سلول‌ها فراهم می‌آورند (۱۴).

۲- فیبروبلاست‌ها در ادامه کلاژن را سنتز می‌کنند که موجب ایجاد قدرت کشش در بستر زخم می‌شوند (۱۵).

۳- میوفیبروبلاست‌ها که فیبروبلاست‌های اختصاصی شده هستند، با ایجاد نیروی انقباضی در فرآیند انقباض زخم مشارکت می‌کنند (۱۴).

طی تشکیل بافت دانه‌دار (granulation)، فیبرونکتین بستر مناسبی را جهت مهاجرت و رشد سلول‌ها فراهم می‌کند و هم‌چنین با میوفیبروبلاست‌ها اتصال برقرار کرده تا پدیده انقباض زخم به طور موثر انجام شود. علاوه بر این فیبرونکتین تکیه‌گاهی برای انجام رشته‌زایی (fibrilligenesis) محسوب می‌شود (۱۶). با توجه به نتایج فوق مشخص شد که عصاره چای سبز ترمیم زخم را از روز هفتم به بعد بهبود بخشیده است که این اثرات هم در کاهش سطح زخم و افزایش درصد بهبودی و هم در کاهش مدت زمان لازم برای بهبودی کامل زخم مشاهده شد. کاهش درخیز یا التهاب به عبارت دیگر تعدیل در مرحله التهاب، تسریع در مرحله زخم را موجب شد. در سال ۲۰۰۴، Bayer و همکارانش نشان دادند که پلی‌فنول‌ها مانع ترشح اینترفرون گاما شده و اثرات ضدالتهابی، ضد پیری و التیام زخم دارند (۱۱). محققان دیگر نشان دادند که پلی‌فنول‌ها موجب القاء، تمایز و تکثیر سلولی در کراتینوسیت‌های اپیدرمی می‌شوند (۹). کاتکین‌ها نیز از دسته پلی‌فنول‌ها هستند که ویژگی آنتی‌اکسیدانی و ضدانعقادی دارند و در جلوگیری از خونریزی و کاهش ترومبوز نقش دارند (۹). روز هفتم به بعد، مرحله تکثیر فرآیند محسوب می‌شود (۱۷). در روز هفت بررسی حاضر در گروه تیمار میزان فیبروزها، در مقایسه با گروه شاهد رو به کاهش نهاد که این مویید شروع مرحله تجدید ساختار است (۱۴) و از طرف دیگر شروع زودتر فاز تجدید سنتز کلاژن در این مرحله رخ داده و دسته‌های کلاژن با قطر بیشتر تشکیل شده و اتصالات عرضی بین مولکولی کلاژن هم تغییر می‌کند (۱۸). الیاف کلاژن باعث می‌شود تا محل زخم بعد از ترمیم به بافت اولیه قبل از ایجاد

(NS). میزان التهاب، فیبروبلاست و اپی‌تلیوم در مقادیر ۵۰، ۱۵۰ و ۳۰۰  $\mu\text{L}$  عصاره آبی و الکی طی روزهای ۴، ۷، ۱۵ در مقایسه با گروه شاهد معنی‌دار بود ( $p < 0.001$ ). میزان عروقی خونی در مقادیر ۵۰، ۱۵۰ و ۳۰۰  $\mu\text{L}$  عصاره آبی و الکی چای سبز طی روزهای ۴، ۷ و ۱۵ در مقایسه با گروه شاهد و بین گروه‌ها معنی‌دار نبود (NS) (جدول ۱).

## بحث

۱۵۰ گزارش از مطالعات *invivo* و *invitro* بر اثرات چای سبز روی پوست وجود دارد که کانون اولیه این مطالعات بازدارندگان شیمیایی، کارسینوژن‌های شیمیایی یا فوتوکارسینوژن‌ها در جوندگان می‌باشد (۹). به طور کلی گلیکوپروتئین فعالیت زیستی مختلفی مثل فعالیت ضد تومور، ضد التهاب، ضد ویروس، ضد انعقاد، ضد پیری و پایین آورنده قند خون دارد (۱۰).

ساختار شیمیایی این مولکول‌ها، پلی‌فنول‌های چای سبز است که آغازگر فرضیه آنتی‌اکسیدانی است (۱۱). EGCG (اپی‌گالوکاتکین گالات)، ترکیب اصلی پلی‌فنولیتیک چای سبز است که خاصیت آنتی‌اکسیدانی، آنتی تومور و آنتی موتازنیک دارد (۹). مطالعات بیولوژیکی و اپیدمیولوژیکی در ده سال اخیر نشان داده که EGCG می‌تواند بازدارنده رشد تومور در سینه ریه، کبد، لوزالمعده، معده، پانکراس، پوست، مثانه و پروستات باشد (۱۱). EGCG مهار کننده کموتریپسین، فاکتور نکروز توموری آلفا، گلوکز-۶ فسفاتاز کبدی، نپذیرفتن پیوند در انسان و لیپید پراکسیداز باشد (۱۱، ۱۲).

مطالعه ما نشان داد که بین عصاره آبی و الکی چای سبز در گروه‌های مورد مطالعه در روزهای مختلف اختلاف معنی‌داری وجود ندارد. این یافته به دودلیل اهمیت خاصی دارد. اول اینکه استفاده از عصاره ی چای سبز ارتباطی به تیمار آبی و یا الکی ندارد. دوم اینکه در این مطالعه تاثیر این متغیر (آبی، الکی) حذف می‌گردد.

در بررسی حاضر در روز چهارم که معرف مرحله التهاب فرآیند التیام زخم محسوب می‌شود (۱۳)، میزان التهاب گروه تیمار به طور معنی‌داری ( $p < 0.001$ ) کمتر از گروه شاهد بود. این تغییر حاکی از آن است که چای سبز موجب شده است تا مرحله التهاب فرآیند التیام زخم زودتر دوره خود را سپری نموده و به انتهای خود برسد و در عوض فاز تکثیر فرآیند التیام زودتر آغاز شود. علاوه بر این تزریق عصاره ۲ درصد چای سبز به محل زخم موش‌ها موجب افزایش معنی‌دار

کرده و از این طریق اثرات مهاری خود را بر رشد باکتری و ویروس‌ها اعمال می‌کنند. در این رابطه می‌توان به مطالعه اثر مهاری چای سبز (*Camellia Sinensis*) و سیاه بر رشد باکتری اشرشیاکلی توسط نیلوفر خلجی و تیرنگ نیستانی در سال ۱۳۸۵ اشاره نمود. احتمال دارد چای سبز از طریق جلوگیری از عفونت و استریل نگه داشتن سطح زخم بهبودی را تسریع بخشد. گزارش شده است که داروهای آنتی‌بیوتیک از طریق کنترل عفونت زخم موجب تسریع بهبودی زخم می‌شوند (۲۱). اما در این مطالعه علائم ظاهری عفونت زخم حتی در گروه شاهد مشاهده نشد. بنابراین ساز و کارهای دیگری غیر از جلوگیری از عفونت زخم برای چای سبز جهت تسریع بهبود زخم به نظر می‌رسد. دکتر بیات و همکارانش در سال ۱۳۷۹ اثر اولتراسوند درمانی و ژله بر ترمیم ناحیه درم زخم را بیان کردند و معتقدند که خود مرطوب بودن زخم از عوامل تسریع کننده روند التیام زخم است. در این مطالعه نیز زخم‌ها روزانه با عصاره آبی و الکلی به صورت تزریقی مرطوب می‌شدند.

بررسی‌های تجربی بر روی حیوانات نشان داده است که کاربرد موضعی عامل رشد اپیدرمال، اثری مهم در افزایش سرعت ترمیم اپیدرم در زخم‌های با ضخامت نسبی و سوختگی‌ها دارد. کاربرد این ماده بر روی زخم‌های انسانی نیز اثراتی همانند داشته است و سودمند بودن آن به اثبات رسیده است (۲۲). ترمیم اپیدرم، پدیده‌ای پیچیده است که در آن سلول‌های اپیدرمال بر جا مانده، تکثیر می‌شوند تا یک اپیدرم سالم دیگر به وجود آورند. ساز و کار مولکولی که ترمیم طبیعی اپیدرم را تنظیم می‌کند، به درستی شناخته نشده است، اما به نظر می‌رسد عوامل رشد پپتیدی که از طریق مکانیزم‌های اتوکراین یا پاراکراین عمل می‌کنند، نقش مهمی در این زمینه داشته باشند (۲۳-۲۵). در سال ۲۰۰۳، Chung و همکارانش نشان دادند که عصاره چای سبز (EGCG) موجب بقاء کراتینوسیت‌های اپیدرمی در انسان می‌شود.

در سال ۲۰۰۳، Bollag و همکارانش تمایز، تکثیر سلولی و التیام زخم توسط پلی‌فنول‌های چای سبز را مطرح نمودند. شمار زیادی از عوامل رشد شناخته شده است که از آن جمله می‌توان عامل رشد اپیدرمال (EGF) را نام برد. این عامل، یک پلی پپتید ۵۳ آمینواسیدی است که RNA پیامبر (mRNA)، DNA و پروتئین را تحریک می‌کند (۲۵). نشان داده شده است که عوامل رشدی پپتیدی با افزایش چشم‌گیر پرولیفراسیون سلول‌های درم در زخم‌های با ضخامت نسبی و افزایش توان کششی بر روی سلول‌های مزانشیمی اثر داشته

جراحت شباهت پیدا کند واز ایجاد اسکار سفید رنگ و زشت ممانعت به عمل می‌آید. از طرف دیگر افزایش خون‌رسانی و اکسیژن‌رسانی به محل زخم از طریق گشاد کردن عروق می‌باشد (۱۹). پژوهش‌های انجام شده موید این است که چای سبز موجب کاهش قند خون، لیپیدهای خون، فشار خون، کاهش بیماری‌های قلبی و عروقی، ضربان قلب و هم‌چنین گشادی عروق می‌گردد (۱۱، ۲۰) که این امر بر ظرفیت عملی فیبروبلاست‌ها، افزایش سنتز فیبرهای کلاژنی و افزایش مقاومت زخم به علت افزایش محتوای کلاژن اثر می‌گذارد و از آن جایی که فیبروبلاست‌ها مسئول ایجاد فیبرهای کلاژن می‌باشند، پس می‌توان نتیجه گرفت که چای سبز (پلی‌فنول، کاتکین‌ها و EGCG) موجب تکثیر فیبروبلاست‌ها شده و بر ظرفیت عملی فیبروبلاست‌ها اثر گذاشته و قابلیت سنتز فیبرهای کلاژن را افزایش می‌دهد (۲۰). همان‌طور که در تیمار با دوزهای مختلف نشان داده شد، هر چه میزان دوز تزریقی بیشتر باشد (۳۰۰ μL)، افزایش معنی‌دار تعداد فیبروبلاست‌ها رخ می‌دهد (۹). تحقیق Madham و همکارانش در سال ۲۰۰۷ نشان داد که کاتکین‌ها پلی‌فنول و EGCG هر سه موجب مهار فعالیت کلاژناز در برابر کلاژن می‌شوند. در واقع کاتکین و EGCG از طریق اتصال به هیدروژن و برهمکنش‌های هیدروفوبیک با کلاژناز موجب مهار فعالیت آن شده و در تثبیت کلاژن نقش ایفا می‌کند (۱۸). تحقیق Young و همکارانش در سال ۲۰۰۸ نیز مهار تخریب کلاژن و فعالیت کلاژناز را از طریق واکنش‌های تنظیم سیگنال سلولی توسط EGCG نشان داد (۱۹).

مطالعات وسیع در طول دهه‌های گذشته نشان می‌دهد که فرآیند ترمیم زخم توسط عوامل متعدد عمومی و موضعی تحت تاثیر قرار می‌گیرد (۱۹). عوامل نورونی و هورمونی زیادی مثل عوامل سلولی و عروقی و یا فعالیت حرکتی و ترشحی، نواحی زخم را تحت تاثیر قرار می‌دهند.

در این رابطه می‌توان به بررسی اثر EGCG و خاصیت آنتی‌باکتریال و ضدویروسی چای سبز جهت تسریع التیام زخم اشاره نمود (۲۰). EGCG موجب تکثیر، تقسیم و تحریک رشد سلول‌های طبیعی می‌گردد که این وظایف را از طریق تقسیم سلولی و اثرات آنتی‌آپوپتوزیس به انجام می‌رساند. هم‌چنین بقاء کراتینوسیت‌های انسانی را افزایش می‌دهد و بر روی رشد تکثیر و تثبیت فیبروبلاست‌ها اثر می‌گذارد (۲۰). اثرات مهاری چای سبز به توان آنتی‌اکسیدانی آن مربوط می‌شود. پلی‌فنول‌ها و گلیکوپروتئین‌ها به دلیل فعالیتی همانند پاک‌کننده (scavenger) در شرایط خاص به صورت اکسیدان عمل

سرشار از ویتامین C و حاوی ۱۸ اسید آمینه از جمله لیزین و پرولین است (۹، ۱۲، ۲۰). کمبود ویتامین B6 (پیریدوکسین) به ایجاد این روند اتصالات عرضی در کلاژن صدمه می‌زند. کمبود ویتامین B2 (ریبوفلاوین) باعث می‌شود فرآیند التیام زخم با اختلالاتی مواجه شود (۲۹). از طرف دیگر ویتامین‌های گروه B برای واکنش‌های آنزیمی کوفاکتور هستند و برای عملکرد صحیح سلول‌های سفید خون و تشکیل آنتی‌بادی ضروری هستند (۳۰). نتایج نشان داده است که چای سبز حاوی ویتامین‌های B1، B2، B6 است (۹، ۱۲، ۲۰). ویتامین‌های مذکور به مقدار مورد نیاز در تزریقات وجود دارد و گواهی این مطلب وقوع سیر طبیعی فرآیند التیام زخم در موش‌های گروه شاهد است و از آنجایی که این ویتامین‌ها در چای سبز وجود دارند، چای سبز به عنوان منبع دوم عمل کرده است و این باعث شده است که در گروه تحت تیمار مقدار بیشتری از ویتامین‌ها در دسترس موش‌ها باشد. بنابراین احتمالاً می‌توان نتیجه گرفت موضوع مذکور از دلایل افزایش سرعت سیر فرآیند التیام در گروه تحت تیمار است.

به نظر می‌رسد از جمله ساز و کارهایی که برای عملکرد چای سبز جهت سرعت بخشیدن به ترمیم زخم مطرح است، اثربخشی مثبت پلی‌فنول‌ها، کاتکین‌ها، گلیکوپروتئین‌ها، EGCG و در نهایت ویتامین‌ها است. افزایش سرعت بهبود زخم، اثرات زیادی، چه از نظر اقتصادی و چه از نظر بهداشتی، دارد. هر چه بتوان سرعت بهبود زخم را افزایش داد، درصد عفونت زخم کاهش خواهد یافت و به این شیوه، در کل جریان بهبود زخم تسریع ایجاد می‌شود. در کل بررسی حاضر برای اولین بار نشان داد که عصاره چای سبز موجب تسریع فرآیند التیام زخم باز پوست موش‌های نر NMRI می‌شود.

### تشکر و قدردانی

به این وسیله از مرکز تحقیقات پروفیسور ترابی‌نژاد اصفهان، دانشگاه آزاد واحد علوم و تحقیقات تهران و مرکز تحقیقات صدیقه طاهره اصفهان و نیز از همکاران ارجمند، جناب آقای دکتر شهریار ادیبی، دکتر احسان دهقانی نازوانی و دکتر بهنام عباسیان تقدیر و تشکر می‌شود.

است (۲۶). در واقع عوامل رشد پیتیدی خارجی با افزایش تولید دیگر عوامل رشد مانند Transforming (TGF) Growth Factor که از پلاکت‌ها و ماکروفاژها آزاد می‌شوند، به طور غیرمستقیم ترمیم و بهبود زخم را تحریک می‌کنند (۲۷). بدون در نظر گرفتن ساز و کارهای ویژه، رویارویی زود هنگام و پیوسته سلول‌های در حال ترمیم با عوامل رشد اپیدرمال، اپیتلیالیزه شدن را افزایش می‌دهد. این یافته که عوامل محرک رشد و گیرنده‌های آنها ممکن است اثری مهم در بهبود طبیعی زخم داشته باشند و عکس این فرضیه یعنی به کارگیری عوامل مهارکننده رشد و یا تغییر در سطح گیرنده‌های عامل رشد باعث نارسایی در بهبود و ترمیم زخم می‌شود، فرضیه اثر عامل رشد را تقویت می‌کند (۲۸). Kwon و همکارانش در سال ۲۰۰۷ بیان کردند که EGCG محرک رشد موی انسان از طریق تقسیم سلولی (Proliferative) است و اثرات آنتی‌آپوپتوزیس بر سلول‌های پاپیلاری درم (DPCs) دارد (۲۸). بررسی بافت‌شناسی زخم نشان داده است که پرولیفراسیون سلول‌ها افزایش می‌یابد که احتمالاً به دلیل ترکیبات شیمیایی چای سبز (پلی‌فنول‌ها، کاتکین‌ها به ویژه خاصیت EGCG) و عوامل رشد اپیدرمی می‌باشد.

همچنین، بررسی نقش ویتامین‌ها بر فرآیند التیام زخم و ارتباط محتویات چای سبز با آنها می‌تواند دلایل بروز تغییرات را روشن نماید. کمبود ویتامین C باعث اسکوروی می‌شود. در بیماران مبتلا، ترمیم زخم در مرحله فیبروبلاستی متوقف می‌شود. در این حالت، هر چند تعداد فیبروبلاست‌ها طبیعی است، ولی آنها کلاژن کافی تولید نمی‌کنند. ویتامین C برای پیوند یون OH با اسید آمینه‌های پرولین و لیزین و هیدروکسیله شدن آنها در درون سلول فیبروبلاست مورد نیاز است. بدون هیدروکسی لیزین، فیبریل‌های کلاژن اتصالات عرضی پیدا نمی‌کنند. در اسکوروی شدید نه تنها زخم‌های جدید التیام نمی‌یابند، بلکه اسکارهای ترمیم شده قدیمی هم پیوستگی خود را از دست داده و باز می‌شوند. زیرا میزان تجزیه کلاژن از میزان ساخت مجدد آن پیشی می‌گیرد (۲۹). از طرف دیگر، ویتامین C برای تشکیل مویرگ‌ها، مهاجرت ماکروفاژها و عملکرد صحیح نوتروفیل‌ها نیاز است (۳۰). تحقیقات انجام شده حاکی از آن است که چای سبز منبع

### REFERENCES

1. Strodbeck F. Physiology of wound healing. Clin Prac 2001; 1: 43-52.
2. Paul R, Michale H. The kinetics and mechanism of the complex formation polyphenols EGCG and ECG with iron (III). J Inorg Biochem 2007; 101: 585-93.
3. Mori L, Bellini A, Stacey MA, Schmidt M. Fibrocytes contribute to the myofibroblast population in wounded skin and originate from the bone marrow. Experimen Cell Res 2005; 304: 81-90.

4. Mouli V, Castilloux G, Auger FA, Garrel D. Modulated response to cytokines of human wound healing myofibroblasts compared to dermal fibroblasts. *Experiment cell Res* 1998; 238: 283-93.
5. Khan N, Mukhtar H. Tea polyphenols for health promotion. *Life Sci* 2007; 81: 519-33.
6. Yang CS, Lambert JD, Jihyeung J, Gang Lu, Sang Sh. Tea and cancer prevention: Molecular mechanisms and human relevance. *Toxicol Appl Pharmacol* 2007; 11: 24.
7. Fujiki H, Suganuma M, Okabe S, Sueoka N. Cancer inhibition by green tea. *Mut Res* 1998; 402: 307-10.
8. Csala M, Margittai E, Senesi S, Gamberucci A, Banhegyi G. Inhibition of hepatic glucose 6- phosphatase system by the green tea flavanol epigallocatechin gallate *FEBS Lett* 2007; 581: 1693-98.
9. Stephen H. Green tea and the skin. *J Am Acad Dermatol* 2005; 52: 1049-59.
10. Khan N, Mukhtar H. Tea polyphenols for health promotion. *Life Sci* 2007; 81: 519-33.
11. Bayer J, Gomer A, Demir Y, Amano H, Kish D. Effect of green tea polyphenols on murine transplant- reactive. *Clin Immunol* 2004; 110: 100-108.
12. Babu PVA, EKambaram Sabitha K. Green tea attenuates diabetes induced Maillard- type fluorescence and collagen cross- linking in the heart of streptozotocin diabetic rats. *Pharmacol Res* 2007; 55: 433-40.
13. Brwon M, Gogia PP. Effects of high voltage stimulation of cutaneous wound healing in rabbits. *Phys Ther* 1987; 67: 662-67.
14. Ferguson MWJ, Leigh IM. Wound healing. In: Champion RH, Burn JL, Burns DA, Breathnach SM, eds. *Rook/Wilkinson/Ebling text book of dermatology*. Oxford: Blackwell Science Ltd; 1998. p.337-55.
15. Clark RAF. Biology of dermal wound repair. *Dermatol Clin* 1993; 11: 647-66.
16. Young SF, Dyson M. Effects of therapeutic ultrasound on healing of full thickness excised skin lesions. *Ultrasonics* 1990; 28: 175-80.
17. Crockford GW, Hellon RF. Vascular responses of human skin to infrared radiation. *J Physiol* 1959; 4: 424-32.
18. Madha MB, Krishnamoorthy G, Raghavara J, Balachandran N. Role of green tea polyphenols in the inhibition of collagenolytic activity by collagenase. *Int J Biol Macromol* 2007; 41: 16-22.
19. Young BJ, Suk CJ, Jung CY, Yong SS, Wook KS, Jun HS, et al. Epigallocatechin gallate hampers collagen destruction and collagenase activation in ultraviolet-B-irradiated human dermal fibroblasts :Involvement of mitogen-activated protein kinase. *Food Chem Toxicol* 2008; 46: 1298-307.
20. Nie SH, Xie M, Zhihong Fu, Wan Y, Yan A. Study on the purification and chemical compositions of tea glycoprotein. *Carbohydrate Polymers* 2007; 71: 626-33.
21. Carr RW, Delancy CA, Westerman RA, Roberts RGD. Denervation impairs cutaneous function and blister healing in the rat hind limb. *Neuroreport* 1982; 4: 467-70.
22. Brown GL, Nanney LB, Griffen J, Cramer AB, Yancey JM, Curtsinger LJ 3rd, et al. Enhancement of wound healing by topical treatment with epidermal growth factor. *New Eng J Med* 1989; 32: 76-79.
23. Passa ME, Bland KL, Copeland EM. Growth factors and determinants of wound repair. *J Surg Res* 1987; 42: 207-17.
24. Sporn MB, Roberts AB. Peptide growth factors and inflammation tissue repair and cancer. *Clin Invest* 1986; 78: 329-32.
25. Cohen S. Isolation of a mouse submaxillary gland portion accelerates incisor eruption and eyelid opening in the new-born animal. *J Biol Chem* 1962; 237: 1555-62.
26. Nanney LB. Epidermal growth factor-induced effect on wound healing. *Clin Res* 1987; 35: 706.
27. Coffy RJ, Derynck JR, Wilcox JN, Bringman TS, Goustin AS, Moses HL, et al. Production and auto-induction of transforming growth factor in human keratinocytes. *Nature* 1987; 328: 817-20.
28. Kwon OS, Han JH, Yoo HG, Chung JH, Eun HC, Kin KH. Human hair growth enhancement in vitro by green tea epigallocatechin-3-gallate (EGCG). *Phytomedicine* 2007; 14: 551-55.
29. Adzick NS. Wound healing. In: Sabiston DC, Lyerlu HK, eds. *Textbook of surgery, The biological basis of modern surgical practice*. 5<sup>th</sup> edition. Philadelphia: WB Sanders Company; 1997. p.207-20.
30. Koopman CF. Cutaneous wound healing: an overview. *Otolaryngol Clin N Am* 1995; 28: 835-45.