

پلورال افیوژن به دنبال گذاشتن کاتتر مرکزی از راه گردن: گزارش موردی

دکتر سیدرضا موسوی^۱، دکتر پژمان خوارزم

^۱ دانشیار، گروه جراحی، دانشگاه علوم پزشکی شهید بهشتی
^۲ دستیار جراحی، دانشگاه علوم پزشکی شهید بهشتی

چکیده

پلورال افیوژن یکی از عوارض نادر گذاشتن کاتترهای مرکزی از راه گردن است. این عارضه معمولاً ناشی از قرار گرفتن نابجای کاتتر در فضای پلور است. بیماری که در این مطالعه معرفی می‌شود آقای ۷۴ ساله‌ای است که به دلیل سرطان مری کاندید عمل جراحی ازوفازکتومی ترانس‌هیاتال شد. پس از بیهوش کردن بیمار یک کاتتر مرکزی از راه ورید ژوگولر سمت راست برای بیمار گذاشته شد و سپس بیمار تحت عمل جراحی قرار گرفت. در گرافی قفسه‌سینه پس از عمل جراحی پلورال افیوژن سمت راست مشهود بود که با گذاشتن لوله سینه تخلیه شد. در طی روزهای بعد، بیمار حدود ۲ لیتر مایع زرد شفاف از طریق لوله سینه دفع می‌کرد. آنالیز مایع کمک تشخیصی نکرد. با خارج کردن کاتتر مرکزی، ترشحات لوله سینه بیمار نیز خاتمه یافت.

واژگان کلیدی: کاتتر مرکزی، پلورال افیوژن، عوارض.

مقدمه

گذاشتن کاتترهای مرکزی یکی از شایعترین اعمال جراحی کوچک است که معمولاً برای مونیتورینگ وضعیت قلبی ریوی و یا تغذیه وریدی از آن استفاده می‌شود. عوارض متعددی در ارتباط با این عمل جراحی مطرح شده است که مهمترین آنها عفونت، خونریزی، ترومبوز وریدی و عوارض خطرناکی مثل پارگی ورید اجوف فوقانی یا سوراخ شدگی قلب است (۱، ۲). پلورال افیوژن یک عارضه نسبتاً نادر در کاتترهای گردنی است که در اثر سوراخ شدن پلور توسط کاتتر حین کار گذاشتن آن ایجاد می‌شود (۱). در این مطالعه یک مورد جدید از این عارضه گزارش می‌شود.

مورد بیماری

بیمار آقای ۷۴ ساله‌ای بود که به دلیل دیسفاژی از حدود ۴ ماه قبل تحت بررسی قرار گرفته بود. در آندوسکوپی بیمار یک

ضایعه تومورال به طول ۳ سانتی‌متر به فاصله ۳۳ سانتی‌متر از دندان‌های پیشین گزارش شده بود که پس از بیوپسی در بررسی پاتولوژیک، آدنوکارسینوما در زمینه مری بارت گزارش شد.

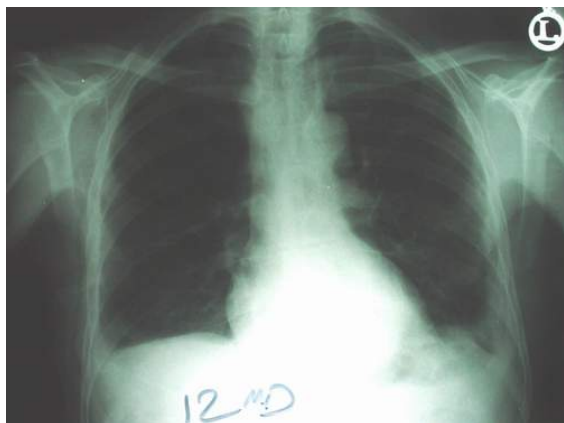
پس از بررسیهای لازم از نظر متابولیک و کسب آمادگی قبل از عمل، بیمار آماده عمل جراحی شد. بعد از القای بیهوشی عمومی، یک کاتتر ورید مرکزی از راه ورید ژوگولر سمت راست گذاشته شد و ازوفازکتومی ترانس‌هیاتال جهت بیمار انجام شد. در گرافی قفسه‌سینه پس از عمل جراحی، پلورال افیوژن سمت راست دیده شد. از آنجایی که آسیب پلور در ازوفازکتومی ترانس‌هیاتال عارضه نادری نیست، با فرض به آسیب پلور حین عمل جراحی، یک لوله سینه در سمت راست برای بیمار گذاشته شد که حدود ۱/۵ لیتر مایع خونابه‌ای از فضای پلور تخلیه شد (شکل ۱). در روزهای بعد، حدود ۲ لیتر در روز مایع زرد و شفاف ترشح می‌شد. گرافی‌های بیمار نیز در جاتی از افیوژن را نشان می‌داد (شکل ۲). نمونه‌ای از مایع جهت آزمایش ارسال شد. مایع ارسالی فاقد سلول بود و از نظر آنالیز بیوشیمیایی حاوی ۲ gr/dl گلوکز بود در حالی که قند

آدرس نویسنده مسئول: تهران، دانشگاه علوم پزشکی شهید بهشتی، بیمارستان شهدای تجریش، گروه جراحی، دکتر سیدرضا موسوی (email: seyed29@yahoo.com)

تاریخ دریافت مقاله: ۱۳۸۴/۱۱/۲۶

تاریخ پذیرش مقاله: ۱۳۸۴/۱۲/۱۵

متوقف گردید. سپس کاتتر گردنی بیمار خارج شد و تحت بررسی قرار گرفت. یک سوراخ منطبق بر محل زاویه‌دار شدن کاتتر در گرافی، در کاتتر ایجاد شده بود. ۲ روز بعد لوله‌سینه بیمار خارج شد. در گرافی کنترل هر دو ریه کاملاً باز بودند (شکل ۳).

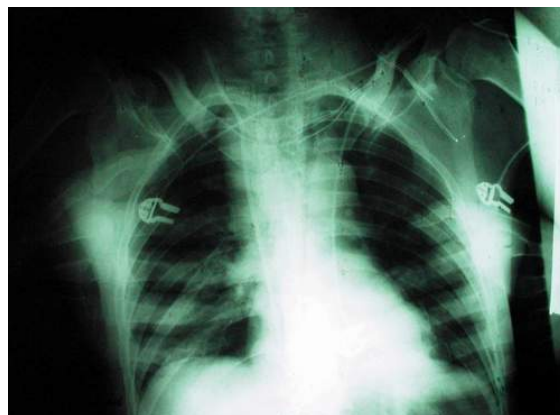


شکل ۳- گرافی قفسه‌سینه پس از کشیدن کاتتر گردنی و لوله‌سینه نشان‌دهنده باز بودن کامل هر دو ریه بدون شواهدی از افیوژن واضح است

بحث

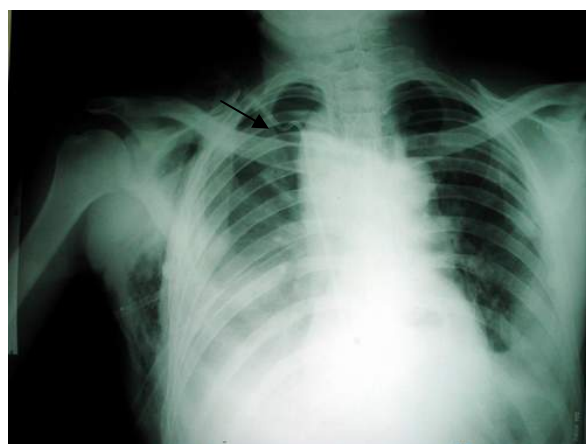پلورال افیوژن ناشی از پاره شدن عروق و نشت مایعات تغذیه وریدی یکی از عوارض نادر گذاشتن کاتترهای مرکزی است (۳). اگر چه این اتفاق معمولاً یک طرفه است، ولی ۳ مورد افیوژن دو طرفه در اثر گذاشتن کاتتر مرکزی گزارش شده است (۴). این عارضه در حدود ۱-۴٪ از موارد گذاشتن کاتتر مرکزی رخ می‌دهد ولی ممکن است شیوع آن بیش از این باشد زیرا در برخی موارد این عارضه تشخیص داده نمی‌شود (۵). در گذاشتن کاتتر مرکزی از راه ورید ژوگولر نسبت به ورید ساب‌کلاوین احتمال قرارگیری کاتتر در محل نامناسب کمتر است (۶). همچنین این عارضه در کاتتریزه کردن از ورید ژوگولر سمت چپ شایعتر از ژوگولر سمت راست است (۴). در صورت قرار گرفتن کاتتر در محل نامناسب، با آسپیره کردن کاتتر توسط سرنگ خون خارج نمی‌شود (۴) ولی در مورد بیمار ما، با آسپیراسیون کاتتر خون خارج می‌شد. این مسئله نشان می‌دهد که سر کاتتر داخل لومن ورید قرار دارد و گرافی قفسه‌سینه نیز موید این مطلب بود. نکته جالب توجه در گرافی بیمار زاویه‌دار شدن کاتتر بود که احتمال سوراخ شدن کاتتر در محل زاویه‌دار شدن را مطرح می‌کند. این مسئله پس از خارج کردن کاتتر مشاهده شد.

همزمان بیمار ۱۱۴mg/dl بود. تری‌گلیسرید مایع نیز در حد صفر بود.



شکل ۱- گرافی قفسه‌سینه بعد از گذاشتن لوله‌سینه نشان دهنده باز شدن طبیعی ریه‌ها بدون افیوژن باقیمانده است

در این مرحله تصور ما این بود که پلورال افیوژن بیمار ناشی از قرار گرفتن کاتتر در فضای پلورال می‌باشد به طوری که سرم‌های دریافتی بیمار وارد فضای پلورال می‌شوند. به کمک یک سرنگ کاتتر آسپیره شد و به راحتی از آن خون خارج گردید. گرافی قفسه‌سینه نیز موید مناسب بودن محل سر کاتتر بود. با توجه بیشتر به گرافی بیمار متوجه زاویه‌دار شدن کاتتر بعد از محل ورود آن به قفسه سینه شدیم (شکل ۲).



شکل ۲- گرافی قفسه‌سینه در روز چهارم بعد از عمل جراحی نشان‌دهنده پلورال افیوژن علیرغم داشتن لوله‌سینه است. به زاویه‌دار شدن کاتتر پس از ورود به قفسه‌سینه توجه کنید

به عنوان یک کار تشخیصی، تزریق هر نوع مایع از راه کاتتر گردنی متوقف شد و بدنبال آن ترشحات لوله‌سینه بیمار نیز

REFERENCES

1. Youngberg B. The risk manager's desk reference. 2nd edition, Jones and Bartlett, 1998;p:320.
2. Burchard K, Gann D, Wiles C. The clinical handbook of surgical critical care. 1st edition, Taylor & Francis, 2001;p:36-7.
3. Diaz M, Lorda I, Sanchez C, Gutierrez I, Monton JM, Vidal A. Milky-white pleural effusion complicating peripherically inserted central venous catheter for total parenteral nutrition. Eur J Clin Nutr 2005;59(2):302-3.
4. Paw HGW. Bilateral pleural effusions: unexpected complication after left internal jugular venous catheterization for total parenteral nutrition. Br J Anaesth 2002;89:647-50.
5. Bouros D. Pleural disease. 1st edition. Marcel Dekker, 2004;p:897.
6. Dunbar RD, Mitchell R, Lavine M. Aberrant locations of central venous catheters. Lancet 1981;1:711-5.