

تأثیر و نقش داروی فیناستراید بر اسپرماتوژنز، غده پروستات و اپیدیدیم موش  
نژاد NMRI بالغ در شرایط *in vivo* و *in vitro*کاظم پریور<sup>۱</sup>، پریچهر یغمایی<sup>۲</sup>، سحر سخاوتی<sup>۳</sup>

<sup>۱</sup> استاد، گروه زیست شناسی جانوری، دانشکده علوم پایه، دانشگاه آزاد اسلامی، واحد علوم و تحقیقات تهران  
<sup>۲</sup> استادیار، زیست شناسی جانوری، دانشکده علوم پایه، دانشگاه آزاد اسلامی، واحد علوم و تحقیقات تهران  
<sup>۳</sup> دانشجوی کارشناسی ارشد، گروه زیست شناسی جانوری، دانشکده علوم پایه، دانشگاه آزاد اسلامی، واحد علوم و تحقیقات تهران

## چکیده

**سابقه و هدف:** فیناستراید ترکیب ۴-آزاستروئید، بازدارنده اختصاصی  $5\alpha$ -ردوکتاز تیپ II می باشد که تستوسترون را به  $5\alpha$ -دی هیدروتستوسترون تبدیل می کند. در تحقیق حاضر، تأثیر دوز انسانی فیناستراید بر تعداد سلول‌ها، قطر و ضخامت توبول‌های بیضه، پروستات و اپیدیدیم موش نژاد NMRI بالغ در شرایط *in vivo* و *in vitro* بررسی شد.

**روش بررسی:** در این مطالعه تجربی، در شرایط *in vivo* ۱۸ موش به ۳ گروه شش تایی تقسیم شدند: شاهد (بدون تیمار)، شم (تیمار با سرم فیزیولوژی) و آزمون (تیمار با فیناستراید). تیمار به صورت تزریق درون صفاقی به میزان ۵ میلی‌گرم بر کیلوگرم در روز به مدت ۷ روز صورت گرفت. در شرایط *in vitro* بیضه، پروستات و اپیدیدیم‌های ۱۸ سر موش به ۳ گروه شش تایی شاهد (فیکسسیون با بوئن بدون تیمار)، شم (تیمار با سرم فیزیولوژی) و آزمون (تیمار با فیناستراید بصورت کشت با ۵ میلی‌گرم بر کیلوگرم در روز به مدت ۳ روز) تقسیم شدند. داده‌ها با نرم افزار SPSS 11 آنالیز آماری one way ANOVA و آزمون Tukey بررسی شدند و  $p < 0/05$  معنی دار تلقی شد.

**یافته‌ها:** در شرایط *in vivo* فیناستراید کاهش معنی داری را در تعداد سلول‌های اسپرماتوژنیک (به استثنای سلول‌های سرتولی) و قطر توبول‌های بیضه نسبت به گروه شاهد ایجاد نکرد. در شرایط *in vitro* تغییرات معنی داری وجود داشت. تحت هر دو شرایط، کاهش معنی داری در قطر و ضخامت توبول‌های پروستات نسبت به گروه شاهد مشاهده شد. قطر و ضخامت توبول‌های اپیدیدیم در شرایط *in vivo* تغییری نکرد، اما در شرایط *in vitro* نمونه‌های آزمون و شم کاهش معنی داری داشتند. نتیجه گیری: فیناستراید در طولانی مدت یا دوزهای بالا یا شرایط *in vitro* تأثیر بهتری دارد.

**واژگان کلیدی:** فیناستراید، دی‌هیدروتستوسترون، پروستات، اپیدیدیم، اسپرماتوژنز، موش نژاد NMRI

## مقدمه

سیستم تناسلی و ساختارهای غدد ضمیمه جنسی و عملکرد آنها تا زمان مرگ ضروری هستند (۱). هم‌چنین برای تنظیم فیدبک محور هیپوتالاموس-هیپوفیز-گنادی و اسپرماتوژنز در مردان مورد نیاز می‌باشند (۱). دی‌هیدروتستوسترون (DHT) مسئول رشد و نمو پیشابراه و پروستات، تشکیل آلت تناسلی و کیسه بیضه‌ای و پیگمانتاسیون آن است (۱). تأثیر هورمون از طریق گیرنده آندروژن با تغییر بیان ژن در بافت‌های هدف صورت می‌گیرد (۱).

آندروژن‌ها برای رشد و نمو ابتدایی سیستم تولیدمثلی در شرایط *in vitro*، برای بلوغ سیستم تولید مثلی و اندام‌های ضمیمه جنسی، صفات ثانویه جنسی در بلوغ و برای حفظ

آدرس نویسنده مسئول: تهران، دانشگاه آزاد اسلامی، واحد علوم و تحقیقات تهران، دانشکده علوم پایه،

دکتر کاظم پریور (email: kazem\_parivar@yahoo.com)

تاریخ دریافت مقاله: ۱۳۸۸/۷/۲۸

تاریخ پذیرش مقاله: ۱۳۸۸/۱۲/۱۵

بررسی‌ها در قالب گروه‌های شاهد، شم و آزمون و تحت شرایط *in vitro* و *in vivo* انجام گرفت. در شرایط *in vivo* تعداد ۱۸ سر موش نر بالغ نژاد NMRI با اوزان ۳۵-۳۰ گرم به صورت تصادفی در سه گروه شاهد، شم (جهت بروز اثرات ناشی از شوک تزریق و سرم فیزیولوژی آگزوژن) و آزمون توزیع شدند. در گروه شاهد، ۶ سر موش به مدت ۷ روز بدون تیمار باقی ماندند. ۶ سر موش دیگر در گروه شم به مدت ۷ روز به میزان ۵ میلی‌گرم بر کیلوگرم در روز سرم فیزیولوژی دریافت کردند. در گروه آزمون نیز موش‌ها با ۵ میلی‌گرم بر کیلوگرم در روز فیناستراید به مدت ۷ روز تیمار شدند. تیمار بصورت تزریق درون صفاقی صورت گرفت.

در شرایط *in vitro* نیز توزیع تصادفی موش‌ها صورت گرفت. گروه شاهد به صورت دست نخورده و بدون تیمار با فیکساتیو بوئن فیکسه شد. در گروه شم (جهت بروز اثرات ناشی از شرایط کشت و اثر مستقیم دارو) کشت بدون دارو و با سرم فیزیولوژی و در گروه آزمون کشت با مقادیر ۵ میلی‌گرم بر کیلوگرم در روز فیناستراید محلول در سرم فیزیولوژی به مدت ۳ روز انجام شد.

جهت خارج سازی اندام‌ها، جانوران پس از بیهوشی با اتر تشریح شدند و سه عضو بیضه، لوب پشتی- جانبی پروستات و اپیدیدیم خارج شدند. پس از انجام تیمار در شرایط *in vitro* مراحل بافت‌شناسی انجام شد و مقاطع بافتی مورد نیاز تهیه شد. لام‌های تهیه شده جهت تعیین تعداد انواع سلول‌های اسپرماتوژنیک، قطر و ضخامت توبول‌های بیضوی، قطر و ضخامت توبول‌های لوب‌های پشتی- جانبی پروستات و اپیدیدیم مورد بررسی قرار گرفتند.

تحلیل داده‌ها با استفاده از نرم‌افزار SPSS 11، آنالیز آماری one way ANOVA و آزمون Tukey انجام شد.  $p < 0.05$  معنی‌دار در نظر گرفته شد. داده‌ها بصورت میانگین  $\pm$  خطای معیار بیان شدند.

## یافته‌ها

### نتایج حاصل از شرایط *in vivo*

تعداد سلول‌های اسپرماتوگونی A و B، اسپرماتوسیت اولیه، اسپرماتید گرد و طویل، اسپرم و سلول سرتولی در نمونه‌های آزمون در تمام انواع این سلول‌ها نسبت به نمونه‌های شاهد و شم تغییر مورفولوژیکی مشاهده نشد. همچنین در نمونه‌های آزمون تعداد سلول‌های اسپرماتوگونی نوع A و B، اسپرماتوسیت اولیه، اسپرماتید گرد و طویل و

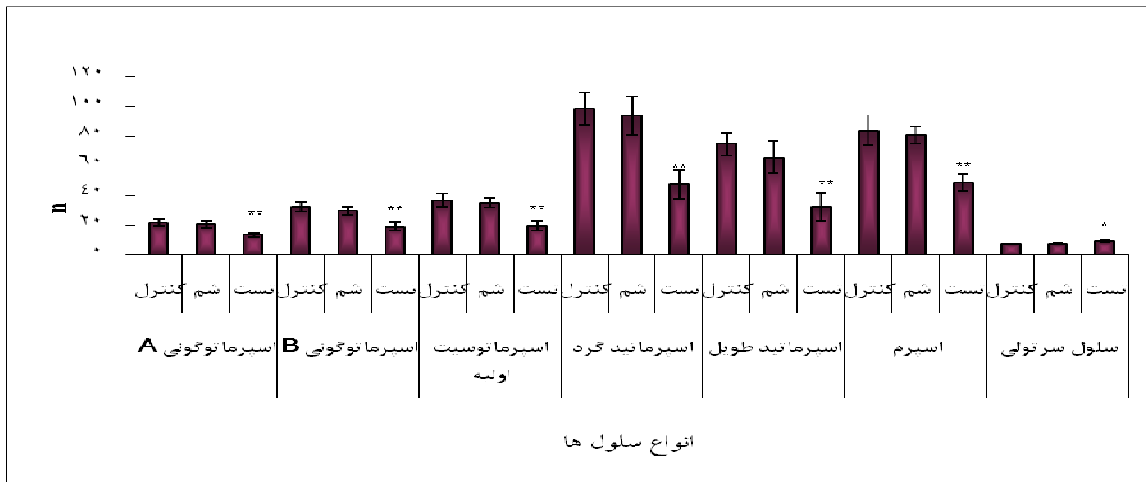
فیناستراید بازدارنده اختصاصی و رقابتی ۵ $\alpha$ -ردوکتاز تیپ II می‌باشد که تبدیل T به DHT را مهار می‌کند (۲). تبدیل غیرقابل برگشت T به DHT با استروئید ۵ $\alpha$ -ردوکتاز کاتالیز می‌شود. دو ایزوفرم ۵ $\alpha$ -ردوکتاز شناسایی شده اند: تیپ I و تیپ II. ۵ $\alpha$ -ردوکتاز تیپ II بسیار بیشتر از تیپ I در اندام‌های تناسلی نر (۳) در مجرای ادراری- تناسلی (۴) بیان می‌شود. فیناستراید برای اولین بار برای درمان هیپرپلازی خوش‌خیم پروستات در سال ۱۹۹۲ به بازار عرضه شد (۵). متعاقب آن، تأثیر و ایمنی طولانی مدت فیناستراید مطالعه شد (۶، ۷). سودمند بودن بازدارنده‌های ۵ $\alpha$ -ردوکتاز تیپ II (مثل فیناستراید) در درمان اختلالات وابسته به آندروژن، نظیر هیپرپلازی خوش‌خیم پروستات (BPH) و آلوپسی آشکار شده است (۸-۶).

در طی اسپرماتوژن تقسیم میوز، بقای سلول‌های ژرمینال و تمایز اسپرماتیدهای گرد به اسپرماتیدهای طویل به صورت وابسته به تستوسترون است (۹، ۱۰). همچنین به هنگام بلوغ، عمل اپیدیدیم، انتقال و ذخیره اسپرماتوزوآ تحت کنترل تستوسترون صورت می‌گیرد (۱۱). بر خلاف آنچه ذکر شد، چندین مطالعه نشان داده‌اند که DHT، آندروژن اصلی عمل کننده می‌باشد (۱۲). پروستات در مقایسه با بیضه، پس از تولد به DHT بستگی دارد (۱۳).

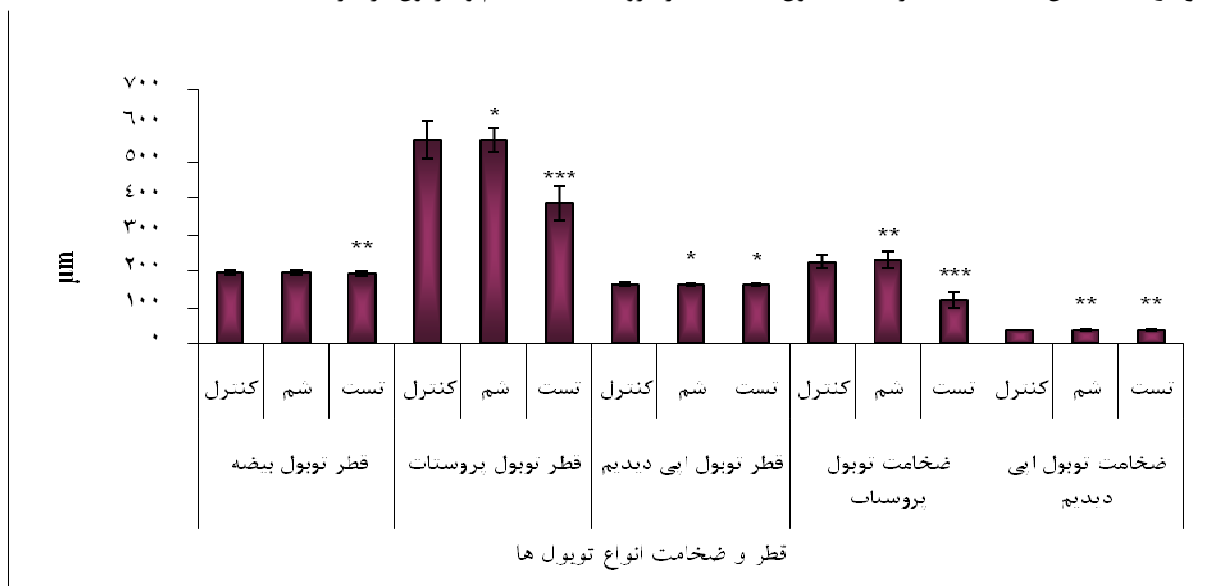با توجه به نتایج حاصل از مطالعات قبلی مبنی بر نقش بسیار مهم آندروژن‌ها در مجرای ادراری- تناسلی، در این تحقیق سعی شد تأثیر دوز انسانی فیناستراید در شرایط *in vivo* و *in vitro* از لحاظ بافت‌شناسی مورد بررسی قرار گیرد و تفاوت‌های بین این دو شرایط مقایسه شده و نتایج حاصل بر مبنای تأثیر مستقیم و غیرمستقیم فیناستراید مورد بحث و بررسی قرار گیرند.

## مواد و روشها

در این مطالعه تجربی، موشهای سفید کوچک آزمایشگاهی نر بالغ نژاد (Noval Medical Research Institute) NMRI از انیستیتو پاستور تهران خریداری شدند. جانوران در قفس‌های پلاستیکی، که غذا (پلت‌های آماده خریداری شده از شرکت خوراک دام پارس) و آب (آب لوله‌کشی قابل شرب تهران) در دسترس آنها قرار داشت، در درجه حرارت  $23 \pm 2$  و رطوبت ۷۰-۳۰ درصد و ۱۲ ساعت تاریکی و ۱۲ ساعت روشنایی و بر بستری از تراشه‌های چوب نگهداری شدند. قفس‌ها به منظور دقت هر چه بیشتر هر روز نظافت می‌شدند.



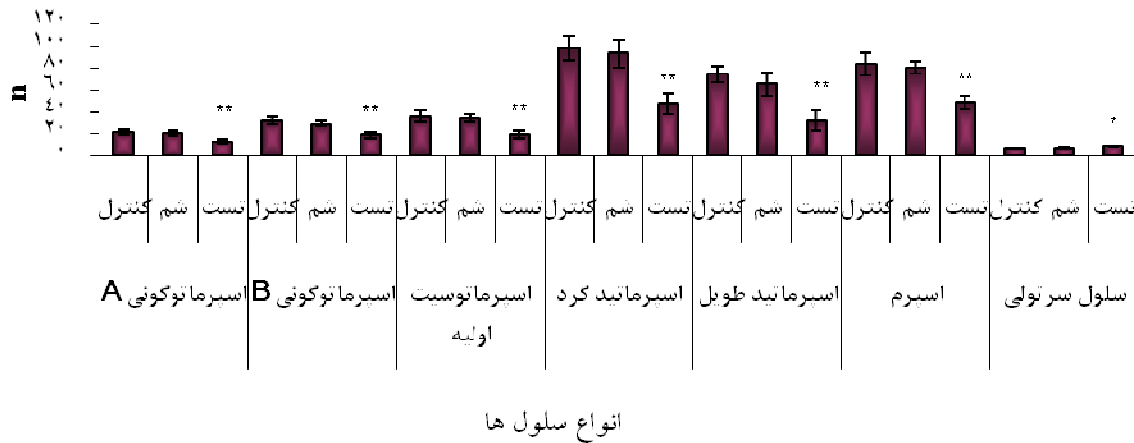
نمودار ۱- میانگین (± خطای معیار) تعداد سلول‌های بیضه در گروه‌های شاهد، شم و آزمون در شرایط *In vivo*



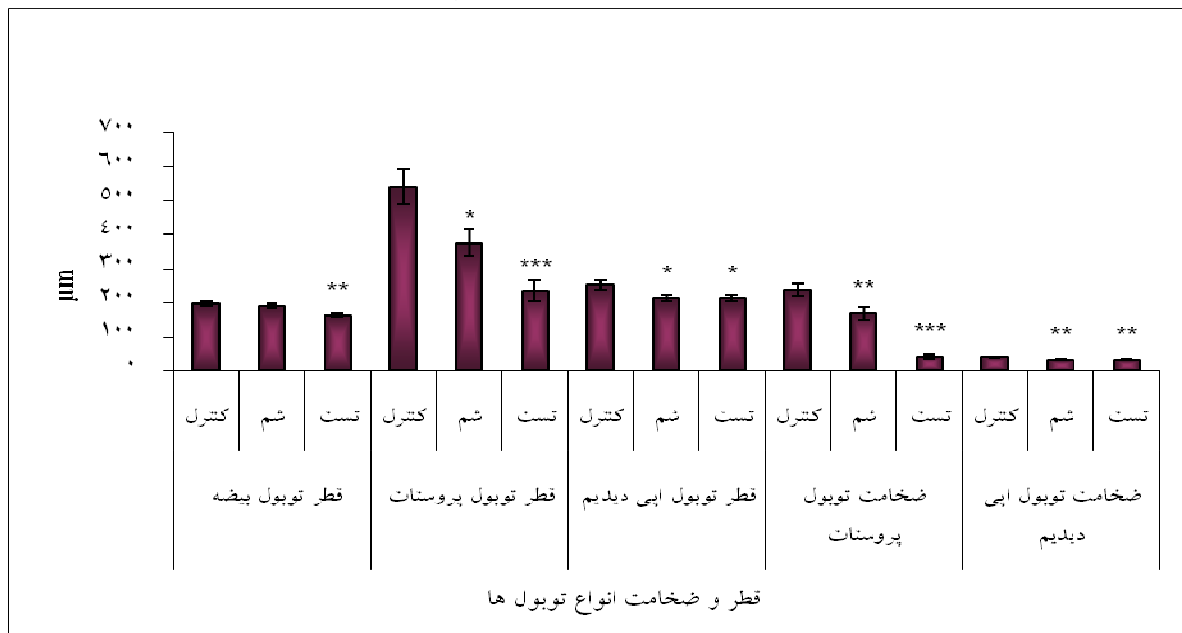
نمودار ۲- میانگین (± خطای معیار) قطر و ضخامت توبول‌های بیضه، پروستات و اپیدیدیم در گروه‌های شاهد، شم و آزمون در شرایط *In vivo*

بود. در حالی که تعداد سلول‌های سرتولی نمونه‌های آزمون (۷/۶±۰/۴) نسبت به نمونه‌های شاهد (۷/۴±۰/۴) و شم (۷/۳±۰/۴) افزایش غیر معنی‌داری را نشان داد (NS) (نمودار ۱). در هیچ یک از انواع سلول‌ها (به استثنای سلول‌های سرتولی) کاهش معنی‌داری در نمونه‌های آزمون نسبت به نمونه‌های شاهد و شم مشاهده نشد (NS)، در صورتی که تعداد سلول‌های سرتولی نمونه‌های آزمون نسبت به نمونه‌های شاهد و شم افزایش غیر معنی‌داری را نشان داد (NS).

اسپرم در مقایسه با نمونه‌های شاهد و شم کاهش معنی‌داری را نشان نداد (NS)، به گونه‌ای که تعداد سلول‌های اسپرماتوزنیک به ترتیب در نمونه‌های شاهد، شم و آزمون در گروه سلولی اسپرماتوگونی A، ۲۲/۲±۲/۴، ۲۲/۴±۱/۴ و ۱۸/۲±۱/۹؛ اسپرماتوگونی B، ۳۲/۴±۳/۲، ۳۱/۳±۴/۱ و ۲۷/۷±۵/۳؛ اسپرماتوسیت اولیه، ۳۶/۶±۴/۶، ۳۶/۵±۶/۲ و ۳۴/۹±۴/۷؛ اسپرماتید گرد، ۹۷/۴±۱۱/۵، ۹۵/۳±۱۱ و ۸۷/۳±۱۲/۵؛ اسپرماتید طویل، ۷۳/۸±۷/۶، ۷۴/۳±۱۲/۷ و ۶۸/۱±۷/۳ و اسپرم، ۸۴/۳±۱۰/۵، ۸۲/۲±۵/۷ و ۶۲/۷±۱۰/۲



نمودار ۳- میانگین (± خطای معیار) تعداد سلول های بیضه در گروه های شاهد، شم و آزمون در شرایط *In vitro*



نمودار ۴- میانگین (± خطای معیار) قطر و ضخامت توبول های بیضه، پروستات و اپیدیدیم در گروه های شاهد، شم و آزمون در شرایط *In vitro*

گروه های شاهد، شم و آزمون، در اندام بیضه،  $195/4 \pm 6/3$ ،  $195/8 \pm 6/7$  و  $193/7 \pm 5/3$ ؛ در اپیدیدیم،  $164/2 \pm 4/5$ ،  $164/4 \pm 3/4$  و  $162/6 \pm 3/4$ ؛ در توبول های پروستات،  $562/2 \pm 5/2$ ،  $561/7 \pm 33/8$  و  $386/7 \pm 47/4$  ( $p < 0.05$ ) میکرومتر اندازه گیری شد. در گروه های شاهد، شم و آزمون به ترتیب، ضخامت توبول های پروستات،  $226/1 \pm 18/1$ ،  $230 \pm 22/7$  و  $119/4 \pm 20/9$  و ضخامت توبول های اپیدیدیم،  $38/9 \pm 1/3$ ،  $38/5 \pm 2$  و  $38/6 \pm 2$  میکرومتر بود. قطر توبول های

قطر و ضخامت توبول های بیضه، پروستات و اپیدیدیم قطر توبول های بیضه (نمودار ۲) و قطر و ضخامت اپیدیدیم نمونه های آزمون نسبت به نمونه های شم و شاهد تفاوت یا به عبارتی کاهش معنی داری را نشان ندادند (NS) (نمودار ۲). در حالی که قطر و ضخامت توبول های پروستات کاهش معنی داری (در مورد قطر  $p < 0.05$  و در مورد ضخامت  $p < 0.01$ ) را در نمونه های آزمون نسبت به نمونه های شاهد و شم نشان دادند (نمودار ۲). قطر توبول ها به ترتیب در

بیضه و اپیدیدیم در نمونه‌های آزمون نسبت به شم و شاهد کاهش معنی‌داری را نشان نداد (NS). در حالی که کاهش معنی‌داری ( $p < 0.05$ ) در نمونه‌های آزمون نسبت به شاهد و شم مشهود بود. ضخامت توبول‌های اپیدیدیم در نمونه‌های آزمون نسبت به شاهد و شم کاهش معنی‌داری نداشت (NS). ضخامت توبول‌های پروستات کاهش معنی‌داری را در نمونه‌های آزمون نسبت به شاهد و شم داشت ( $p < 0.01$ ).

نمونه‌های شاهد در نمونه‌های آزمون نسبت به شاهد (به ترتیب  $250 \pm 13/5$  و  $39/2 \pm 1/3$ ) و شم ( $212/1 \pm 9/8$  و  $31/5 \pm 1/7$ ) کاهش معنی‌داری را نشان داد ( $p < 0.05$ ) در مورد قطر و ضخامت توبول‌های پروستات نیز کاهش معنی‌داری در نمونه‌های آزمون و شم (به ترتیب  $p < 0.001$  و  $p < 0.05$ ) در مورد قطر؛ و  $p < 0.001$  و  $p < 0.01$  در مورد ضخامت) در مقایسه با نمونه‌های شاهد مشاهده شد. قطر توبول‌های پروستات در گروه‌های شاهد، شم و آزمون به ترتیب  $540/6 \pm 51/4$ ،  $375/6 \pm 40/2$  و  $232/2 \pm 31/2$  ( $p < 0.05$ ) و  $167/8 \pm 20/4$ ،  $237/8 \pm 18/2$ ،  $40/6 \pm 5$  ( $p < 0.001$ ) میکرومتر بود (نمودار ۴). کاهش معنی‌داری در قطر توبول‌های اپیدیدیم در نمونه‌های آزمون و شم نسبت به شاهد مشاهده شد ( $p < 0.05$ ). قطر توبول‌های بیضه نیز در نمونه‌های آزمون نسبت به شاهد و شم کاهش معنی‌داری داشت ( $p < 0.01$ ). قطر توبول‌های پروستات در نمونه‌های آزمون ( $p < 0.001$ ) و شم ( $p < 0.05$ ) نسبت به گروه شاهد کاهش معنی‌داری را نشان داد. کاهش معنی‌داری در ضخامت توبول‌های اپیدیدیم نمونه‌های آزمون و شم ( $p < 0.01$ ) نسبت به گروه شاهد وجود داشت. این کاهش معنی‌دار در ضخامت توبول‌های پروستات نمونه‌های آزمون ( $p < 0.001$ ) و شم ( $p < 0.01$ ) نسبت به گروه شاهد مشهود بود.

### بحث

در مورد اسپرما توژنز، این مطالعه کاهش تعداد انواع سلول‌های اسپرما توژنیک بیضه، به جز سلول‌های سرتولی، را نشان داد. کاهش و افزایش تعداد سلول‌ها در شرایط *in vivo* معنی‌دار نبود، در حالی که در شرایط *in vitro* تغییرات معنی‌داری مشاهده شد. در تأیید نتایج ما، Amory و همکارانش در تحقیقی که در سال ۲۰۰۸ انجام دادند، چنین پیشنهاد کردند که سرکوب DHT توسط بازدارنده  $5\alpha$ -ردوکتاز تأثیر کم و برگشت‌پذیری بر عملکرد جنسی دارد (۱۴). Collodel و همکارانش به این نتیجه رسیدند که یک سال پس از قطع تیمار با فیناستراید، فرایند اسپرما توژنز بهبود می‌یابد (۱۵). در تأیید نتایج Collodel و همکارانش، Amory و همکارانش در سال ۲۰۰۷ بیان کردند که کاهش مقدار DHT توسط  $5\alpha$ -ردوکتازها با کاهش‌های کمی در پارامترهای منی همراه است که بعد از قطع قابل برگشت هستند (۱۶). Glina و همکارانش در پژوهش خود در سال ۲۰۰۴ دریافتند که فیناستراید به

تعداد سلول‌های اسپرما توژنی A و B، اسپرما توسیت اولیه، اسپرما تید گرد و طویل، اسپرم و سلول سرتولی تغییر مورفولوژیکی در نمونه‌های آزمون نسبت به نمونه‌های شاهد و شم مشاهده نشد، ولی تا حدی درهم ریختگی بافتی مشهود بود. در گروه‌های شاهد، شم و آزمون تعداد سلول‌های اسپرما توژنی A، به ترتیب  $21/1 \pm 2/1$ ،  $20/8 \pm 2/2$  و  $13/2 \pm 1/3$  ( $p < 0.01$ )؛ اسپرما توژنی B،  $29/7 \pm 2/9$  و  $19/2 \pm 3$  ( $p < 0.01$ )؛ اسپرما توسیت اولیه،  $36/6 \pm 4/6$  و  $35/1 \pm 3/3$  ( $p < 0.01$ )؛ اسپرما تید گرد:  $98/7 \pm 10/9$ ،  $93/9 \pm 12/7$  و  $47/6 \pm 9/5$  ( $p < 0.01$ )؛ اسپرما تید طویل،  $74/9 \pm 7/5$ ،  $65/8 \pm 11$  و  $32/3 \pm 9/7$  ( $p < 0.01$ )؛ اسپرم،  $84/1 \pm 10/4$ ،  $80/9 \pm 5/9$  و  $48/7 \pm 5/9$  ( $p < 0.01$ ) بود. تعداد این سلول‌ها در نمونه‌های آزمون نسبت به نمونه‌های شاهد و شم کاهش معنی‌داری را نشان داد ( $p < 0.01$ ). در صورتی که در تعداد سلول‌های سرتولی در نمونه‌های آزمون ( $8/6 \pm 0/4$ ) در مقایسه با نمونه‌های شاهد ( $7/4 \pm 0/4$ ) و شم ( $7/3 \pm 0/4$ ) افزایش معنی‌داری مشاهده شد ( $p < 0.05$ ) (نمودار ۳).

### نتایج حاصل از شرایط *in vitro*

تعداد سلول‌های اسپرما توژنی A و B، اسپرما توسیت اولیه، اسپرما تید گرد و طویل، اسپرم و سلول سرتولی تغییر مورفولوژیکی در نمونه‌های آزمون نسبت به نمونه‌های شاهد و شم مشاهده نشد، ولی تا حدی درهم ریختگی بافتی مشهود بود. در گروه‌های شاهد، شم و آزمون تعداد سلول‌های اسپرما توژنی A، به ترتیب  $21/1 \pm 2/1$ ،  $20/8 \pm 2/2$  و  $13/2 \pm 1/3$  ( $p < 0.01$ )؛ اسپرما توژنی B،  $29/7 \pm 2/9$  و  $19/2 \pm 3$  ( $p < 0.01$ )؛ اسپرما توسیت اولیه،  $36/6 \pm 4/6$  و  $35/1 \pm 3/3$  ( $p < 0.01$ )؛ اسپرما تید گرد:  $98/7 \pm 10/9$ ،  $93/9 \pm 12/7$  و  $47/6 \pm 9/5$  ( $p < 0.01$ )؛ اسپرما تید طویل،  $74/9 \pm 7/5$ ،  $65/8 \pm 11$  و  $32/3 \pm 9/7$  ( $p < 0.01$ )؛ اسپرم،  $84/1 \pm 10/4$ ،  $80/9 \pm 5/9$  و  $48/7 \pm 5/9$  ( $p < 0.01$ ) بود. تعداد این سلول‌ها در نمونه‌های آزمون نسبت به نمونه‌های شاهد و شم کاهش معنی‌داری را نشان داد ( $p < 0.01$ ). در صورتی که در تعداد سلول‌های سرتولی در نمونه‌های آزمون ( $8/6 \pm 0/4$ ) در مقایسه با نمونه‌های شاهد ( $7/4 \pm 0/4$ ) و شم ( $7/3 \pm 0/4$ ) افزایش معنی‌داری مشاهده شد ( $p < 0.05$ ) (نمودار ۳).

قطر و ضخامت توبول‌های بیضه، پروستات و اپیدیدیم قطر توبول‌های بیضه نمونه‌های آزمون ( $163/3 \pm 6/5$ ) نسبت به نمونه‌های شاهد ( $195/3 \pm 6/3$ ) و شم ( $190/7 \pm 6/2$ ) کاهش معنی‌داری را نشان داد ( $p < 0.01$ ) (نمودار ۴). قطر و ضخامت ( $212/9 \pm 9/3$ ) و ضخامت ( $31/7 \pm 1/7$ ) توبول‌های اپیدیدیم

بنابراین، این امر سبب کاهش تعداد سلول‌های اسپرماتید طولی و اسپرم می‌شود. همچنین فیناستراید قادر است باعث خاموشی ژن‌های فاکتورهای رشد در سلول‌ها شده، مقدمات آپوپتوز آنها را فراهم سازد. کاهش تعداد سلول‌های بیضه می‌تواند کاهش توبول‌های بیضه را دربرداشته باشد (۲۱). یافته‌های ما نیز کاهش قطر توبول‌های بیضه را تأیید می‌کنند، هر چند کاهش در قطر در شرایط *in vivo* معنی دار نبوده و در شرایط *in vitro* معنی دار می‌باشد. تعداد سلول‌های سرتولی پس از تیمار با فیناستراید افزایش می‌یابد که فقط در شرایط *in vitro* معنی دار می‌باشد. با توجه به این یافته می‌توان نتیجه‌گیری کرد که فیناستراید ممکن است به گونه‌ای بیان ژن‌های فاکتورهای رشد را تحت تأثیر قرار دهد که سبب روشن شدن ژن‌های فاکتورهای رشد میتوژنیک در سلول‌های سرتولی شده و موجبات افزایش تعداد سلول‌های سرتولی را فراهم آورد. با توجه به نقش سلول‌های سرتولی در حفاظت و حمایت از سلول‌های اسپرماتوژنیک، این افزایش می‌تواند یک مکانیسم حفاظتی در برابر تغییرات غیرمعمول آندروژنیک باشد (۲۲).

در این مطالعه اپیدیدیم موش‌ها نیز مورد بررسی قرار گرفت. در مطالعه Henderson و همکارانش به سال ۲۰۰۵، ناباروری فقط به کمبود در تشکیل پلاک‌های واژنی (به واسطه تأثیر تیمار بر روی وزن سمینال وزیکول و پروستات) نسبت داده شده است و بافت بیضه آسیب ندیده است (۲۳). Henderson و همکارانش در پژوهشی در سال ۲۰۰۴ اظهار کردند که آسیب تحرک و مورفولوژی اسپرم (عدم بلوغ مناسب در اپیدیدیم) در ناباروری رت‌های تیمار شده با بازدارنده  $5\alpha$ -ردوکتاز دخیل است (۲۴). Kolasa و همکارانش در سال ۲۰۰۴ نشان دادند که مردان دریافت کننده فیناستراید، کاهش ۲۵ درصدی در مقدار مایع منی داشتند (۱۱). بر طبق گزارشات Hermo و همکارانش (۲۰۰۲)، اپیدیدیم محل بلوغ اسپرم است (۲۵). بلوغ اسپرم در اپیدیدیم شامل آغاز تحرک و کسب قابلیت باروری می‌باشد (۲۶). بنابراین کاهش اسپرماتوژنز را به تأثیر منفی فیناستراید بر اپیدیدیم نسبت می‌دهند، در صورتی که نتایج ما تأثیر منفی فیناستراید را بر اسپرماتوژنز نشان می‌دهند.

این تحقیق تغییری در قطر و ضخامت توبول‌های اپیدیدیم را نشان نمی‌دهد. یافته‌های ما در شرایط *in vivo* با نتایج حاصل از آزمایشات Imperato-McGinley و همکارانش (۱۹۹۲) مطابقت دارد. این دانشمندان پیشنهاد کرده‌اند که عدم تغییر در اپیدیدیم می‌تواند به این علت باشد که تستوسترون قادر است به میزان چند درجه در سطح گیرنده آندروژن به جای DHT عمل کند و به عبارتی کمبود آن را جبران کند (۲۷). همچنین Kolasa

میزان بسیار کمی اسپرماتوژنز را در مردان جوان سالم تغییر می‌دهد و در افرادی که بیماری مرتبط با ناباروری دارند، تأثیر منفی فیناستراید آشکار می‌شود (۱۷). تحقیقات Kolasa و همکارانش در سال ۲۰۰۴ نشان داد که تغییراتی نظیر رها شدن سلول‌های ژرمینال نابالغ (اسپرماتیدها و به ندرت اسپرماتوسیت‌های پایی‌تن) در بیضه‌های رت‌های تیمار شده با فیناستراید در طول یک دوره اسپرماتوژنز (۵۶ روز) ایجاد می‌شود و تیمار طولانی مدت تأثیر فیناستراید را بهتر آشکار می‌سازد، در حالی که در طول دو دوره اپیتلیوم سمینی‌فر (۲۸ روز) تغییری اتفاق نیفتاد (۱۱). به نظر می‌رسد فقدان تغییرات مورفولوژیکی در طول دو دوره اپیتلیوم سمینی‌فر می‌تواند توسط DHT، که با فعالیت  $5\alpha$ -ردوکتاز تیپ I و فعالیت اکسیداتیو  $3\alpha$ -هیدروکسی استروئید دهیدروژناز ( $3\alpha$ -HSD) تولید می‌شود، حفظ شود. این DHT در کوتاه مدت می‌تواند کمبود DHT تولید شده توسط  $5\alpha$ -ردوکتاز تیپ II را جبران کند. این عدم تغییر، وجود آنزیمی به نام  $5\alpha$ -ردوکتاز تیپ I را در بیضه‌ها نشان می‌دهد که توسط فیناستراید مهار نمی‌شود (۱۸).  $3\alpha$ -HSD قادر است تبدیل  $3\alpha$ -آندروستندیول را به DHT کاتالیز کند (۱۹). Huynh در سال ۲۰۰۲ پیشنهاد کرد که تغییرات مورفولوژی بیضه می‌تواند از تأثیرات ضد تکثیری و آپوپتوز فیناستراید حاصل شود. کلیه این نتایج تأثیر منفی فیناستراید را بر اسپرماتوژنز آشکار کرده‌اند، هر چند این تأثیر به واسطه تولید DHT به طرق دیگر که ذکر شد، کم و برگشت پذیر است (۲۰). نتایج ما نیز تأثیر منفی DHT را بر اسپرماتوژنز نشان داد، هر چند این تأثیرات معنی دار نبودند.

مکانیسم عمل فیناستراید بدین ترتیب است که با مهار کردن فعالیت  $5\alpha$ -ردوکتاز تیپ II سبب کاهش غلظت DHT و افزایش غلظت T و همچنین کاهش تعداد گیرنده‌های آندروژنی در مغز و پروستات می‌شود (۲۱). افزایش غلظت T تأثیر مهاری بر روی هیپوتالاموس القا می‌کند که آزادسازی فاکتور آزاد کننده FSH، فاکتور آزاد کننده LH و فاکتور مهار کننده پرولاکتین را مهار می‌کند. بدین ترتیب ترشح هورمون پرولاکتین افزایش می‌یابد. افزایش پرولاکتین باعث کاهش فعالیت و تقسیم سلول‌های اپیتلیال بیضه می‌شود (۲۲). بنابراین تعداد سلول‌های اسپرماتوگونی A و B، اسپرماتوسیت اولیه و اسپرماتید (گرد و طویل) و در نهایت اسپرم کاهش پیدا می‌کند. از طرفی O'Donnell و همکارانش (۱۹۹۹) نشان داده‌اند که کاهش  $5\alpha$  ردوکتاز به خصوص برای گذر از اسپرماتوژنز میانی، یعنی گذر اسپرماتیدهای گرد از مرحله ۷ به مرحله ۸، اهمیت دارد (۱۰).

که اکثراً توسط استروما تولید می‌شوند، را کاهش می‌دهند (۳۴). این پپتیدها ممکن است واسطه‌گرهای تأثیرات تروفیک و سیتوژنیک آندروژن‌ها بر روی اپیتلیوم در جریان آزادسازی EGF باشند (۳۰). EGF، میتوزن قوی برای سلول اپیتلیومی است (۳۰). براساس نتایج Monti می‌توان حدس زد که EGF یکی از فاکتورهائی است که در بزرگ شدن پروستات دخیل است، به گونه‌ای که کمبود DHT القا شده توسط فیناستراید منجر به کاهش غلظت EGF و در نهایت کاهش تعداد سلول‌های اپیتلیومی، قطر و ضخامت توبول‌های پروستات می‌شود (۲۸). در شرایط *in vivo* ریزش سلول‌های اپیتلیومی به داخل لومن پروستات مشهود است. در شرایط *in vitro* نیز کاهش معنی‌داری در قطر و ضخامت توبول‌های پروستاتی گروه‌های آزمون و شم مشاهده شد. یکسان نبودن سطوح معنی‌دار قطر و ضخامت توبول‌های پروستات نمونه‌های آزمون و شم بیان می‌کند که پروستات نه تنها تحت تأثیر شرایط کشت بوده، فیناستراید نیز تأثیر خود را آشکار ساخته است.

نتایج پژوهش حاضر، تأثیر منفی فیناستراید بر اسپرماتوژنز و پروستات را به طور آشکار بیان می‌کند. تفاوت در شرایط *in vivo* و *in vitro* به صورت تأثیرات معنی‌دار و غیر معنی‌دار است. تأثیرات معنی‌دار در بافت بیضه، پروستات و اپیدیدیم در شرایط *in vitro* و در بافت پروستات در شرایط *in vivo* وجود داشت. تأثیرات معنی‌دار در شرایط *in vitro* علاوه بر نمونه‌های آزمون در نمونه‌های شم نیز مشهود است که بیانگر حساسیت بالای بافت پروستات و اپیدیدیم می‌باشد، به گونه‌ای که نسبت به بافت بیضه بیشتر تحت تأثیر شرایط کشت قرار می‌گیرند. در شرایط *in vitro* به دلیل عدم حضور اندام‌های کلیه و کبد که بتوانند دارو را متابولیزه و دفع کنند، تأثیر مستقیم دارو ظاهر شد، به گونه‌ای که حتی تعویض روزانه محیط کشت نیز نتوانست نظیر کبد و کلیه در پاک کردن محیط از دارو ایفای نقش کند. بنابراین تغییرات تحت شرایط کشت، معنی‌دار می‌شوند. با توجه به این مسائل می‌توان اظهار داشت که فیناستراید در شرایط تیمار با دوزاژ بالا یا تیمار طولانی مدت یا تیمار در شرایط *in vitro* می‌تواند تأثیر خود را بهتر آشکار سازد، در صورتیکه این تأثیر در دوزاژ پایین، تیمار کوتاه مدت و شرایط *in vivo* معنی‌دار نیست.

پیشنهاد می‌شود در تحقیقات آینده، اثر تیمار دوزهای مختلف دارو بر اندام‌های مختلف نظیر کبد، کلیه، مغز، قلب، شش و سایر اندام‌ها در دوره‌های مختلف زندگی از ابتدای دوران جنینی تا مرحله بلوغ و پیری تحت شرایط گوناگون مورد بررسی قرار گیرد.

همکارانش به سال ۲۰۰۴ بیان کرده‌اند که مورفولوژی طبیعی اپیدیدیم‌های رت در طول تیمار با فیناستراید، ثابت می‌کند که اندام می‌تواند مکانیسم حفاظتی خود را توسعه دهد. بنابراین تیمار به مدت ۷ روز کوتاه‌تر از آن است که بتواند تغییری در اپیدیدیم به جای گذارد (۱۱). این یافته نتایج ما را تایید می‌کند. در صورتی که در شرایط *in vitro* کاهش معنی‌داری در قطر و ضخامت توبول‌های اپیدیدیم در نمونه‌های شم و آزمون مشاهده شد. علت این کاهش، ریزش سلول‌های اپیتلیومی توبول‌های اپیدیدیم به داخل لومن می‌باشد (۲۸). یکسان بودن سطح تأثیرات در نمونه‌های آزمون و شم بیانگر این مطلب است که بافت اپیدیدیم فقط تحت تأثیر شرایط کشت قرار گرفته است و تیمار با فیناستراید تأثیر چندانی نداشته است.

در مورد پروستات، این پژوهش کاهش معنی‌دار قطر و ضخامت توبول‌های پروستات تحت هر دو شرایط را نشان داد. در تأیید یافته‌های ما، Imperato-McGinley و همکارانش در مطالعه‌ای در سال ۱۹۹۲ با بازدارنده ۵ $\alpha$ -ردوکتاز فیناستراید بیان کردند که پروستات به طور آشکار در اثر کاهش تشکیل DHT مهار می‌شود (۲۷). در تأیید این مطلب Bartsch و همکارانش در سال ۲۰۰۲ نشان دادند که تیمار با فیناستراید سطوح DHT پروستات را ۹۰-۸۵ درصد کاهش می‌دهد (۸). Lubrano و همکارانش در سال ۱۹۹۲ بیان کردند که ارتباط خطی مثبتی بین گیرنده هسته‌ای آندروژن و EGF در بافت BPH وجود دارد (۲۹). در تأیید نتایج آنها، Monti و همکارانش اظهار کرده‌اند که ارتباط خطی مثبتی بین مقادیر تستوسترون و DHT و فاکتور رشد اپیتلیومی (EGF) در بافت BPH وجود دارد (۲۸). این یافته‌ها به نوعی نشان می‌دهند که کاهش DHT می‌تواند منجر به کاهش EGF شود. EGF تحریک کننده تکثیر سلول اپیتلیومی است. کاهش حجم پروستات هیپرتروف در طول فقدان آندروژن به صورت پسرقت سلول اپیتلیومی است (۳۰، ۳۱). در ارتباط با مکانیسم عمل آندروژن‌ها، مطالعاتی بر روی سلول‌های طبیعی پروستات در شرایط *in vitro* انجام شد و نشان داد که آندروژن‌ها به طور مستقیم نسبت به تکثیر سلولی پاسخگو نمی‌باشند (۳۰، ۳۲). در تأیید این مطلب، Levine و همکارانش در سال ۱۹۹۶ اظهار کرده‌اند که فیناستراید، ۵ $\alpha$ -ردوکتاز تیپ II را مهار می‌کند که بیشتر در استرومای پروستات بیان می‌شود، در حالی که EGF توسط اپیتلیوم پروستات تولید می‌شود (۳۳). بر این اساس، باید ارتباطی بین استروما و اپیتلیوم وجود داشته باشد. بر طبق گزارشات Monti و همکارانش (۱۹۹۷)، آندروژن‌ها به طور غیرمستقیم آزادسازی فاکتورهای رشد وابسته به آندروژن نظیر فاکتور رشد انسولین (IGF) و فاکتور رشد کراتینوسایت (KGF)،

## تشکر و قدردانی

بدین وسیله از معاونت محترم پژوهشی دانشگاه، ریاست دانشکده علوم پایه، مدیریت گروه زیست شناسی و مسئولین مجتمع

آزمایشگاهی دانشگاه آزاد اسلامی واحد علوم و تحقیقات تهران که ما را در انجام این پژوهش برگرفته از پایان نامه یاری نمودند، سپاسگزاری می نمایم.

## REFERENCES

1. Tyl RW, Sloan CS, Hamby BT, Ehman KD, Sumner S. Hershberger background review document, Draft. Prepared for the U.S. Environmental Protection Agency, Endocrine Disruptor Screening Program, EPA Contract Number EP-W-06-026, Task Order 1 (RTI 0210114.001). RTI International. 2006. p.17-70.
2. Anita B, Inamadar CA, Ragnatha S. Finasteride-its impact on sexual function and prostate cancer. *J Cutan Aesth Surg* 2009; 2: 12-16.
3. Jin Y, Penning TM. Steroid 5 $\alpha$ -reductase and 3 $\alpha$ -hydroxysteroid dehydrogenases: key enzymes in androgen metabolism. *Best Pract Res Clin Endocrinol Metab* 2001; 15: 79-94.
4. Nef S, Parada LF. Hormones in male sexual development. *Gene Develop* 2000; 14: 3075-86.
5. Gormley GJ, Stoner E, Bruskewitz RC, Imperato-McGinely J, Walsh PC, McConell JD, et al. The effect of finasteride in men with benign prostatic hyperplasia. *N Engl J Med* 1992; 327: 1185-91.
6. Steers WD. 5 $\alpha$ -reductase activity in the prostate. *Urology* 2001; 58: 17-24.
7. Libecco JF, Bergfeld WF. Finasteride in the treatment of alopecia. *Expert Opin Pharmacother* 2004; 5: 933-40.
8. Bartsch G, Rittmaster RS, Klocker H. Dihydrotestosterone and the concept of 5 $\alpha$ -reductase inhibition in human benign prostatic hyperplasia. *World J Urol* 2002; 19: 413-25.
9. McLachlan RI, O'Donnell L, Meachem SJ, Stanton PG, de Krester DM, Patris K, et al. Identification of specific sites of hormonal regulation in spermatogenesis in rats, monkeys, and man. *Recent Prog Horm Res* 2002; 57: 149-79.
10. O'Donnell L, Patris K, Stanton PG, Robertson DM, McLachlan RI. Testosterone-dependent restoration of spermatogenesis in adult rats is impaired by 5 $\alpha$ -Reductase inhibition. *J Androl* 1999; 20: 109-17.
11. Kolasa A, Marchlewicz M, Wenda-Rozewicka L, Wiszniewska B. Morphology of the testis and the epididymis in rats with dihydrotestosterone (DHT) deficiency. *Rocz Akad Med Bialymst* 2004; 49: 117-19.
12. Turner TT, Jones CE, Howards SS, Ewing LL, Zegeye B, Gunsalus GL. On the androgen microenvironment of maturing spermatozoa. *Endocrinology* 1984; 115: 1925-32.
13. George FW, Johnson L, Wilson JD. The effect of a 5 $\alpha$ -reductase inhibitor on androgen physiology in the immature male rat. *Endocrinology* 1989; 122: 1159-64.
14. Amory JK, Anawalt BD, Matsumoto AM, Page ST, Bremner WL, Wang C, et al. The effect of 5 $\alpha$ -reductase inhibition with dutasteride on bone mineral density, serum lipoproteins, hemoglobin, prostate specific antigen and sexual function in healthy young men. *J Urol* 2008; 179: 2333-38.
15. Collodel G, Scapigliati G, Moretti E. Spermatozoa and chronic treatment with finasteride: a TEM and FISH study. *System Biol Reprod Med* 2007; 53: 229-33.
16. Amory JK, Wang C, Swardloff RA, Anawalt BD, Matsumoto AM, Bremner WL, et al. The effect of 5 $\alpha$ -reductase inhibition with dutasteride and finasteride on semen parameters and serum hormones in healthy men. *J Clin Endocrinol Metab* 2007; 92: 1659-65.
17. Glina S, Augusto Neves P, Saade R, Rodrigues Netto Jr N, Borges Soares J, Gianotti Galuppo A. Finasteride – associated male infertility. *Rev Hosp Clin Fac Med St. Paulo* 2004; 59: 203-205.
18. Patris K, O'Donnell L, Ooi GT, McLachlan RI, Robertson DM. Enzyme assay for 5 $\alpha$ -reductase type 2 activity in the presence of 5 $\alpha$ -reductase type 1 activity in rat testis. *J Steroid Biochem Mol Biol* 2000; 15: 15-82.
19. Jin Y, Penning TM. Steroid 5 $\alpha$ -reductase and 3 $\alpha$ -hydroxysteroid dehydrogenases: key enzymes in androgen metabolism. *Best Pract Res Clin Endocrinol Metab* 2001; 15: 79-94.
20. Huynh H. Induction of apoptosis in rat ventral prostate by finasteride is associated with alteration in MAP kinase pathways and Bcl-2 related family of proteins. *Int J Oncol* 2002; 20: 1297-300.
21. Friedlin V, Ko HS, Wilkin JK. Chronic treatment with finasteride daily does not effect spermatogenesis or semen production in young men. *J Urol* 2000; 164: 1319-20.

22. McNeilly AS, Sharpe RM, Davidson DW, Fraser HM. Inhibition of gonadotropin secretion by induced hyperprolactinemia in the male rat. *J Endocrinol* 1978; 79: 59-68.
23. Henderson NA, Robaire B. Effects of PNU157706, a dual 5 $\alpha$ - reductase inhibitor, on rat epididymal sperm maturation and fertility. *Biol Reprud* 2005; 72: 436-43.
24. Henderson NA, Cooke GM, Robaire B. Effects of PNU157706, a dual 5 $\alpha$ -reductase inhibitor, on gene expression in the rat epididymis. *J Endocrinol* 2004; 181: 245-61.
25. Hermo L, Robaire B. Epididymal cell types and their functions. In: Robaire B, Hinton BT, editors, *The epididymis: from molecules to clinical practice*. New York: Kluwer Academic Press/ Plenum Press Publishers; 2002. p.81-102.
26. Jones R. Plasma membrane structure and remodeling during sperm maturation in the epididymis. *J Reprod Fertil* 1998; 53: 73-84.
27. Imperato-McGinley J, Sanchez RS, Spencer JR, Yee B, Vaughan ED. Comparison of the effects of the 5 $\alpha$ -reductase inhibitor finasteride and the antiandrogen flutamide on prostate and genital differentiation: dose-response studies. *Endocrinology* 1992; 131: 1149-56.
28. Monti S, Sciarra F, Adamo MV, Toscano V, Trotta MC, Martini C, et al. Prevalent decrease of the EGF content in the periurethral zone of BPH tissue induced by treatment with finasteride or flutamide. *J Androl* 1997; 18: 488-94.
29. Lubrano C, Sciarra F, Spera G, Petrangeli E, Toscano V, Rombola N, et al. Immunoreactive EGF in human benign prostatic hyperplasia: relationships with androgen and estrogen receptors. *J Steroid Biochem Mol Biol* 1992; 41: 683-87.
30. Oesterling JE. LHRH agonist, a nonsurgical treatment for benign prostatic hyperplasia. *J Androl* 1991; 11: 381-88.
31. Prahalada SR, Peter CP, Keenan KP, Soper KA, Hertzog PR, van Zwieten MJ, et al. Qualitative and quantitative evaluation of prostatic histomorphology in rats following chronic treatment with finasteride, a 5 alpha reductase inhibitor. *Urology* 1994; 43: 680-85.
32. McKeehan WL, Adams PS, Rosser MP. Direct mitogenic effects of insulin, epidermal growth factor, glucocorticoids, cholera toxin, unknown pituitary factors and possibly prolactin, but not androgens, on normal rat prostate epithelial cells in serum-free primary cell culture. *Cancer Res* 1984; 44: 1998-2010.
33. Levine AC, Wang JP, Ren M, Eliashvili E, Russell DW, Kris Chenbaum A. Immunohistochemical localization of steroid 5 $\alpha$ - reductase 2 in the human male fetal reproductive tract and adult prostate. *J Clin Endocrinol Metab* 1996; 81: 384-89.
34. Yang G, Fukabori Y, Nikolaropoulos S, Wang F, McKeehan WL. Heparin-binding keratinocyte growth factor is a candidate stromal to epithelial cell andromedin. *Mol Endocrinol* 1992; 6: 2123-28.
35. Barni T, Vannelli BG, Sadri R, Pupilli C, Ghiandi P, Rizzo M, et al. Insulin-like growth factor-I (IGF-1) and its binding protein IGFBP-4 in human prostatic hyperplasia tissue: gene expression its cellular localization. *J Clin Endocrinol Metab* 1994; 78: 778-83.