مجله علوم پزشکی دانشگاه آزاد اسلامی
دوره ۲۱، شماره ۲، تابستان ۹۰، صفحات ۱۴۵ تا ۱۴۹

Case Report

گزارش یک مورد آبسه متعدد سلی در طحال بیمار معتاد و مبتلا به HIV

مینو ساعتیان[۱]، سید سیامک رسولی نژاد[۲]، یزدانعلی فغانی[۳]، مینوشفیعی[۱]

[۱] استادیار، گروه پاتولوژی، دانشگاه آزاد اسلامی، واحد پزشکی تهران
[۲] متخصص طب کار و بیماری‌های شغلی، سازمان تامین اجتماعی
[۳] استادیار، گروه عفونی، دانشگاه آزاد اسلامی، واحد پزشکی تهران

چکیده

سابقه و هدف : *درگیری طحال در بیماری سل و تشکیل آبسه‌های متعدد سلی در آن از به ندرت روی می‌دهد. با توجه به اینکه شایع‌ترین علت تشکیل آبسه‌های طحال عفونت می‌باشد، این عارضه همواره باید در تشخیص افتراقی بیماری‌های تب‌زا به‌ویژه در بیماران دچار نقص سیستم ایمنی و معتادین تزریقی مطرح گردد. آبسه سلی طحال گاه می‌تواند اولین و تنها علامت بیماری سل در بدن باشد.*

معرفی مورد: *بیمار آقای ۳۰ ساله، معتاد و HIV مثبت بود که با علایم تب و لرز، خستگی و کاهش وزن از ۲ ماه قبل و با تابلوی سپسیس، زردی و حال عمومی بسیار بد به اورژانس بیمارستان بوعلی مراجعه کرد. یافته‌های سونوگرافی و سی تی اسکن موید وجود توده‌هایی به نفع آبسه در کبد، طحال، پانکراس و برخی از لنفنودهای پاراآئورتیک بود. با توجه به درد، تندرنس و ریباند شکمی، بیمار لاپاراتومی شده و با مشاهده آبسه‌های کوچک و فراوان در طحال اسپلنکتومی انجام شد. بیمار روز بعد فوت می کند و در بررسی پاتولوژی، آبسه‌های متعدد در طحال حاوی باسیل اسید فست مثبت دیده شد.*

نتیجه گیری: *در بیماران دچار تب و سایر علایم بیماری‌های عفونی، به‌ویژه زمانی که این علایم مزمن شده باشند، باید به فکر بیماری‌های زمینه‌ای، نقص سیستم ایمنی و بدخیمی‌ها بود. با ظهور بیماری ایدز، بیماری سل نیز بازگشتی دوباره نموده است، لذا در افراد معتاد به‌ویژه آنهایی که به HIV نیز آلوده شده‌اند، همواره باید به فکر سل باشیم. سل در این گروه می‌تواند خود را به صورت آبسه‌هایی در احشای شکمی نشان دهد.*

واژگان کلیدی: *آبسه طحالی، سل، اعتیاد.*

مقدمه

پنج درصد جمعیت جهان، معادل تقریبا ۲۰۰ میلیون نفر، در سال از مواد مخدر استفاده می‌کنند. از این تعداد، حدود ۱۳ میلیون نفر معتاد تزریقی بوده که درصد قابل توجهی از آنان در کشورهای در حال توسعه زندگی می‌کنند (۱). اعتیاد تزریقی معضل طبی و اجتماعی است که با عوارض زیادی همراه است. عفونت شایع‌ترین علت مرگ در این گروه از معتادین است (۲). عفونت در این بیماران، درمان را دچار چالش‌های فراوانی می‌کند، از یک طرف پیچیدگی مشکلات طبی این گروه و از طرفی دیگر مقوله‌های روحی– اجتماعی خاص در ارتباط با نحوه مراقبت و رسیدگی از آنان بر وخامت موضوع می‌افزایند. شایع‌ترین عفونت در معتادین تزریقی سلولیت و پس از آن پنومونی است. البته عفونت‌های رایج این گروه وسیع بوده که باید در بررسی علت تب مورد بررسی قرار گیرند که از آن جمله می‌توان به اندوکاردیت، عفونت عروق محیطی، عفونت استخوان و مفاصل، هپاتیت، درگیری دستگاه اعصاب مرکزی، ایدز، آبسه‌های طحالی و علل غیرعفونی مثل حساسیت به مواد مخدر، را بدومیولیز و تب پنبه اشاره نمود (۳).

عامل اصلی و مهم عفونت‌های مذکور در درجه اول باکتری‌های فلور فرد معتاد بوده که اغلب شامل استافیلوکوک طلایی و گونه‌های استرپتوکوک می‌باشند.

آدرس نویسنده مسئول: تهران، دانشگاه ازاد اسلامی، دانشکده پزشکی، دکتر مینو ساعتیان
(**email**: msaatian@yahoo.com)

تاریخ دریافت مقاله: ۱۳۸۹/۷/۲۵
تاریخ پذیرش مقاله: ۱۳۸۹/۱۲/۳

هیدروکلرید کوکائین به کراک معروف است و وجه تسمیه آن به این علت است که در موقع حرارت دیدن ترک می‌خورد و با صدا خرد می‌شود. متاسفانه کراک از کوکائین و دیگر مواد مخدر ارزان‌تر و در دسترس‌تر می‌باشد . از یک گرم کوکائین حدودا ۰/۸ گرم کراک به دست می‌آید. کراک از کوکائین سریع‌تر اثر می‌کند، ولی ماندگاری طولانی ندارد. پودر کوکائین را مستقیما استشاق کرده و یا آن را پس از حل کردن در آب تزریق می‌کنند، ولی کراک را باید حرات داد و دود آن را استنشاق نمود. پس از استنشاق، کراک در مدت ۱۵-۱۰ ثانیه به مغز رسیده و حداقل ۱۵-۱۰ دقیقه اثر ماندگار دارد. اعتیادآوری کراک بسیار بالاست، به گونه‌ای که پس از چند دقیقه مصرف فرد دچار افسردگی شده و مجبور می‌شود با مقادیر بیشتر کراک به جنگ با خمودگی برود. معتقدند که کراک اعتیادآورترین ماده مخدر شناخته شده است. کراک با آزاد شدن دوپامین و مهار بازجذب دوباره آن در دستگاه لیمبیک مغز باعث بروز حالت خوشی و نعشگی می‌شود.

در حال حاضر با ظهور بیماری ایدز، شاهد بازگشت و شیوع مجدد بسیاری از عفونت‌ها به‌ویژه در معتادین تزریقی هستیم که از جمله آنها می‌توان به بیماری سل اشاره نمود. با توجه به نقص ایمنی در بیماران مبتلا به ایدز می‌توان نفوذ گسترده و درگیری اعضای متعدد توسط باکتری سل را انتظار داشت که در این مقاله بیشتر روی درگیری طحال بحث می‌شود.

آبسه طحالی جزو بیماری‌های نادر است، به گونه‌ای که تا ماه می سال ۲۰۰۸ فقط به ۶۰۰ مورد از آن در مقالات اشاره شده است (۴). علت شایع آبسه‌های طحالی معمولا تروما و عفونت، به‌ویژه انتشار عفونت از سایر نواحی مثل اندوکاردیت، می‌باشد (۵). گسترش و شیوع بیماری ایدز باعث افزایش بروز بیماری سل شده و لذا درگیری طحالی و بروز آبسه‌های سلی طحال نیز بیش از پیش مشاهده می‌شود. آبسه‌های سلی در طحال معمولا به صورت آبسه‌های کوچک با قطر کمتر از ۲ سانتی‌متر بوده که در سونوگرافی به صورت نقاط هیپواکو خود را نشان می‌دهند. آبسه‌های طحالی باعث تب، درد و تندرنس در ربع فوقانی و چپ شکم، بی‌اشتهایی، تهوع، استفراغ و کاهش وزن می‌شوند (۹-۶). آبسه‌های سلی بی سروصداتر از آبسه‌های میکروبی دیگر بوده و علایم ساختاری بارزی را از خود نشان نمی‌دهند. در هر بیماری که عوامل خطر ابتلا به سل را داشته باشد، باید به فکر آبسه‌های سلی در طحال باشیم (۱۰). تا ۷۰ درصد از بیماران مبتلا به سل و ایدز، درگیری‌های خارج ریوی سل پیدا خواهند کرد (۱۱).

برای تشخیص آبسه‌های سلی طحال می‌توان از سونوگرافی و سی‌تی اسکن استفاده نمود. اگر سونوگرافی با دقت انجام شود، شاید بتوان از سی‌تی اسکن صرف نظر نمود. البته در ضایعات کوچک و خصوصا در مواردی که شک به انتشار وسیع داخل شکمی وجود دارد، سی تی اسکن ارجح است (۱۳،۱۲).

درمان آبسه‌های سلی طحال با درناژ تحت هدایت تصویر برداری امکان پذیر است. این روش در آبسه‌های بزرگ و منفرد کاربرد دارد. در بسیاری از موارد نیز به‌ویژه در ضایعات متعدد، اسپلنکتومی انجام می‌شود. درمان دارویی مکمل اقدامات اخیر خواهد بود (۱۴).

معرفی مورد

مردی ۳۰ ساله با شکایت تب، لرز، خستگی مفرط و کاهش وزن از ۲ ماه قبل به اورژانس بیمارستان بوعلی تهران مراجعه نمود. در زمان پذیرش، بیمار بسیار بدحال بود و علایم سپسیس و زردی در وی کاملا مشهود بود. علایم حیاتی وی در زمان پذیرش شامل فشار خون معادل ۸۰/۶۰ میلی‌متر جیوه، ضربان قلب ۱۱۰ بار در دقیقه، تعداد تنفس ۳۰ بار در دقیقه و درجه حرارت دهانی ۳۸/۵ درجه سانتی‌گراد بود. علایم دال بر مننژیت منفی بود. اسکلرا زرد و در قاعده‌های هر دو ریه کریپیتاسیون سمع می‌شد. شکم در لمس حساس بوده و ریباند به‌ویژه در سمت چپ شکم بارز بود. طحال بزرگ و قابل لمس بود. بثورات پوستی وجود نداشت. سوفل و صدای اضافی قلبی سمع نشد. کاندیدیاز دهانی مشاهده شد و بیمار یک زخم بهبود یافته در پوست ناحیه فوقانی چپ شکم داشت. لنفنودهای آگزیلاری در هر دو طرف بزرگ شده و قابل لمس بودند. بیمار مورد شناخته شده اعتیاد تزریقی و استنشاقی به کراک بود و سابقه حدودا یک سال زندان نیز داشت. در بررسی آزمایشگاهی، شمارش گلبول سفید: ۱۳۶۰۰ در میلی‌متر مکعب (پلی‌مرفونوکلئر ۹۰ درصد)، هموگلوبین: ۵/۲ میلی‌گرم در دسی‌لیتر، شمارش رتیکولوسیت: ۲/۵ درصد، شمارش پلاکت: ۴۴۰۰۰ در میلی‌متر مکعب، سدیمان اریتروسیت: ۱۵۷ در ساعت اول، بیلی‌روبین توتال: ۶/۵ میلی‌گرم در دسی‌لیتر، بیلی‌روبین مستقیم: ۳/۴میلی‌گرم در دسی‌لیتر، آسپارتات آمینوترانسفراز (AST): ۸۹ واحد بین‌المللی، آلانین آمینوترانسفراز (ALT): ۲۴ واحد بین‌المللی، آلکالن فسفاتاز (ALP): ۳۷۱۰ واحد بین‌المللی، HBsAg منفی، HCV Ab مثبت و HIV مثبت بود.

پس از بستری، برای بیمار سونوگرافی شکمی انجام شد که در آن چندین ندول هیپواکو در ناف و جلوی سرپانکراس گزارش

شد. در طحال نیز مناطق هیپواکو فراوانی دیده شد که با در نظر گرفتن تمام یافته‌ها برای بیمار لنفوم در زمینه نقص سیستم ایمنی مطرح شد.

به دلیل درد شدید شکمی و ریباند تندرنس مشاوره جراحی انجام شد. سی تی اسکن شکم به علت مشکلات مالی بلافاصله انجام نشد. در اکوکاردیوگرافی ترانس توراسیک، وژتاسیون گزارش نشد و امکان مالی جهت انجام اکوکاردیوگرافی ترانس ازوفاژیال نیز وجود نداشت.

بعد از شروع آنتی‌بیوتیک‌تراپی تب بیمار قطع شد، لیکن درد شکم همچنان ادامه داشت. در سونوگرافی بعدی علاوه بر یافته‌های ذکر شده، دیلاتاسیون مجاری صفراوی داخل کبدی و پلورال افیوژن دو طرفه نیز اضافه شده بود. بیمار دفع گاز داشت و کاندیدیاز دهانی وی برطرف شده بود. تست توبرکولین و اسمیر خلط هر دو منفی بودند.

در سی‌تی اسکن شکمی، میکروآبسه‌ها و ندول‌های متعددی در کبد و طحال و لنفادنوپاتی پاراآئورتیک گزارش شد و احتمال عفونت قارچی، لنفوم و سل مطرح شد. در نهایت بیمار با تشخیص پریتونیت ناشی از تزریق در پوست قدام شکم و آبسه طحال و پانکراس تحت لاپاراتومی و اسپلنکتومی قرار گرفت. بیمار روز بعد در بخش فوت شد.

در بررسی پاتولوژی، طحال بسیار بزرگ به ابعاد ۱۰× ۱۹× ۱۹ سانتی‌متر مکعب و به وزن ۵۸۴ گرم بود. آبسه‌های متعدد با حداکثر قطر ۱/۵ سانتی‌متر در داخل طحال دیده می‌شد (شکل ۱). در بررسی میکروسکوپیک، تعداد فراوانی باسیل اسید فست مثبت در داخل کانون‌های آبسه مشاهده شد و هیچ گرانولومی دیده نشد (شکل ۲).

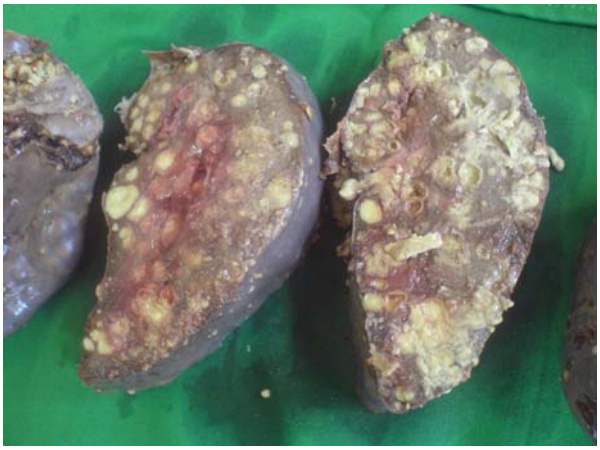

شکل ۱- نمای ماکروسکوپی طحال حاوی آبسه‌های متعدد با حداکثر قطر ۱/۵ سانتی‌متر در داخل طحال.

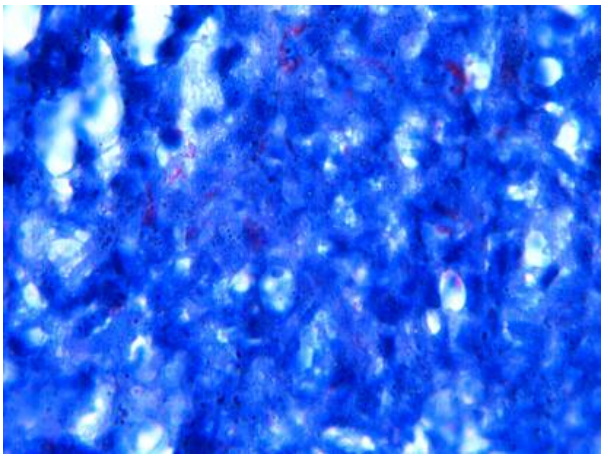

شکل ۲- نمای میکروسکوپی طحال حاوی تعداد فراوانی باسیل اسید فست مثبت در داخل کانون‌های آبسه. در زیر میکروسکوپی، هیچ گرانولومی دیده نشد.

بحث

امروزه مشاهده می‌شود که در بیمارانی که به HIV آلوده شده، ولی هنوز دچار ایدز نشده‌اند نیز بیماری سل شایع است، تا بدان جا که از آبسه‌های سلی، حتی موارد نادر و منفرد در پانکراس و طحال، به عنوان یکی از تظاهرات اولیه سل در ایدز نام برده می‌شود (۱۷-۱۵). بر طبق مطالعات انجام شده پیشنهاد می‌شود، در مناطقی مانند آفریقا که HIV شایع است، در هنگام بررسی بیماری سل علاوه بر عکس سینه، سونوگرافی شکمی هم جهت غربالگری و پیگیری بیماران انجام شود، چرا که عوارض خارج ریوی سل، به‌ویژه آبسه‌های سلی در این موارد زیادتر دیده می‌شوند (۱۸).

در مورد پاتولوژی طحال در بیماری ایدز کار زیادی انجام نشده است، لیکن در مطالعه‌ای (۱۹) روی ۱۹۶ بیمار مبتلا به ایدز در مدت ۱۶ سال نتایج زیر حاصل شد. در ۶۶ درصد موارد ضایعات پاتولوژیک مشخصی گزارش شد، در حالی که ۳۴ درصد بقیه طبیعی بودند. شایع‌ترین یافته، کاهش بافت لنفوئید در پولپ سفید طحال بود که در ۵۷ درصد موارد مشاهده شد. از یافته‌های شایع دیگر عفونت‌های ثانوی بود که در راس آنها سل قرار داشت. آبسه‌های سلی در ۴ درصد از بیماران و انفارکتوس‌های طحالی ناشی از سل در ۲ درصد موارد گزارش شد. یافته‌های مذکور موید این نکته می‌باشند که میزان درگیری طحال در بیماری سل بیشتر از آن چیزی است که قبلا تصور می‌شده است.

تحقیقات اخیر نشان داده که کوکائین باعث افزایش ابتلا به HIV می‌شود (۲۰، ۲۱). همچنین کوکائین باعث کاهش

فعالیت ضدمیکروبی، افزایش تکثیر HIV ، کاهش تکثیر لنفوسیت و کاهش تولید سیتوکاین می‌شود (۲۲).

یافته‌های سی‌تی اسکن تا حدی می‌توانند در تشخیص و افتراق بین گونه‌های مختلف مایکوباکتریوم کمک کننده باشند، به طوری که ضایعات فوکال احشایی و لنفنودهای هیپواکو گویای مایکوباکتریوم توبرکلوزیس منتشر شده است، در حالی که بزرگی قابل توجه کبد و طحال، قطور شدن منتشر دیواره ژژنوم و افزایش دانسیته بافت نرم لنف نودها بیشتر معرف حضور مایکوباکتریوم اویم اینترسلولار است. این علایم در درمان زودرس تا قبل از آماده شدن پاسخ کشت‌های میکروبی کمک کننده‌اند.

در کل ابتلای معتادین به HIV باعث تشدید و بروز فراوان‌تر بسیاری از عفونت‌ها می‌گردد که در بین آنها می‌توان به بیماری سل اشاره نمود. ظهور آبسه‌های سلی به‌ویژه در طحال از بیماری‌های نادری است که در این مقاله به آن اشاره شد.

REFERENCES

1. World Drug Report. Vol 1. Analysis. New York: United Nations Office on Drugs and Crime; 2005.
2. Levine DP, Brown PD. Infection in injection drug users. In: Mandell GL, Bennett JE, Dolin R, eds. Principles and practice of infectious disease. 15th ed. London: Churchill Livingstone; 2000. p.3112-26.
3. Samet JH, Shevitz A, Fowle J, Singer DE. Hospitalization decision is febrile intravenous drug users. Am J Med 1990; 89: 53-57.
4. Carbonell AM, Kercher KW, Matthews BD, Joels CS, Sing RF, Heniford BT. Laparoscopic splenectomy for splenic abscess. Surg Laparosc Endosc Percutan Tech 2004; 14: 289-91.
5. Wolff MJ, Bitran J, Northland RG. Splenic abscess duo to *Mycobacterium tuberculosis* in patients with AIDS. Rev Infect Dis 1991; 13: 373-75.
6. Lozano F, Gomez-Mateos J, Lopez-Cortes L, Garcia Braqado F. Tuberculosis splenic abscesses in patients with the acquired immune deficiency syndrome. Tubercle 1991; 72: 307-308.
7. Carlioz R, Chanu B, Monsez JJ. Hepatosplenic tuberculosis abscesss in acquired immunodeficiency syndrome. Ann Med Interne (Paris) 1988; 139: 524-26.
8. Moreno S, Pacho E, Lopez-Herce JA. *Mycobacterium tuberculosis* visceral abscesses in acquired immunodeficiency syndrome. Ann intern Med 1988; 109: 437-39.
9. Green BT. Splenic abscess: report of six cases and review of the literature. Am Surg 2001; 67: 80-85.
10. Porcel-Martin A, Rendon-Unceta P, Bascuñana-Quirell A, Amaya-Vidal A, Rodriguez-Ramos C, Soria de la Cruz MJ, et al. Focal splenic lesions in patients with AIDS: sonographic findings. Abdom Imaging 1998; 23: 196-200.
11. Reichel C, Theisen A, Rockstroh JK. Splenic abscesses and abdominal tuberculosis in patients with AIDS. Gastroenterology 1996; 34: 494-96.
12. Tarantino L, Giorgio A, De Stefano G. Diagnosis of disseminated mycobacterial infection in AIDS patients by US-guided fine needle aspiration biopsy of lymph nodes and spleen. Infez Med 2004; 12: 27-33.
13. Murray JG, Patel MD, Lee S. Micro-abscesses of the liver and spleen in AIDS: detection with 5-MHz sonography. Radiology 1995; 197: 723-27.
14. de Bree E, Tsiftsis D. Splenic abscess: a diagnostic and therapeutic challenge. Acta Chir Belg 1998; 98: 199-202.
15. Shamra N, Shamra S. Tuberculous abscess of the abdominal wall and multiple splenic abscesses in an immunocompetent patient. Indian J Chest Dis Allied Sci 2004; 46: 221-23.
16. Ayala Hernandez I, Martinez Gonzalez M, Halabe Cherem J. Tuberculous pancreatic abscess as initial manifestation of acquired immunodeficiency syndrome (AIDS). Rev Gastroenterol Mex 1998; 63: 220-23.
17. Salazar A, Carratala J, Santin M. Splenic abscesses caused by *Mycobacterium Tuberculosis* in AIDS. Enferm Infect Microbiol Clin. 1995; 13: 126.
18. Aubry P, Reynaud JP. Ultrasonographic data of the solid organs of the abdomen in stage IV HIV infection. A prospective study of 101 cases in central Africa. Ann Gastroenterol Hepatol (Paris) 1994; 30: 43-52.
19. Lanjewar D, Gupta S. Pathology of spleen in AIDS: An autopsy study from Mumbai, India. Poster Exhibition: The 3rd IAS Conference on HIV Pathogenesis and Treatment: Abstract no. TuPe7.1C12.
20. Bagasra O, Pomerantz RJ. HIV type 1 replication in peripheral blood mononuclear cells in the presence of cocaine . J Infect Dis 1993; 168: 1157-64.

21. Peterson PK, Gekker G, Chao CC, Schut R, Molitor TW. Cocaine potentiates HIV–1 replication in human peripheral blood mononuclear cells co-cultures. Involvement of transforming growth factor– beta. J Immunol 1991; 146: 81-84.

22. Mao JT, Huang M. Cocaine down–regulates IL-2 induced peripheral blood lymphocyte IL– 8 and IFN-γ production Cell Immunol 1996; 172: 217-23.