

بررسی اثر بخشی و عوارض MATRIDEX در افزایش حجم بافت نرم پوست

ستاره تهرانی^۱، سپیده تهرانی^۱، رقیه جبرائیلی^۱، مهناز واعظی^۲^۱ استادیار، دانشگاه آزاد اسلامی، واحد پزشکی تهران^۲ کارشناس ارشد محیط زیست، دانشگاه آزاد اسلامی، واحد پزشکی تهران

چکیده

سابقه و هدف: Matridex شامل پلی‌مرهای هیالورنیک اسید، هیپرملوزیس و مولکول‌های هیالین B و دکستران / EAD- Sephaden (Pharmacia / Piscatway) است که روی ماکروفاژها و فیبروبلاست‌ها اثر کرده و تولید بافت نرم می‌کند. در این تحقیق، هدف بررسی اثر بخشی و عوارض ماتریدکس در تصحیح فرورفتگی‌های پوستی می‌باشد.

روش بررسی: ۵۰ بیمار مراجعه کننده به کلینیک‌های دانشگاه آزاد جهت تصحیح فرورفتگی‌های پوستی مورد مطالعه قرار گرفتند. ویزیت بیماران ۲ هفته، سه و ۶ ماه و یک سال بعد از تزریق بود. درجه عمق ضایعات و بروز عوارض در ویزیت‌ها مورد بررسی قرار گرفت. تحلیل داده‌ها با نرم افزار آماری SPSS انجام شد.

یافته‌ها: در ۷۸ درصد بیماران بعد از شش ماه، ماتریدکس از بین نرفت و پس از یک سال در ۱۶ درصد موارد این ماده در محل تزریق مشاهده شد. بین محل تزریق و ماندگاری، بعد ۶ ماه و یک سال رابطه معنی‌داری مشاهده شد. ۸۱/۸ درصد محل چین نازولابیال و ۱۸/۲ درصد ناحیه بین دو ابرو پس از ۶ ماه کاملاً از بین رفت. بعد از ۶ ماه، رابطه معنی‌داری بین حجم تزریق با میزان ماندگاری مشاهده نشد، ولی پس از یک سال رابطه معنی‌داری وجود داشت. رابطه معنی‌داری بین عمق ضایعات در زمان مراجعه و ۶ ماه و یک سال پس از تزریق مشاهده شد. ۱۶ درصد بیماران دچار عوارض کوتاه مدت شدند.

نتیجه‌گیری: Matridex بین ۶ ماه تا یک سال و در عده‌ای بیش از یک سال ماندگاری داشت و هیچ گونه عارضه مهمی به دنبال تزریق این ماده مشاهده نشد.

واژگان کلیدی: Matridex، چروک‌ها و فرورفتگی‌های پوست، عوارض Matridex.

مقدمه

فرورفتگی و خطوط روی پوست توسط عوامل متعددی ایجاد می‌گردند. این عوامل شامل تروما، در معرض نور خورشید قرار گرفتن، حرکات عضلانی، استرس و استعداد ژنتیکی می‌باشند (۱). فرورفتگی‌های پوستی چه به صورت چین و چروک‌های پوستی و چه به صورت اسکارهای پوستی می‌تواند آثار روانی نامطلوبی برای فرد ایجاد نماید و منجر به تغییراتی در نحوه

زندگی افراد به خصوص خانم‌ها گردد. کاهش اعتماد به نفس و گریزهای اجتماعی (social phobia) در افراد دارای این ضایعات بیشتر دیده می‌شود (۲).

در سال‌های اخیر تصحیح این فرورفتگی‌ها مورد توجه فراوانی قرار گرفته و مواد مختلفی به این منظور ساخته و در حال ساخت می‌باشد. تعدادی از این مواد پرکننده حیوانی و تعدادی سنتتیک می‌باشند و از نظر ماندگاری به سه فرم ماندگاری موقت، طولانی و دائمی تقسیم می‌گردند (۳).

از متداول‌ترین فیلرها، ماده هیالورونیک اسید (HA) است. از محاسن بزرگ این ماده قابل جذب بودن آن است. این ماده باعث افزایش بافت همبند پوست می‌شود و با تزریق

آدرس نویسنده مسئول: تهران، دانشگاه آزاد اسلامی، واحد پزشکی، بیمارستان جواهری، دکتر ستاره تهرانی (email: Tehrani 249 @ yahoo.com)

تاریخ دریافت مقاله: ۸۹/۷/۱۰

تاریخ پذیرش مقاله: ۹۰/۲/۲۷

ماندگاری طولانی تری نسبت به فیلرهای هیالورونیک اسید داشته باشد (۶) و هزینه تهیه آن نسبت به سایر فیلرهای دارای تأییدیه FDA در کشور ما مناسبتر است. Matridex توسط شرکت Biopolymer Bioscience آلمان تولید می‌شود. این شرکت دو محصول Matridex و Matridor جهت پر کردن ضایعات تولید می‌نماید. Matridor از هیالورونیک اسید تشکیل شده، ولی Matridex دارای ترکیبات اضافه تری است که در بالا شرح داده شده است (۶).

این تحقیق به منظور بررسی میزان اثر بخشی Matridex در تصحیح فرورفتگی‌های پوستی ناحیه صورت که به صورت اسکار ناشی از ضایعات پوستی یا به صورت چروک‌های پوستی وجود دارند و همچنین بررسی عوارض ناشی از این ماده تزریقی طرح‌ریزی شد. به علاوه در این مطالعه رابطه بین سن، جنس، محل تزریق و حجم ماده تزریق شده با میزان اثربخشی و عوارض دارو بررسی گردید.

مواد و روشها

مطالعه به روش شبه کارآزمایی بالینی، قبل و بعد از درمان، به دنبال تصویب طرح در واحد پزشکی دانشگاه آزاد اسلامی، جهت بررسی میزان اثربخشی و عوارض ماده Matridex در افزایش حجم بافت نرم پوست انجام گردید. در این مطالعه، بیماران مراجعه کننده با ضایعات فرورفته پوستی در ناحیه صورت، شامل چروک یا اسکارهای پوستی، که طی سال‌های ۱۳۸۸ - ۱۳۸۷ به بیمارستان‌های امیرالمومنین و جواهری مراجعه کرده بودند، بررسی شدند.

معیارهای ورود به مطالعه، وجود فرورفتگی ناشی از ضایعات پوستی یا چروک‌های پوستی در ناحیه صورت بدون محدودیت سنی و جنسی و اعلام آمادگی بیماران بود. معیارهای خروج از مطالعه، سابقه وجود بیماری‌های اتوایمیون، سابقه آلرژی و حساسیت پوستی شدید، بیماری دیابت و سابقه استفاده از فیلرهای با ماندگاری طولانی در ناحیه مورد نظر بود.

حجم نمونه با استفاده از فرمول $N = [P(1-P)] (Z_{1-\alpha/2})^2 / d^2$ $N=64$ نفر محاسبه گردید و سطح اعتماد ۰/۹ در نظر گرفته شد که ۱۴ نفر به دلیل عدم همکاری و مراجعه مجدد از مطالعه خارج شدند. روش نمونه‌گیری به طریق در دسترس (available case) بود.

در شروع مطالعه، عمق ضایعات بیماران مورد بررسی قرار گرفت. عمق ضایعات به شرح زیر به ۵ درجه تقسیم شد (شکل ۱):

هیالورونیداز این ماده از بین خواهد رفت و عوارض ناشی از آن خیلی کمتر از فیلرهای با ماندگاری طولانی و دائمی می‌باشد (۳). شناخته شده‌ترین فیلرهای حاوی هیالورونیک اسید، Resylane, Perlane, Hylaform و Captigue می‌باشند که دارای تأییدیه FDA هستند. این مواد باید داخل درم تزریق شوند و تنها Perlen در قسمت تحتانی درم تزریق می‌گردد (۴). عوارض فیلرهای حاوی هیالورونیک اسید کم بوده، ولی فیلرهای با ماندگاری طولانی و دائمی عوارض بیشتری دارند (۵). عوارض فیلرها به دودسته فوری و دیررس تقسیم می‌شوند. عوارض فوری شامل درد، کبودی، اریتم، غیرقرینگی، آنافیلاکسی، ادم و ضایعات آکنه‌ای و عوارض دیررس شامل ندول‌های التهابی، واکنش‌های آلرژیک، انسداد عروقی و گرانولوم می‌باشند (۵). آگاهی داشتن از خصوصیات و عوارض فیلرهای در دسترس می‌تواند به پزشکان کمک کند تا نتایج بهتر و عوارض کمتری داشته باشند.

جدول ۱- مقایسه انواع فیلرها از نظر محل تزریق، ماده اولیه، مدت ماندگاری و تأییدیه FDA

ماده اولیه	محل تزریق	ماندگاری	تأییدیه FDA
هیالورونیک رستیلن	میان درم	۶-۸ ماه	بله
پرلن	درم عمقی	۶-۸ ماه	بله
هیالوفرم	میان درم	۴ ماه	بله
کاپتیگو	میان درم	۴ ماه	بله
جوویدرم	میان درم	۴-۸ ماه	خیر
ماتریدکس	میان درم	۱-۲ یک سال	خیر
آتلاین - اورجینال	میان درم	۱-۲ یک سال	خیر
مواد سینتتیک رادپاس	درم عمقی	۹-۱۸ ماه	خیر
پلی	زیر جلد	دائمی	بله
ترافلورواتیلن	درم عمقی و زیر جلد	دائمی	بله
سیلیکون	زیر جلد	بیش از یکسال	خیر
آکوامید	درم رتیکولار	۲ سال	بله
آرتفیل			

امروزه تعداد زیادی فیلر به منظور افزایش بافت نرم پوست تولید شده است و هر کدام از شرکت‌های تولید کننده مدعی هستند که ماده آنها تاثیر بهتر و عوارض کمتری دارد (جدول ۱). فیلر Matridex از پلی‌مرهای هیالورونیک اسید، هیپرمولوزیس و دکستران تشکیل شده است و به نظر می‌رسد

یافته‌ها

۵۰ نفر با میانگین سنی $54 \pm 6/08$ سال (محدوده ۲۲ تا ۷۰ سال) شامل ۴۰ زن (۸۰ درصد) و ۱۰ مرد (۲۰ درصد) مورد بررسی قرار گرفتند. ۲۸ مورد (۵۶ درصد) ناحیه NLF، ۱۲ مورد (۲۴ درصد) کناره لب، ۶ مورد (۱۲ درصد) خط بین ابرو و ۴ مورد (۸ درصد) ناحیه روی گونه محل تزریق بودند. حجم تزریق حداقل $0/5$ میلی‌لیتر و حداکثر ۳ میلی‌لیتر با میانگین $1/5 \pm 0/5$ میلی‌لیتر بود.

از لحاظ درجه عمق ضایعات قبل از شروع درمان، ۶ درصد ضایعات درجه ۲، ۲۴ درصد ضایعات درجه ۳، ۴۰ درصد ضایعات درجه ۴ و ۳۰ درصد ضایعات درجه ۵ بودند. بعد از گذشت ۶ ماه از درمان ۸ درصد ضایعات درجه ۱، ۲۴ درصد درجه ۲، ۲۸ درصد درجه ۳، ۳۰ درصد درجه ۴ و ۱۰ درصد ضایعات درجه ۵ بودند (نمودار ۱). بعد از گذشت یک سال ۸ درصد ضایعات درجه ۲، ۳۰ درصد درجه ۳، ۳۴ درصد درجه ۴ و ۲۸ درصد درجه ۵ بودند (نمودار ۲). جدول ۲ تغییرات عمق ضایعات (grading) را نشان می‌دهد.

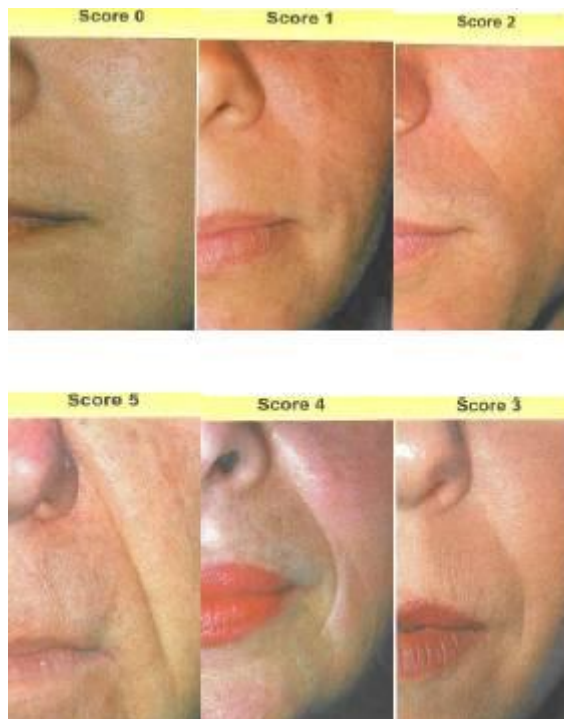جدول ۲- تغییرات عمق ضایعات (grading) در ۵۰ بیمار
مراجعه کننده به بیمارستان جواهری و امیرالمومنین در سال ۸۸-۱۳۸۷

عمق ضایعات	میانگین \pm انحراف معیار	محدوده (۲-۵)	p-value
در زمان مراجعه	$3/94 \pm 0/89$	(۲-۵)	---
بعد از ۶ ماه	$3/1 \pm 1/29$	(۱-۵)	۰/۰۰۱
بعد از یکسال	$3/82 \pm 0/94$	(۲-۵)	۰/۰۰۴

در بررسی انجام شده، ماندگاری فیلر Matridex بعد از ۶ ماه در ۳۹ بیمار (۷۸ درصد) و پس از یک سال در ۸ بیمار (۱۶ درصد) مشاهده شد.

رابطه معنی‌داری بین سن و میزان ماندگاری و بین حجم تزریق شده با میزان ماندگاری بعد از ۶ ماه مشاهده نشد، ولی پس از یک سال رابطه معنی‌داری بین حجم تزریق شده و میزان ماندگاری وجود داشت ($p=0/01$). بین محل تزریق و ماندگاری بعد از ۶ ماه و یک سال رابطه معنی‌داری وجود داشت ($p=0/001$). کمترین میزان ماندگاری در ناحیه NLF و بیشترین میزان ماندگاری در ناحیه IOF بود. محل مورد تزریق که پس از ۶ ماه کاملاً از بین رفته بود، در $81/8$ درصد موارد ناحیه NLF و در $18/2$ درصد موارد ناحیه بین دو ابرو بود.

کلاس (۰): عدم وجود فرورفتگی،
کلاس (۱): فرورفتگی قابل مشاهده،
کلاس (۲): فرورفتگی سطحی،
کلاس (۳): نسبتاً عمیق،
کلاس (۴): فرورفتگی عمیق،
کلاس (۵): فرورفتگی خیلی عمیق با کناره‌های برآمده.



شکل ۱- درجه بندی عمق ضایعات پوستی

سپس مناطق مورد تزریق شامل چین نازولابیال (NLF)، ناحیه بین دو ابرو، زیر چشم (IOF)، ناحیه گونه و کنار لب مشخص شدند. ماده پرکننده Matridex در داخل درم تزریق گردید، به طوری که ضایعه کاملاً محو گردد. در صورت باقی ماندن فرورفتگی بعد از ۲ هفته این روش تکرار شد تا حدی که ناحیه درمان شده کاملاً هم سطح پوست مجاور شد.

ویزیت‌های بعدی در ماه ششم و دوازدهم صورت گرفت. در ویزیت‌های بعدی، میزان تغییر درجه تقسیم بندی ۵ کلاس ذکر شده و میزان تغییراتی که در هر بار ویزیت با عکس گرفتن از بیمار مشخص می‌شد، ارزیابی شدند.

بیماران از نظر بروز عوارض زودرس شامل قرمزی، خارش، درد، ادم، اکیموز و عفونت که در ۱۴ روز اول بروز می‌کند و نیز عوارض دیررس به صورت هر گونه تغییر در قوام محل تزریق و نیز بروز ندول‌های قابل مشاهده که پس از ۱۴ روز بروز می‌کند، مورد بررسی قرار گرفتند.

تحلیل داده‌ها توسط نرم افزار SPSS و با استفاده از آزمون‌های کای‌دو، t زوجی و ANOVA انجام شد.

رابطه معنی‌داری بین عمق ضایعات در زمان مراجعه و ۶ ماه پس از تزریق (p=۰/۰۰۱) و همچنین بین زمان مراجعه و یک سال پس از تزریق مشاهده شد (p=۰/۰۰۴).

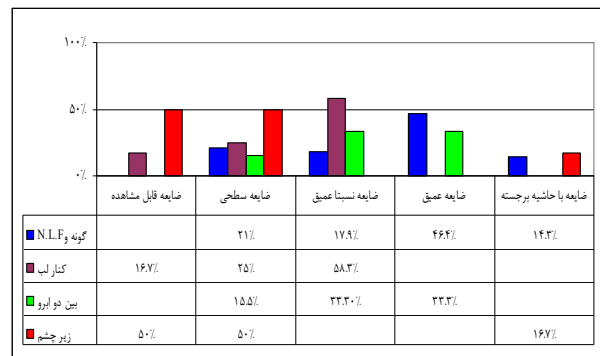
بحث

فیلرهای پوستی جهت افزایش حجم در نواحی مختلف پوست مورد نظر استفاده می‌گردند. فیلرهای مورد استفاده از نظر ماده اولیه، اثر بخشی، مدت ماندگاری و عوارض تفاوت‌های زیادی دارند. بررسی‌ها نشان داده که فیلرهای حاوی هیالورونیک اسید بهترین نوع از نظر قوام و کمی عوارض هستند (۱). فیلر مورد بررسی ما Matridex بود که از هیالورونیک اسید، هیپرمولوزیس و دکستران تشکیل شده است (۶).

در مطالعه ما رابطه معنی‌داری بین عمق ضایعات در زمان مراجعه و ۶ ماه و یک سال پس از تزریق و حجم ماده تزریق شده پس از یک سال و محل تزریق وجود داشت. وجود رابطه معنی‌دار با حجم ماده تزریق شده نشان دهنده اثر دراز مدت فیلر می‌باشد که ناشی از تحریک تولید بافت همبند در ناحیه درم توسط فیلر می‌باشد.

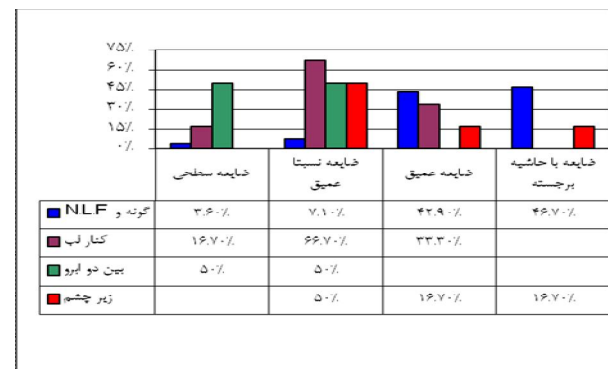
محل مورد تزریق که پس از ۶ ماه کاملاً از بین رفته بود در ۸۱/۸ درصد موارد خط NLF و در ۱۸/۲ درصد موارد خط بین دو ابرو بود و این مسئله نشان دهنده جذب سریع‌تر در نواحی با حرکت زیادتر می‌باشد.

در این مطالعه، فیلر مورد نظر ماندگاری ۶ ماه تا یک سال و در موارد کمتری بیش از یک سال داشت. در بررسی انجام شده در مورد Matridex که توسط Maya vedamurth در آگوست سال ۲۰۰۷ به چاپ رسیده، میزان ماندگاری این ماده در اکثر موارد تا یک سال و در موارد کمتری تا دو سال نیز ذکر گردیده است (۲). در بررسی که توسط Matarasso و همکاران بر روی فیلر Restylane حاوی هیالورونیک اسید انجام گردید، ماندگاری این ماده ۶-۸ ماه ذکر گردید (۷). به علاوه هیچ‌گونه عارضه‌ای به دنبال تزریق Restylane در این بررسی مشاهده نگردید (۷). مطالعات نشان داده‌اند که این ژل در مقایسه با اکثر فیلرهای هیالورونیک اسید دارای ماندگاری بیشتری می‌باشد. البته Mac Dermol R - Hyladel / Original - Out line Fine - Cymetra و Fascian هم ماندگاری ۱-۲ سال داشته‌اند (۸) که البته هیچ کدام مورد تأییدیه FDA نمی‌باشند (۹). فیلرهای اسید هیالورونیک با تأییدیه مثبت FDA شامل Restylane, Perlane, Hylaform و Captigue



نمودار ۱- درجه عمق ضایعات بعد از ۶ ماه در ۵۰ بیمار مراجعه کننده به بیمارستان جواهری و امیرالمومنین در سال ۸۸-۱۳۸۷

در بررسی عوارض ایجاد شده، هیچ گونه عارضه دراز مدت نظیر ندول‌های التهابی، راکسیون آلرژیک، انسداد عروق و گرانولوم مشاهده نشد، ولی ۱۶ درصد بیماران دچار عوارض کوتاه مدت شدند، به طوری که ادم در ۲ درصد و ادم همراه اکیموز در ۱۴ درصد موارد دیده شد که همه آنها گذرا بوده و ظرف یک الی سه هفته بعد از تزریق کاملاً بهبود یافتند.



نمودار ۲- عمق ضایعات بعد از یک سال در ۵۰ بیمار مراجعه کننده به بیمارستان جواهری و امیرالمومنین در سال ۸۸-۱۳۸۷

رابطه معنی‌داری بین عوارض ایجاد شده و جنسیت مشاهده نشد (p>۰/۰۵)، ولی بین سن و عوارض ایجاد شده رابطه معنی‌داری مشاهده شد (p=۰/۰۰۱)، به طوری که بیشترین عوارض در دهه هفتم سنی (با میانگین ۶۱/۷ سال) مشاهده شد. بین محل تزریق و عوارض ایجاد شده رابطه معنی‌داری وجود داشت (p=۰/۰۱) و بیشترین محلی که دچار عوارض شد ناحیه کنار لب بود که به صورت ادم، اکیموز و هماتوم پوستی ظاهر شد.

از ۳ هفته بهبودی کامل یافته و عوارض ایجاد شده در افراد مسن و در ناحیه لب بیشتر بود.

در این مطالعه، ژل ماتریکس که از اسید هیالورونیک به اضافه هیالین B و دکستران تشکیل شده است، از نظر ماندگاری نسبت به سایر ژل‌های حاوی هیالورونیک اسید به تنهایی ماندگاری بیشتری داشته و عوارض آن کم و گذرا می‌باشد. می‌توان از آن به راحتی جهت افزایش حجم بافت پوستی بدون نیاز به انجام تست پوستی استفاده نمود. جدول ۳، مقایسه انواع فیلرها از نظر محل تزریق ماده اولیه و مدت ماندگاری و تاییدیه FDA را نشان می‌دهد.

تشکر و قدردانی

از دانشگاه آزاد اسلامی واحد علوم پزشکی تهران، معاونت پژوهشی و همکاران محترم بیمارستان‌های تابعه دانشگاه آزاد اسلامی که در انجام این پژوهش همکاری لازم را داشته‌اند، تشکر و قدردانی می‌شود.

REFERENCES

1. Smith KC. Reversible vs. nonreversible fillers in facial aesthetics: Concerns and considerations, *Dermatology Online Journal* 2008; 14 (8): 3
2. Edwards PC, Fantasia JE. Review of long term adverse effects associated with the use of hyaluronic acid dermal fillers. *Clin Interven Aging* 2007; 2: 509-19.
3. Vedamurthy M. Standard guide lines for the use of dermal fillers. *Indian J Dermatol venereal Leprol* 2008; 74: S23-27.
4. Hanke WC. Filler materials. In: Thiers BH, Lang PG Jr, eds. *Year book of dermatology and dermatologic surgery*. London: Mosby; 2004. p.2-15.
5. Lupton JR, Alsters TS. Cutaneous hypersensitivity reaction to injectable hyaluronic acid gel. *Dermatol surg* 2000; 26: 135-37.
6. Massone C, Horn M, Kerl H, Ambros- Rudolf CM, Giovanna- Brunasso AM. Foreignbody granuloma due to Matridex injection for cosmetic purposes. *Am J Dermatopathol* 2009; 31: 197-99.
7. Matarasso SL, Carruthers JD, Jewell ML, the Restylane Consensus Group. Consensus recommendation for soft tissue augmentation with nonanimal stabilized hyaluronic acid (Restylane). *Plast Reconstr Surg* 2006; 117: 335-45.
8. Eppley BI, Summerlin DJ, Sadove AM. A potential Biomaterial composite for dermal and subcutaneous augmentation. *Am plastic surg* 1994; 32: 463-68.
9. Cheng JT, Perkin SW, Hamilton MM. Collagen and injectable fillers. *Otolaryngol Clin North Am* 2002; 35: 73-85.
10. Piacquadio D, Jarcho M, Goltz R. Clinical and laboratory studies- evaluation of hyalan B gel as a soft tissue augmentation implant material. *J Am Acad Dermatol* 1997;6: 544-49.
11. Schanz S, Schippert W, Ulmer A, Rassner G, Fierbeck G. Arterial embolisation by injection of hyaluronic acid. *Br J Dermatol* 2002; 146: 928.
12. Michaels P. Human anti hyaluronic acid antibodies: is it possible? *Dermatol Surg* 2001; 27: 185-91.

می‌باشند که ماندگاری هر کدام به ترتیب ۶ تا ۸ ماه، ۶ تا ۸ ماه (۲)، ۴ ماه (۱۰) و ۴ ماه می‌باشند (۲).

عوارض درازمدت فیلرهای هیالورونیک اسید نادر بوده و شامل راکسیون‌های آلرژیک پوستی، ندول‌های جلدی و آمبولی شریانی می‌باشد (۱۱). راکسیون‌های آلرژیک توسط Lopton JR و Alsters در سال ۲۰۰۰ گزارش شده است (۴). آمبولی شریانی ناشی از Resty lane در سال ۲۰۰۲ توسط Schippert W و Schanz S گزارش شده است (۱۱). در رابطه با ماتریکس، یک مورد گرانولوم جسم خارجی توسط Massone C در سال ۲۰۰۹ گزارش گردید که با تخلیه و تجویز آنتی‌بیوتیک، ضایعات کاملاً بهبود یافتند (۶). در مطالعه ما، هیچ‌گونه عارضه درازمدت شامل ندول‌های التهابی، راکسیون آلرژیک، انسداد عروق و گرانولوم مشاهده نشد.

از نظر عوارض کوتاه مدت، ادم در ۸ مورد مشاهده گردید که ادم بیماران ظرف یک هفته بعد از تزریق کاملاً بهبود یافت. اکیموز در ۷ بیمار مشاهده گردید. اکیموز بیماران حداکثر بعد