

بررسی اثر عصاره انار در حفاظت از غضروف مفصل زانو در مدل تجربی استئوآرتروز

مهسا هادی پور جهرمی^۱، رضا مظفری کرمانی^۲، مریم کدیور^۳، مارتا صفوی^۴

^۱ استادیار، گروه فارماکولوژی، دانشگاه آزاد اسلامی، واحد پزشکی تهران

^۲ استادیار، گروه پاتولوژی، دانشگاه آزاد اسلامی، واحد پزشکی تهران

^۳ استادیار، گروه پاتولوژی، دانشگاه علوم پزشکی ایران

^۴ دانشجوی پزشکی، دانشگاه آزاد اسلامی، واحد پزشکی تهران

چکیده

سابقه و هدف: در این پژوهش جهت بررسی اثر عصاره انار (PJ) بر استئوآرتروز (OA) از تزریق داخل مفصلی منویدواستات (MIA) در مفصل تیبو فمورال موش سوری استفاده شده است. آب انار به علت دارا بودن خواص آنتی‌اکسیدان و همچنین اثرات پیشگیرنده در بیماریهای قلبی، از مقبولیت زیادی برخوردار است، اما تاکنون هیچ مطالعه هیستوپاتولوژیکی در حیوانات جهت بررسی اثرات آن در جلوگیری از تخریب غضروف مفصلی و یا ترمیم آنها انجام نشده است.

روش بررسی: در این مطالعه تجربی، ابتدا تغییرات هیستوپاتولوژیکی استخوان ساب‌کندرال و غضروف مفصل زانوی موش سوری در طی ۱، ۱۴ و ۲۸ روز بعد از تزریق ۰/۱ mg منویدواستات (MIA) مورد بررسی قرار گرفت. سپس اثرات تجویز خوراکی عصاره انار در گروههای مختلف بررسی گردید. در گروه اول عصاره انار با دوز ۴ ml/kg، در گروه دوم عصاره انار با دوز ۱۰ ml/kg و در گروه سوم عصاره انار با دوز ۲۰ ml/kg تجویز و تغییرات هیستوپاتولوژیکی در مفاصل زانو دو هفته بعد مورد مطالعه میکروسکوپی قرار گرفت.

یافته‌ها: مراحل اولیه استئوآرتروز از نظر پاتولوژیکی شامل مناطقی از دژنراسیون و نکروز کندروسیت‌هاست که گاهی اوقات تمامی ضخامت غضروف مفصل را درگیر می‌سازد. تغییرات استخوان ساب‌کندرال و پروتئوگلیکان شامل کلاپس تراکول‌های استخوانی، فیبروز و نکروز و پرولیفراسیون سینوویوم می‌باشد. تجویز عصاره انار در گروه‌های مختلف موش سوری به صورت وابسته به دوز مانع از اثرات MIA در ایجاد OA می‌شود. این اثرات به ویژه در گروه‌هایی که دوز بالاتری از عصاره انار را دریافت کردند، به طور موثری مشاهده گردید که از آسیب کندروسیت‌ها جلوگیری به عمل آورده و تغییرات کمتری در پروتئوگلیکان ایجاد شده است.

نتیجه‌گیری: تزریق تک‌دوز داخل مفصلی MIA منجر به آسیب سریع و پیشرونده غضروف مفصلی شده که دقیقاً استئوآرتروز در انسان را تقلید می‌نماید. در این پژوهش، اثر عصاره انار در بهبودی آسیب‌های هیستوپاتولوژیکی غضروف مفصل موش سوری مورد تأیید قرار گرفت.

واژگان کلیدی: عصاره انار، استئوآرتروز، مدل حیوانی.

مقدمه

استئوآرتروز (Osteoarthritis=OA) شایعترین بیماری مفصلی است که در بیش از نیمی از افراد بالای ۶۵ سال دیده می‌شود.

استئوآرتروز ابتدا در مفاصل تحمل‌کننده وزن (نظیر زانو و لگن) دیده می‌شود که شامل دژنراسیون غضروف مفصل و تغییرات در استخوان ساب‌کندرال است. در حال حاضر در کلینیک هیچ دارویی که به طور قطعی از پیشرفت این بیماری جلوگیری کند، در دسترس نیست. امروزه درمان بیماران شامل کاهش درد و التهاب با داروهای مسکن و ضد التهاب مختلف یا داروهای گیاهی است (۲،۱).

آدرس نویسنده مسئول: تهران، خیابان دکتر شریعی، زرگنده، دانشگاه آزاد اسلامی، واحد پزشکی تهران،

گروه فارماکولوژی، کدپستی ۱۹۱۶۸، صندوق پستی ۱۹۳۹۵/۱۴۹۵، دکتر مهسا هادی پور جهرمی

(email: jahromymh@yahoo.com)

تاریخ دریافت مقاله: ۱۳۸۶/۸/۱۶

تاریخ پذیرش مقاله: ۱۳۸۶/۱۰/۲۲

چگونگی تهیه عصاره انار: انار مورد استفاده در این طرح، انار ساوه می‌باشد که توسط یکی از همکاران از باغی در ساوه (تحت نظارت مرکز تحقیقات کشاورزی) فراهم شده است. انار ساوه یکی از بهترین انواع انار ایران می‌باشد. انار به دست آمده، شسته شده و در دمای 4°C نگهداری شده است. دانه انار به صورت دستی از پوست آن جدا شده و عصاره آن با آبمیوه‌گیری برقی روزانه تهیه می‌شد. در نتیجه محتویات هسته انار هم در آن موجود بود. سپس عصاره انار در یک ظرف پلاستیکی استریل در یخچال نگهداری می‌شد.

درمان: تجویز عصاره انار در سه گروه (هر گروه شامل ده موش سوری، مطابق با مقالات موجود و مراجع) یک روز بعد از تزریق MIA به مدت دو هفته انجام پذیرفت. عصاره انار به صورت خوراکی از طریق گاوژ با استفاده از feeding needle به میزان 4 ml/kg ، 10 ml/kg و 20 ml/kg در دوزهای منقسم، روزانه تجویز شد. گروه کنترل یک بار در روز آب دریافت می‌کرد. تغییرات هیستوپاتولوژیک در مفصل زانو، پس از دو هفته بررسی گردید.

آنالیز بافت شناسی: ابتدا تغییرات هیستوپاتولوژیک در موش‌هایی که 0.1 mg MIA یا سالین را در زانو دریافت کرده بودند، بررسی گردید. موش‌های سوری ۱، ۱۴ و ۲۸ روز بعد از درمان با MIA، با استفاده از کلروفوم کشته شدند. بافت نرم از زانوی چپ (استئوآرتريت) و زانوی راست (کنترل) جدا شد. کشکک از هر زانو جدا شد تا فیکساسیون مفصل تسهیل شود. سپس نمونه‌های بافتی از طریق فرایندهای استاندارد جهت بررسی با میکروسکوپ نوری آماده شد. به طور خلاصه، نمونه‌ها در فرمالین ۱۰٪ نگهداری شده، سپس در اسیدفرمیک ۵٪ به مدت ۷۲ ساعت قرار داده شد تا دکلسیفیه شود. متعاقباً نمونه‌ها در اتانل دهیدراته شده، سپس در پارافین قرار داده شدند. نمونه‌ها با همتوکسیلین، اتوزین و تولوئیدن بلو رنگ‌آمیزی شدند. تغییرات هیستوپاتولوژیک هر مفصل از لحاظ کیفی با جمع‌بندی امتیازات بیان گردید (خفیف: +، متوسط: ++، شدید: +++ و از لحاظ کمی میانگین امتیاز پاتولوژی برای هر نمونه مورد بررسی قرار گرفت. تمامی نمونه‌ها توسط یک پاتولوژیست بررسی شد.

آنالیز آماری نتایج حاصله و رسم نمودارها توسط برنامه Origin 6 انجام شد. نتایج نمودار بصورت میانگین \pm انحراف از استاندارد محاسبه شد. از آنالیزهای آماری student's t-test و ANOVA one-way جهت بررسی نتایج استفاده گردید. $P < 0.01$ به عنوان اختلاف معنی‌دار در نظر گرفته شد.

امروزه مدل حیوانی خاصی که ویژگی‌های رفتاری، بیوشیمیایی و فارماکولوژیک OA را تقلید کند، در دسترس می‌باشد. تزریق داخل مفصلی منویدوآستات (MIA) که فعالیت گلیسرآلدهید ۳ - فسفات دهیدروژناز را در کندروسیت‌ها مهار می‌کند، منجر به اختلال در گلیکولیز و در نتیجه مرگ سلولی می‌شود. کاهش پیشرونده کندروسیت‌ها منجر به تغییرات هیستولوژیک و مورفولوژیک در غضروف مفصل می‌شود که دقیقاً استئوآرتريت در انسان را تقلید می‌کند (۳-۶).

درخت انار، درخت کوچکی است از خانواده Punicaceae که بومی مشرق زمین می‌باشد (۷). استفاده از آب انار به علت خواص آنتی‌اکسیدان آن جهت جلوگیری از بیماری‌های قلبی رو به افزایش است (۸-۱۰). اخیراً در یک مطالعه *in vitro* نشان داده شد عصاره میوه انار اثرات ضد التهابی داشته و از کندروسیت‌ها در برابر آسیب ناشی از IL-1 محافظت می‌نماید (۱۱)، هر چند که مکانیسم دقیق آن در غضروف مفصل و تغییرات هیستوپاتولوژیک به دنبال درمان، هنوز مشخص نیست. به علت مصرف زیاد آب انار و خواص درمانی متعدد آن، در این پژوهش تغییرات هیستوپاتولوژیک غضروف و استخوان ساب‌کندرال به دنبال تجویز آب انار در مدل حیوانی OA مورد بررسی قرار گرفته است.

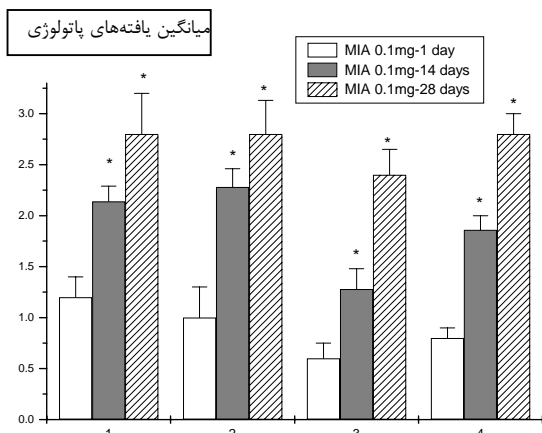
مواد و روشها

ایجاد استئوآرتريت: روش به کار رفته در این پژوهش، مورد تایید انجمن مراقبت از حیوانات Pfizer می‌باشد. نوع مطالعه از نوع تجربی - بنیادی بر روی موش سوری نر نژاد Balb-c به وزن 25 g - 20 g بود. جهت ایجاد استئوآرتريت ناشی از MIA، ابتدا موش‌ها با کتامین (Abbott Laboratories) بیهوش شدند و سپس 0.1 mg از MIA (Sigma) به صورت تک دوز در لیگمان اینفراپاتلار زانوی چپ تزریق شد و ۱، ۱۴ و ۲۸ روز بعد از تزریق، مقاطع مفاصل با میکروسکوپ نوری مورد بررسی قرار گرفتند. میزان MIA تزریق شده، برگرفته از یک مطالعه دوز- پاسخ (dose-response) می‌باشد که مناسب‌ترین میزان تخریب مفصل را در غلظت 0.1 mg مفصل در زانوی موش سوری نشان می‌دهد (نتایج نشان داده نشده است).

MIA در سالین فیزیولوژیک حل شده و $10\text{ }\mu\text{L}$ از آن با سوزن 30-gauge در زانوی چپ تزریق گردید. در زانوی راست موش سوری به عنوان کنترل، $10\text{ }\mu\text{L}$ سالین فیزیولوژیک تزریق شد.

یافته‌ها

تغییرات هیستوپاتولوژیک ناشی از تزریق MIA کاملاً وابسته به زمان می‌باشند. این تغییرات نظیر تغییر در ساختار غضروف، خوردگی و فیبریلایسیون سطح غضروف، آشکار شدن استخوان ساب‌کندرال و کاهش پروتئوگلیکان‌های غضروف بعد از ۱۴ روز ایجاد می‌شوند (شکل ۱). در غضروف مفصل هر دو استخوان تی‌بیا و فمورال، نامنظمی‌های سطحی‌های گاهی همراه با اولسراسیون و یا فیبریلایسیون خصوصاً بعد از ۲۸ روز ایجاد می‌شود. یافته‌های هیستوپاتولوژیک و امتیازبندی پاتولوژی در OA ناشی از MIA بعد از ۱، ۱۴ و ۲۸ روز در نمودار ۱ خلاصه شده است.

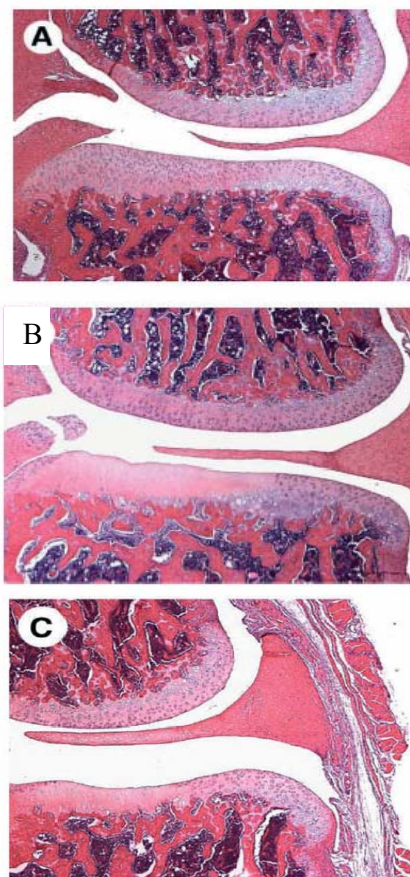


نمودار ۱- مجموعه یافته‌های پاتولوژی (میانگین \pm انحراف از استاندارد) بدنبال تزریق تک دوز داخل مفصلی داروی منوسدیم یدوآستات ۰/۱ میلی‌گرم در مفصل زانوی چپ موش صحرای نر پس از یک، ۱۴ و ۲۸ روز. اعداد محور افقی بیانگر میزان صدمات به کندروسیتها=۱، فقدان پروتئوگلیکان=۲، حضور سلولهای التهابی در سینوویال=۳، پرولیفراسیون سلولی در سینوویال=۴ (تعداد=۱۰ حیوان در هر گروه). * اختلاف معنی‌دار دو گروه دیگر با گروه MIA ۰/۱mg پس از یک روز با $P < 0.01$

جدول ۱- یافته‌های میکروسکوپی تغییرات هیستوپاتولوژی در گروههای تزریق سالین در زانوی راست، کنترل (بدون درمان) و درمان (تجویز مقادیر مختلف عصاره انار)، پس از تزریق MIA در زانوی چپ

عصاره انار		کنترل	سالین	امتیاز	
0.1 mg 20ml/kg	0.1 mg 10 ml/kg	0.1 mg 4 ml/kg	0.1 mg	.	MIA / زانو
۱۰	۱۰	۱۰	۱۰	.	حجم عصاره
۹/۱۰	۶/۱۰	۴/۱۰	۲/۱۰	.	تعداد حیوانات
۱/۱۰	۳/۱۰	۵/۱۰	۴/۱۰	+	سطح تخریب
۰/۱۰	۱/۱۰	۱/۱۰	۴/۱۰	++	کندروسیت‌ها
۱/۱۰	۱/۵۰	۱/۲۰	۲/۲۰	+++	
۸/۱۰	۴/۱۰	۴/۱۰	۲/۱۰	.	Aps
۲/۱۰	۴/۱۰	۴/۱۰	۳/۱۰	+	نکروز
۰/۱۰	۲/۱۰	۳/۱۰	۵/۱۰	++	کندروسیت‌ها :
۱/۲۰	۱/۸۰	۲/۱۰	۲/۳۰	+++	ضخامت
۸/۱۰	۸/۱۰	۸/۱۰	۱/۱۰	.	Aps
۰/۱۰	۲/۱۰	۲/۱۰	۵/۱۰	+	سطح کاهش
۰/۱۰	۰/۱۰	۰/۱۰	۴/۱۰	++	پروتئوگلیکان
۰/۸۰	۱/۲۰	۱/۲۰	۲/۳۰	+++	
۸/۱۰	۷/۱۰	۷/۱۰	۱/۱۰	.	Aps
۰/۱۰	۳/۱۰	۲/۱۰	۵/۱۰	+	ضخامت آسیب
۰/۱۰	۰/۱۰	۱/۱۰	۴/۱۰	++	پروتئوگلیکان
۰/۸۰	۱/۳۰	۱/۴۰	۲/۳۰	+++	
۰/۱۰	۰/۱۰	۰/۱۰	۷/۱۰	.	Aps
۰/۱۰	۰/۱۰	۰/۱۰	۲/۱۰	+	سلول التهابی در
۰/۱۰	۰/۱۰	۰/۱۰	۱/۱۰	++	سینوویوم
۰/۱۰	۰/۱۰	۰/۱۰	۱/۶۰	+++	
.	.	.	۱/۴۰	.	Aps
۰/۱۰	۰/۱۰	۰/۱۰	۵/۱۰	+	پرولیفراسیون
۰/۱۰	۰/۱۰	۰/۱۰	۴/۱۰	++	سینوویوم
۰/۱۰	۰/۱۰	۰/۱۰	۱/۱۰	+++	
.	.	.	۱/۶۰	.	Aps
۳/۹۰	۵/۸۰	۶/۴۰	۱۲/۱۰	.	جمع امتیاز

APS : میانگین امتیاز پاتولوژی، خفیف +، متوسط ++، شدید +++



شکل ۱- تغییرات هیستوپاتولوژیکی مقاطع مفاصل زانوی حیوانات با رنگ آمیزی H&E: A: تزریق نرمال سالین به زانوی راست حیوانات بعنوان شاهد که نشاندهنده غضروف سالم و نرمال است. B: دو هفته پس از تزریق ۰/۱ mg MIA که نشاندهنده وجود صدمات در بیش از دو سوم سطح تی‌بیا بوده، کندروسیتها در مناطق عمقی تر نیز تخریب شده‌اند. C: درمان دو هفته‌ای با عصاره انار ۲۰ ml/kg پس از ایجاد استئوآرتریت بدنبال تزریق داخل مفصلی ۰/۱ mg MIA که نشاندهنده صدمات نسبی به حدود نیمی از سطح تی‌بیا بوده، کندروسیتها به میزان کمتری دچار آسیب شده‌اند (بزرگنمایی ۱۰ برابر).

بحث

IL-1beta در متالوپروتئینازهای ماتریکس می‌شود. متالوپروتئینازهای ماتریکس (MMP) آنزیم‌های مهمی در حفظ ساختار سلول نرمال هستند که از طریق ایجاد فضای بین سلولی به دنبال تخریب پروتئین‌های ساختاری عمل می‌کنند، از این رو فرایندهای التهابی متعددی را تسهیل می‌نمایند. در مطالعه فوق، فعالیت MMP کندروسیت‌های انسان با عصاره استونی انار در شرایط *in vitro* مهار شده است (۱۱).

نتایج پژوهش حاضر، این فرضیه را تایید می‌کند که صرف نظر از اثرات ضد التهابی، عصاره انار (احتمالاً به علت حضور پلی‌فنول‌ها) قادر به مهار MMP در کندروسیت‌ها می‌باشد. از این رو عصاره انار باعث محافظت از غضروف مفصلی شده و همچنین پروتئوگلیکان‌های بیشتری در مفصل زانو باقی می‌مانند. به علت تشابه زیاد هیستوپاتولوژیک بین این مدل تجربی OA در حیوان و OA طبیعی در انسان، به جای استفاده از مسکن‌ها که عوارض جانبی زیادی دارند، می‌توان از انار به عنوان یک داروی طبیعی در جهت حفظ کندروسیت‌ها و درمان استئوآرتریت بهره جست.

تشکر و قدردانی

از خانم‌ها شیرین کلام، ناظر و شیرزادین به خاطر همکاری در اجرای طرح صمیمانه سپاسگزاریم. همچنین از معاونت پژوهشی دانشگاه آزاد اسلامی واحد پزشکی تهران که بودجه این تحقیق را فراهم نمودند، قدردانی می‌شود.

درخت انار، درخت کوچکی است که بومی ایران و شمال هندوستان می‌باشد و علاوه بر استفاده رایج از میوه آن، به علت خواص درمانی مختلف، در بین مردم جایگاه خاصی دارد. در سالهای اخیر تلاشهای زیادی برای شناسایی اجزای مختلف تشکیل دهنده انار و چگونگی تاثیر آنها در سطح سلولی و بیوشیمیایی انجام شده است. بیشتر تحقیقات انجام شده در ۷ سال اخیر بر فعالیت آنتی‌اکسیدان اجزای مختلف انار متمرکز بوده است (۹-۱۱). مطالعات بیوشیمیایی اخیر بیانگر این است که هسته انار شامل روغن هسته انار (PSO) است که ۲۰-۱۲٪ کل وزن هسته را تشکیل می‌دهد و از طرفی ماتریکس هسته شامل لیگنین می‌باشد که اجزای مختلف دیواره سلولی را به هم متصل می‌کند و خاصیت آنتی‌اکسیدان دارد. فلاوونوئید از دیگر اجزاء تشکیل دهنده آن است که خاصیت آنتی‌اکسیدان زیادی داشته و رنگ درخشان انار را تشکیل می‌دهد.

آهن یکی از مواد معدنی غالب در آب و هسته انار است. سایر مواد معدنی آن شامل Ca، Ce، Cl، Co، Cr، Cs، Cv، K، Mg، Mn، Mo، Na، Rb، Se، Sc، Sn، Sr و Zn می‌باشد (۸).

در این پژوهش، اثر ضد التهاب انار حتی در دوزهای پایین به خوبی مشاهده شد. خاصیت ضد التهاب انار قبلاً در برخی بیماریهای التهابی گزارش شده بود، لیکن تاکنون مطالعه‌ای در مدل تجربی OA انجام نشده است.

در یک مطالعه که در شرایط *in vitro* انجام شده است، این گونه بیان شده که عصاره انار از طریق مهار فعالیت MAP کیناز و NF-Kappa β در کندروسیت‌های انسان، مانع از بروز

REFERENCES

1. Carter DR, Beau pre GS, Wong M. The mechanobiology of articular cartilage development and degeneration. Clin Orthop 2004;427:69-77.
2. Clavo E, Palacios I, Delgado E. Histopathological correlation of cartilage swelling detected by MRI in early experimental osteoarthritis. Osteoarthritis and Cartilage 2004;11:878-86.
3. Dumond H, Presle N, Puttie P. Site-specific changes in gene expression and cartilage metabolism during early experimental osteoarthritis. Osteoarthritis and Cartilage 2004;12:284-95.
4. Guzman RE, Evans MG, Bove S. Mono-iodoacetat-induced histological changes in subchondrol bone and articular cartilage of rat femorotibial joint: an animal model of osteoarthritis. Toxicol Pathol 2003;619-24.
5. Guingamp C, Gegout-pottie P, Philippe L. Mono-iodoacetate-induced experimental osteoarthritis: a dose-response study of loss of mobility, morphology and biochemistry. Arthritis Rheum 1997;40:1670-90.
6. Kobayashi K, Imaizumi R, Sumichka H. Sodium iodoacetate-induced osteoarthritis and associated pain model in rats. J Vet Med Sci 2003;65:1195-99.

7. Bove SE, Calcattera MS, Brooker RM. Weight bearing as a measure of disease progression and efficacy of anti-inflammatory compounds in a model of monosodium iodoacetate – induced osteoarthritis. *Osteoarthritis and Cartilage* 2003;11:821–30.
8. Lansky E, Newman R. *Punica granatum* (pomegranate) and its potential for prevention and treatment of inflammation and cancer. *J Ethnopharmacol* 2007;109:177–206.
9. Schobert S, Lansky E. Antioxidant and eicosanoid enzyme inhibition properties of pomegranate seed oil and fermented juice flavonoids. *J Ethnopharmacol* 1999;66:11–17.
10. Mori–Okamoto J, Otowara–Hamamoto Y, Yomato H. Pomegranate extract improves a depressive state and bone properties in menopausal syndrome model ovariectomized mice. *J Ethnopharmacol* 2004;92:93–101.
11. Ahmed S, Weg N, Hafeez B. *Punica granatum* L. extract inhibits IL-1 beta – induced expression of matrix metalloproteinase by inhibiting the activation of MAP kinases and NF-Kappa β in human chondrocytes in vitro. *J Nutr* 2005;135:2098–102.