

گزارش یک مورد هیپرپلازی میکروگلاندولر اندوسرویکس

مینو ساعتیان^۱، فاطمه محمدیاری^۲^۱ استادیار، گروه پاتولوژی، دانشگاه آزاد اسلامی، واحد پزشکی تهران
^۲ استادیار، گروه زنان و زایمان، دانشگاه آزاد اسلامی، واحد پزشکی تهران

چکیده

سابقه و هدف: میکروگلاندولر هیپرپلازی اندوسرویکس، پرولیفراسیون خوش خیم غدد اندوسرویکس می باشد. فرم فلورید آن ممکن است با آدنوکارسینوما اشتباه گردد.

مورد بیماری: خانم ۲۷ ساله‌ای در هفته ۳۷ بارداری با شکایت کاهش حرکت جنین و برای اولین بار در طی بارداری به پزشک مراجعه می کند. در معاینه واژینال، توده پولیپوئید بزرگ شکننده‌ای در دهانه رحم دیده می شود. نمونه برداری از توده جهت بررسی پاتولوژی انجام می گیرد و آدنوکارسینوما گزارش می گردد. بیمار از ادامه درمان امتناع می نماید. ۴۰ روز بعد از زایمان بیمار مجدد به پزشک مراجعه می نماید. در معاینه سرویکس کاملاً طبیعی بوده و توده‌ای دیده نشد. کلیپوسکوپی و نمونه برداری از سرویکس از چندین محل انجام می گیرد که هیپرپلازی میکروگلاندولر اندوسرویکس گزارش می گردد. بیمار تا ۲ سال بعد از زایمان پیگیری شده و تاکنون مشکلی نداشته است.

نتیجه گیری: با در نظر گرفتن سابقه بالینی، یافته‌های هیستومورفولوژیک و ایمنوهیستوشیمی این بیمار مورد میکروگلاندولر هیپرپلازی اندوسرویکس فرم Florid است که در جریان بارداری حادث شده است.
واژگان کلیدی: هیپرپلازی میکروگلاندولر، اندوسرویکس، آدنوکارسینوم.

مقدمه

میکروگلاندولر هیپرپلازی اندوسرویکس پرولیفراسیون خوش خیم غدد اندوسرویکس است. اکثر بیماران بدون علامت بوده و بطور اتفاقی تشخیص داده می شوند، اما ممکن است بصورت پولیپ سرویکس نیز ظاهر کند (۱). بیماری اغلب در سنین تولیدمثل بدنبال مصرف قرصهای جلوگیری یا در حاملگی دیده می شود. البته مواردی نیز در سنین یائسگی گزارش شده است (۲،۳). این ضایعه ممکن است با تغییرات غددی پیش بدخیم یا آدنوکارسینوما اشتباه شود (۴).

معرفی بیمار

بیمار خانم ۲۷ ساله‌ای است که برای اولین بار باردار شده است و سابقه سقط جنین نیز ندارد. وی در هفته ۳۷ بارداری

با شکایت کاهش حرکت جنین و برای اولین بار در طی بارداری به پزشک مراجعه می کند. در معاینه واژینال، توده پولیپوئید بزرگ شکننده‌ای در دهانه رحم دیده شد که با مقدار زیادی ترشح زرد کف‌آلود پوشیده شده بود. اسمیر سرویکوواژینال تهیه و نمونه برداری از توده جهت بررسی پاتولوژی انجام گرفت.

اسمیر سرویکوواژینال بیمار ASCUS گزارش شد. نمونه بیوپسی توسط یک مرکز پاتولوژی در تهران مورد بررسی قرار گرفت و آدنوکارسینوما Signet ring cell type گزارش شد (شکل ۱). بلوکهای پارافینی جهت مشاوره به مرکز دیگری ارسال می گردد که آدنوکارسینوما گزارش شد.

بیمار از ادامه درمان (بدلیل فوت مادرش) امتناع نمود. در هفته چهلم بارداری، بیمار با کمک سزارین زایمان کرد و نوزاد دختر کاملاً سالم بدنیا آورد. بعد از ۴۰ روز بیمار مجدد به پزشک مراجعه می نماید. در معاینه، سرویکس کاملاً طبیعی بود و توده‌ای دیده نشد. کلیپوسکوپی و نمونه برداری از

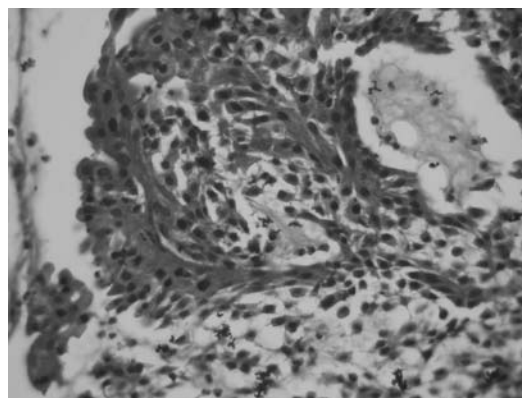
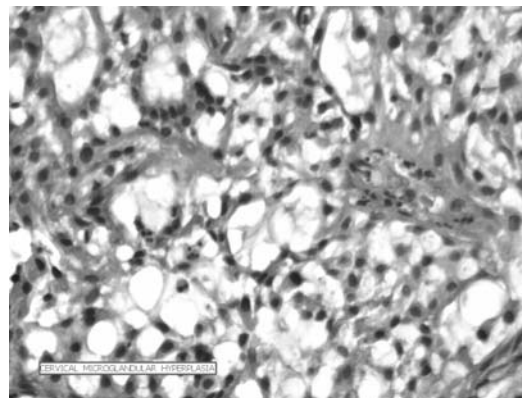
آدرس نویسنده مسئول: تهران، میدان امام حسین، اول خیابان دماوند، بیمارستان بوعلی، بخش پاتولوژی،

دکتر مینو ساعتیان (email: msaatian@yahoo.com)

تاریخ دریافت مقاله: ۱۳۸۶/۸/۱۴

تاریخ پذیرش مقاله: ۱۳۸۶/۱۰/۲۲

سروویکس از چندین محل انجام می‌گیرد که میکروگلاندولر هیپرپلازی اندوسروویکس گزارش شد. بیمار تا ۲ سال بعد از زایمان پیگیری شد و خوشبختانه تاکنون مشکلی نداشته است.



شکل ۱- نمونه بیوپسی بیمار مبتلا به میکروگلاندولر هیپرپلازی اندوسروویکس

کلیه سلولها منفی بود. کمتر از ۱۰٪ سلولها با آنتی‌بادی Ki-67 واکنش نشان دادند. با در نظر گرفتن سابقه بالینی، یافته‌های هیستومورفولوژیک و ایمنوهیستوشیمی این بیمار مورد میکروگلاندولر هیپرپلازی اندوسروویکس فرم Florid است که در جریان بارداری حادث شده است.

در این مورد بی‌نظمی آرایش غدد بدلیل شباهت به طرح انفیلتراتیو، مناطق توپر و وجود تعدادی سلول نگین انگشتری باعث اشتباه تشخیصی شده است که همه این موارد می‌تواند در فرم فلورید میکروگلاندولر هیپرپلازی اندوسروویکس نیز دیده شود. فقدان آتیپسیم سلولی قابل توجه، پایین بودن فعالیت میتوز، عدم وجود تهاجم واضح به استروما و واکنش دسموپلاستیک استرومایی گویای خوش‌خیم بودن ضایعه است (۵،۲،۳).

بررسی ایمنوهیستوشیمی در این موارد می‌تواند تا حدی کمک کننده باشد. اکثر موارد میکروگلاندولر هیپرپلازی با آنتی‌بادی ضد CEA واکنش نشان نمی‌دهند. البته گاهی مواردی از آدنوکارسینوم مهاجم سروویکس نیز برای CEA منفی بوده و در برخی موارد واکنش‌پذیری سلولها در آدنوکارسینوم کاملاً ضعیف و کانونی است (۳). درصد مثبت شدن هسته سلولهای غددی با آنتی‌بادی MIB-1 (بیان Ki-67 Ag) در ضایعات بدخیم در حد متوسط تا شدید (بالای ۱۱٪ سلولها) می‌باشد در حالی که در موارد خوش‌خیم، درصد کمی از سلولها مثبت می‌باشند (۶).

موارد مشابه این بیمار نیز قبلاً گزارش شده است. Daya از کانادا یک بیمار با هیپرپلازی میکروگلاندولر اندوسروویکس را که به اشتباه آدنوکارسینوم تشخیص داده شده و بعد از جراحی تحت رادیوتراپی نیز قرار گرفته گزارش نموده است (۵). Mikami نیز سه بیمار با هیپرپلازی شدید میکروگلاندولر اندوسروویکس را گزارش نمود که تشخیص پاتولوژی بر اساس نمونه بیوپسی مشکوک به بدخیمی بود و بعد از هیستریکتومی هیپرپلازی شدید میکروگلاندولر اندوسروویکس گزارش شده است. در این موارد بی‌نظمی آرایش غددی و تراکم زیاد غدد باعث اشتباه تشخیصی شده بود (۷). بر عکس، مواردی نیز گزارش شده است که بیمار مبتلا به آدنوکارسینوما رحم بوده و متاسفانه در ابتدا هیپرپلازی میکروگلاندولر اندوسروویکس تشخیص داده شده است (۸). علت مطرح کردن این بیمار تفاوت تشخیص موجود است که می‌تواند در سر نوشت بیمار تاثیر بسیار زیادی داشته باشد.

بحث

با توجه به از بین رفتن توده بدنبال زایمان و نتایج پیگیری بیمار، نمونه اولیه مجدد مورد بررسی پاتولوژی قرار گرفت. بررسی میکروسکوپی (شکل ۱) توده پولیپوئید از بافت اندوسروویکس را نشان می‌دهد که متشکل از پرولیفراسیون متراکمی از غدد اندوسرویکال کوچک بوده که توسط یک لایه اپی‌تلیوم پوشیده شده و غنی از نوتروفیل می‌باشد. در قسمتهای غددی، بی‌نظمی در آرایش دیده می‌شود. در برخی مناطق، سلولها بصورت توده‌های توپر آرایش پیدا کرده‌اند. آتیپسیم و فعالیت میتوزی قابل توجه دیده نمی‌شود. کانونهایی از متاپلازی سنگفرشی نابالغ نیز دیده می‌شود. استروما در برخی قسمتها واکنش پره‌دسیدوایی را نشان می‌دهد. در بررسی ایمنوهیستوشیمی با آنتی‌بادی ضد CEA،

REFERENCES

1. Nikolova M, Marinov E, Stoikov S, Gorchev G, Tomov S. Microglandular endocervical hyperplasia and endocervical adenocarcinoma in pregnancy; Description of two cases. *Pathologica* 1993;85(1100):607-35.
2. Crum CP, Nuovo GJ, Lee KR, editors. *Sternberg diagnostic surgical pathology*. 3rd edition. New York; Lippincott Williams & Wilkins, 1999;p:2178-9.
3. Kurman RJ, editor. *Blaustein's pathology of the female genital tract*. 5th edition. New York; Lippincott Williams & Wilkins, 2002;p:238-9.
4. Tranbaloc P. In situ adenocarcinoma of the uterus cervix: difficulties of its cytohistological diagnosis. *Gynecol Obstet Fertil* 2002;30(4):308-15.
5. Daya D, Young RH. Florid deep glands of the uterine cervix: Another mimic of adenoma malignum. *Am J Clin Pathol* 1995;103(5):614-17.
6. Cina SJ, Richardson MS, Austin RM, Kurman RJ. Immunohistochemical staining for Ki-67 antigen, carcinoembryonic antigen, and p53 in the differential diagnosis of glandular lesions of the cervix. *Mod Pathol* 1997;10(3):176-80.
7. Mikami Y, Hata S, Fujiwara K. Florid endocervical glandular hyperplasia with intestinal and pyloric gland metaplasia: worrisome benign mimic of "adenoma malignum". *Gynecol Oncol* 1999;74(3):504-11.
8. Young RH, Scully RE. Uterine carcinomas simulating microglandular hyperplasia. A report of six cases. *Am J Surg Pathol* 1992;16(11):1092-7.