

## گزارشی از یک مورد سرطان اندومتر متشکل از دو نوع سلول آدنواسکواموس و پاپیلری سرروز با افزایش سطح سرمی $\beta$ -hCG

عبدالرسول اکبریان<sup>۱</sup>، ابوالفضل مهدیزاده<sup>۱</sup>، شهرزاد بدری<sup>۲</sup>، ندا عشایری<sup>۳</sup>، شهلا چایچیان<sup>۴</sup>

<sup>۱</sup> استاد، گروه زنان و زایمان، دانشگاه علوم پزشکی ایران

<sup>۲</sup> رزیدنت زنان و زایمان، دانشگاه علوم پزشکی ایران

<sup>۳</sup> دانشجوی پزشکی، دانشگاه علوم پزشکی ایران

<sup>۴</sup> استادیار، گروه زنان و زایمان، دانشگاه آزاد اسلامی واحد پزشکی تهران

### چکیده

خانم ۶۹ ساله یائسه‌ای به دنبال خونریزی شدید واژینال به مدت ۷۰ روز مراجعه کرد. در سونوگرافی بیمار، توده‌ای به قطر ۷ میلی‌متر در رحم گزارش گردید. در بررسی‌های تشخیصی، سطح سرمی بالای  $\beta$ -hCG بدون وجود شواهدی از حاملگی یافت شد. در آسیب شناسی حین عمل جراحی هیستریکتومی توتال و سالپنگوفورکتومی دو طرفه، سرطان اندومتر شامل دو نوع آدنواسکواموس و پاپیلری سرروز گزارش شد که از یافته‌های بسیار نادر است. به نظر می‌رسد سطح سرمی  $\beta$ -hCG در موارد نادری از سرطان اندومتر بالا می‌رود و بررسی بیشتر جهت پیدا کردن ارتباط و منشا  $\beta$ -hCG با سرطان اندومتر لازم می‌باشد.

**واژگان کلیدی:** سرطان اندومتر، آدنواسکواموس، پاپیلری سرروز،  $\beta$ -hCG

### مقدمه

می‌دهد. سایر علائم شامل توده و درد شکم یا لگن می‌باشد (۶). UPSC بسیار پیشرونده است و میزان عود بالا و پیش‌آگهی بدی دارد (۱۲-۱۰). این نوع ۱۰-۳ درصد کلیه موارد سرطان اندومتر را شامل می‌شود، ولی از آنجایی که اغلب در زمان تشخیص staging بالایی دارد، علت ۲۵ درصد مرگ و میر ناشی از سرطان اندومتر است (۱۲). UPSC از لحاظ مورفولوژی بسیار شبیه کارسینوم پاپیلری سرروز تخمدان است. ضایعات درجه بالایی از آنپلازی سلولی و یک الگوی پاپیلری را نشان می‌دهند که در بسیاری از موارد تهاجم به عروق لنفاوی وجود دارد (۸).

سرطان اندومتر از نوع آدنواسکواموس شامل بافت غددی بدخیم و بافت اسکواموس بدخیم می‌باشد. شیوع این تومورها در مناطق مختلف متفاوت است. به طوری که در آمریکا یک‌سوم موارد سرطان اندومتر را تشکیل می‌دهد، ولی در انگلستان از موارد نادر است. مشکل تشخیص این نوع سرطان اندومتر، تشخیص بخش اسکواموس و تمایز آن از بافت اپی‌تلیوم اسکواموس متاپلاستیک خوش‌خیم است (۱۳).

سرطان اندومتر شایع‌ترین سرطان دستگانه تناسلی زنان می‌باشد (۳-۱) و حدود ۶ درصد سرطان‌های زنان را در آمریکا شامل می‌شود و هشتمین علت مرگ وابسته به سرطان است (۴). بر اساس اطلاعات انجمن سرطان آمریکا، ۴۰۸۸۰ مورد جدید سرطان اندومتر در سال ۲۰۰۵ تشخیص داده شده و ۷۳۱۰ نفره دنبال این بیماری فوت کردند (۴).

سرطان اندومتر انواع مختلفی دارد که شایع‌ترین آن اندومتروئید با شیوع ۸۰ درصد می‌باشد (۹-۵). این نوع، اغلب درجه‌بندی (grading) و مرحله‌بندی (staging) پایین و پیش‌آگهی نسبتاً خوبی دارد (۶). شایع‌ترین نوع غیراندومتروئید، کارسینوم پاپیلری سرروز رحم (UPSC) است که در اغلب موارد در زمینه آتروفی اندومتر ایجاد می‌شود (۸-۶) و خود را به صورت خونریزی‌های بعد از یائسگی نشان

آدرس نویسنده مسئول: تهران، بیمارستان رسول اکرم (ص)، دکتر عبدالرسول اکبریان

(email: yeazdani@yahoo.com)

تاریخ دریافت مقاله: ۱۳۸۵/۶/۸

تاریخ پذیرش مقاله: ۱۳۸۷/۴/۲۰

نمونه‌ای که در این مقاله معرفی می‌شود، علاوه بر اینکه سرطان اندومتر شامل دو نوع آدنواسکواموس و پاپیلری سروز است، دارای سطح سرمی بالای زیر واحد بتای هورمون گنادوتروپین جفتی ( $\beta$ -hCG) نیز می‌باشد که از این جهت نیز نادر است (۱۴).

### معرفی مورد

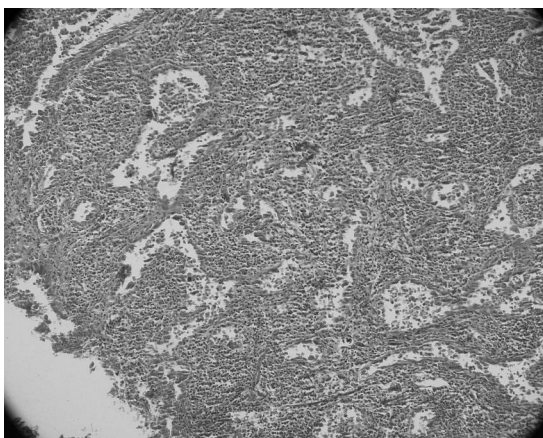
خانم ۶۹ ساله یائسه‌ای با گراوید ۹ و پارای ۶، به دنبال خونریزی شدید واژینال به درمانگاه زنان بیمارستان رسول اکرم (ص) مراجعه کرد. خونریزی بیمار از ۷۰ روز قبل از مراجعه به دنبال نزدیکی شروع شده بود. در معاینه، بیمار مضطرب به نظر می‌رسید. شکم بیمار نرم بود و تندرین نداشت. در معاینه با اسپکولوم، سرویکس طبیعی بدون ضایعه و تغییر رنگ بود. مخاط واژن طبیعی بود. خونریزی واژینال در حد بیشتر از حد قاعدگی بود. در توشه واژینال، رحم اندازه طبیعی داشت و توده‌ای در سمت راست رحم به قطر تقریبی ۲ در ۲ سانتی‌متر لمس شد. تخمدان‌ها آتروفیک و طبیعی بود. در معاینه رکتواژینال ندولاریته در کلدوساک لمس نشد. پارامترها آزاد بودند.

در بررسی‌های آزمایشگاهی، سطح سرمی  $\beta$ -hCG بدون هیچ شواهدی از حاملگی بالا رفته بود و در حد ۳۷۸۶ میلی‌واحد در میلی‌لیتر بود. هم‌چنین سطح سرمی CEA بیمار نیز بالاتر از حد طبیعی (۳۳ نانوگرم در میلی‌لیتر) بود، ولی سایر تومور مارکرها شامل CA125، CA19-9 و AFP در حد طبیعی گزارش شد. در سونوگرافی، توده‌ای با قطر ۷ میلی‌متر در رحم گزارش شد ولی تخمدان‌ها و آدنکس‌ها طبیعی بود. جهت رد سایر علل خارج رحمی افزایش  $\beta$ -hCG، برای بیمار سی‌تی‌اسکن قفسه سینه و شکم، ماموگرافی و بررسی میزان آزمون‌های کبدی صورت گرفت که نتایج کلیه بررسی‌ها طبیعی بوده و هیچ نکته مثبتی بدست نیامد.

با توجه به یافته‌های مثبت اندومتر در سونوگرافی و نتایج معاینه بالینی که در آن توده‌ای ۲ در ۲ سانتیمتر از سوراخ خارجی بیرون زده بود و هم‌چنین پاپ اسمیر طبیعی بیمار، سرطان اندومتر مرحله II مطرح شد. از آنجایی که یکی از رویکردهای درمانی آن، لاپاروتومی تجسسی و هیستریکتومی توتال و سالپنگوآفوریکتومی دو طرفه به همراه لنفادنکتومی انتخابی دو طرفه لگنی می‌باشد، برای بیمار مورد نظر نیز این اقدامات انجام شد. طی جراحی، توده‌ای با سایز ۶-۷ سانتی‌متر در داخل کاویته بدون تهاجم به میومتر قرار داشت. درگیری سرویکس نیز مشهود بود. با توجه به عدم مشاهده غده لنفاوی

بزرگ و درگیر، لنفادنکتومی به صورت انتخابی صورت گرفت. براساس درجه‌بندی جراحی، سرطان اندومتر حداقل در مرحله IIa قرار می‌گرفت. توده لمس شده در معاینه لگنی، میوم با سایز ۲ در ۳ سانتی‌متر بود که در سمت راست فوندوس رحم قرار داشت.

در بررسی‌های آسیب‌شناسی، سرطان اندومتر شامل دو نوع آدنواسکواموس و پاپیلری سروز بود. تهاجم به میومتر وجود نداشت و درگیری سرویکس بدون تهاجم به استروما بود. سیتولوژی پریتوتن و امتنوم منفی بود. در تخمدان‌ها و غده لنفاوی یافته پاتولوژیکی گزارش نشد. در نهایت سرطان اندومتر در مرحله IIa با Grade II تشخیص داده شد. دو روز بعد از عمل جراحی، سطح سرمی  $\beta$ -hCG به ۹۸۳ میلی‌واحد در میلی‌لیتر کاهش یافت و در اندازه‌گیری‌های بعدی در هفته‌های آینده نیز این کاهش ادامه داشت. بیمار جهت تکمیل درمان تحت رادیوتراپی قرار گرفت.



شکل ۱- نمای آسیب‌شناسی توده

### بحث

سرطان اندومتر شایع‌ترین سرطان دستگاه تناسلی زنان می‌باشد (۱،۲) و حدود ۶ درصد سرطان‌های زنان را در امریکا شامل می‌شود و هشتمین علت مرگ وابسته به سرطان است (۱). این سرطان اغلب خود را به صورت خونریزی‌های نامنظم واژینال نشان می‌دهد و معمولاً سریع تشخیص داده می‌شود (۴). پاپیلری سروز کارسینوما یکی از انواع نادر ولی خطرناک سرطان اندومتر می‌باشد. در مورد گزارش شده در این مقاله پاپیلری سروز کارسینوما و آدنواسکواموس هم‌زمان وجود داشت. هم‌چنین در این مورد سطح سرمی  $\beta$ -hCG بالا بود. سطح سرمی  $\beta$ -hCG تا کنون تنها در یک مورد بالا بوده است. این مورد، خانم ۲۴ ساله‌ای با سرطان اندومتر بوده که از دانشگاه کارولینای شمالی گزارش شد (۱۴).

به نظر می‌رسد سطح سرمی  $\beta$ -hCG در موارد نادری از سرطان اندومتر بالا می‌رود. بررسی بیشتر جهت پیدا کردن ارتباط و منشا  $\beta$ -hCG با سرطان اندومتر مورد نیاز است.

## REFERENCES

- Hoffman K, Nekhlyudov L, Deligdisch L. Endometrial carcinoma in elderly women. *Gynecol Oncol* 1995;58:198-201.
- Biljana OE, Mihailovi D, Eivkovi V, et al. Quantitative nuclear image analysis of two types of endometrial adenocarcinoma. *Arch Oncol* 2004;12(Suppl 1):56-57.
- Martin J, Gilks B, Lim P. Papillary serous carcinoma: a less radio-sensitive subtype of endometrial cancer. *Gynecol Oncol* 2005;98:299-303.
- Jennifer CO, Gregory F, Gini F. Chemotherapy in endometrial cancer. *Clin advanc hematol oncol* 2006;4:459-68.
- Christopherson WM. The significance of the pathologic findings in endometrial cancer. *Clin Obstet Gynecol* 1989;13(4):673-93.
- Ho TH, Lim TLW, Tan HS. Uterine Papillary Serous Carcinoma: the KK hospital experience. *Ann Acad Med Singapore* 1998;27:640-44.
- Memarzade S, Holschneider CH, Bristow RE, Jonest NL, Fu Y, Karlan BY. FIGO stage III and IV uterine papillary serous carcinoma: Impact of residual disease on survival. *Int J Gynecol Cancer* 2002;12:454-58.
- Hendrickson M, Ross J, Eifel P, Martinez A, Kempson R. Uterine papillary serous carcinoma: a highly malignant form of endometrial adenocarcinoma. *Am J Surg Pathol* 1982;6(2):93-108.
- Kristensen G, Trope C. Endometrial cancer: The management of high-risk disease. *Curr Oncol Rep* 2004; 6(6):471-75.
- Faratian D, Stillie A, Busby-Earle RM, Cowie VJ, Monaghan H. A review of the pathology and management of uterine papillary serous carcinoma and correlation with outcome. *Int J Gynecol Cancer* 2006;16(3):972-78.
- Busmanis I, HO TH, Tan SB, KHoo KS. p53 and bcl-2 expression in invasive and pre-invasive uterine papillary serous carcinoma and atrophic endometrium. *Ann Acad Med Singapore* 2005;34(7):421-25.
- Illanes D, Broman J, Meyer B, Kredenster D, McElrath T, Timmins P. Verrucous carcinoma of the endometrium: Case history, pathologic findings, brief review of literature and discussion. *Gynecol Oncol* 2006;102:375-77.
- Haqqgani MT, Fox H. Adenosquamous carcinoma of the endometrium. *J Clin Pathol* 1976;29(11):959-66.
- Grenache DG, Moller KA, Groben PM. Endometrial adenocarcinoma associated with elevated serum concentrations of the free beta subunit of human chorionic gonadotropin. *Am J Clin Pathol* 2004;121(5):748-53.