

گزارش یک مورد نادر از آنژیومیولیپوم کلیوی با درگیری امتنوم

منصور مقیمی^۱، عباس مدیر^۲، محمد دهستانی^۳، حمید رضا سلطانی^۴، زهرا بهنام فر^۴^۱ استادیار، گروه آسیب شناسی، دانشگاه علوم پزشکی شهید صدوقی یزد^۲ استادیار، گروه جراحی عمومی، دانشگاه علوم پزشکی شهید صدوقی یزد^۳ مربی، پزشک عمومی، دانشگاه آزاد اسلامی، واحد یزد^۴ دانشجوی پزشکی، دانشگاه آزاد اسلامی، واحد یزد

چکیده

خانم ۳۵ ساله‌ای اهل زاهدان با شکایت درد شکمی در مرکز آموزشی-درمانی شهید صدوقی یزد پذیرش شد. بیمار، شروع ناگهانی درد را از حدود ۳ هفته قبل در ناحیه پهلو چپ ذکر می‌کرد و از دفع مدفوع خونی که حدود ۲ روز طول کشیده بود شکایت داشت. بعد از انجام آزمایشات معمول و رادیوگرافی و سی تی اسکن، بیمار با تشخیص توده خلف صفاق تحت عمل جراحی نفرکتومی چپ قرار گرفت. در بررسی آسیب شناسی تشخیص آنژیومیولیپوم کلیه با درگیری امتنوم داده شد. بر اساس اطلاعات ما این مورد می‌تواند اولین گزارش آنژیومیولیپوم امتنوم باشد.

واژگان کلیدی: آنژیومیولیپوم، توده خلف صفاق، تومور خوش خیم کلیه.

مقدمه

آنژیومیولیپوم نوعی تومور خوش خیم است که برای اولین بار توسط Morgan و همکارانش در سال ۱۹۵۱ به کار رفت (۱). این تومور به طور اولیه از کلیه منشأ می‌گیرد و ۵ درصد تومورهای کلیه را تشکیل می‌دهد (۸). اما در مکان‌های خارج کلیوی مثل کبد، طحال، رحم، مخاط دهان و بینی، پوست، قلب، کولون، خلف صفاق، جدار شکم و اعضای دیگر هم ظاهر می‌شود (۲). منشأ آن از سلول‌های اپیتلوئید دور عروقی می‌باشد. انواع بدخیم این ضایعه هم گزارش شده است (۳). شیوع آن در آمریکا ۳ - ۰/۳ درصد می‌باشد (۴). اغلب موارد ممکن است نیاز به درمان نداشته باشد، اما باید بیمار را مورد پیگیری قرار داد (۵). امروزه با پیشرفت‌های وسیع در دانش تصویربرداری، کشف بیماران بدون علامت افزایش یافته است و آنژیومیولیپوم کلیه بیش از گذشته گزارش می‌شود (۴).

مورد بیماری

بیمار خانمی ۳۵ ساله اهل زاهدان بود که حدود یک ماه قبل از مراجعه با شکایت درد شکم در بیمارستان دیگری بستری شده بود و در سونوگرافی توده‌ای به قطر ۱۱ سانتیمتر با نواحی کیستیک در سمت چپ لگن وجود داشت. بیمار با تشخیص توده داخل شکم با شک به منشأ از تخمدان و با احتمال کمتر، سارکوم خلف صفاق تحت عمل جراحی لاپاراتومی قرار گرفت و کیست تخمدان چپ برداشته شد و از هماتوم بیوپسی به عمل آمد. هم‌چنین روده چسبندگی داشت و آنترولیز شد. در بررسی آسیب شناسی تخمدان، جسم زرد خونریزی دهنده و در نمونه‌برداری خلف صفاق هماتوم سازمان‌یافته گزارش شد. بیمار بعد از عمل، کاهش درد را ذکر می‌کرد. در بیمارستان شهید صدوقی، بیمار با شکایت درد شکمی پذیرش شد. وی شروع ناگهانی درد را از حدود ۳ هفته قبل در ناحیه پهلو چپ بیان می‌کرد. درد وی در خط وسط به ناف انتشار می‌یافت. از دفع مدفوع خونی که ۲ روز طول کشیده بود، شکایت داشت. خس خس موضعی در قاعده ریه راست شنیده می‌شد. سابقه زایمان نداشت. سابقه بیماری قلبی را در مادرش ذکر می‌کرد.

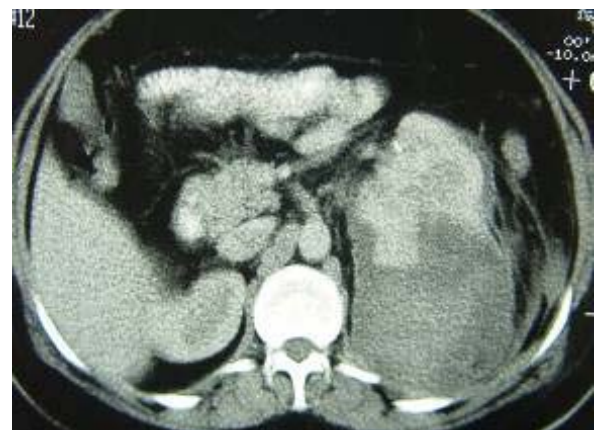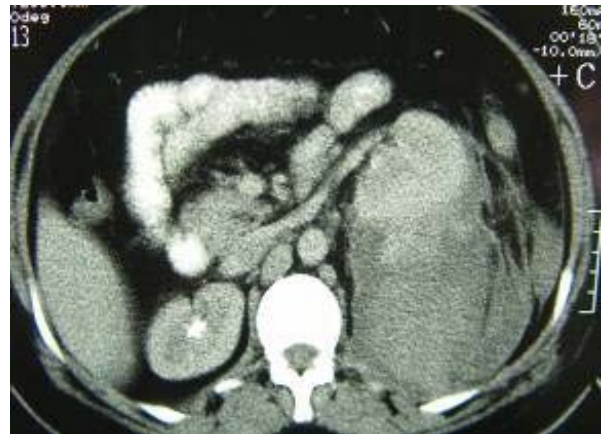آدرس نویسنده مسئول: یزد، دانشگاه آزاد اسلامی، دانشکده پزشکی علی بن ابیطالب (ع)، حمیدرضا

سلطانی (email: hrsgmed@yahoo.com)

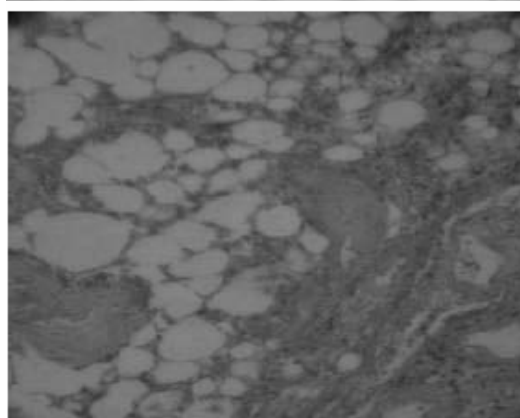
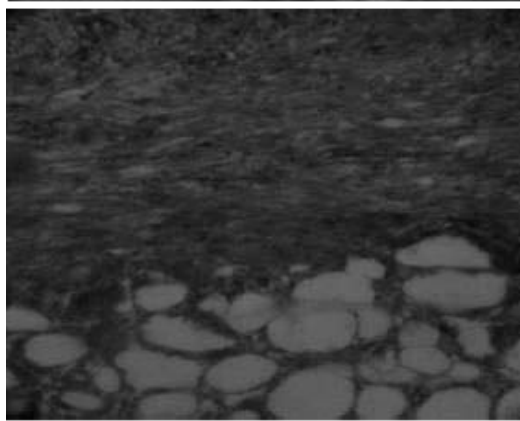
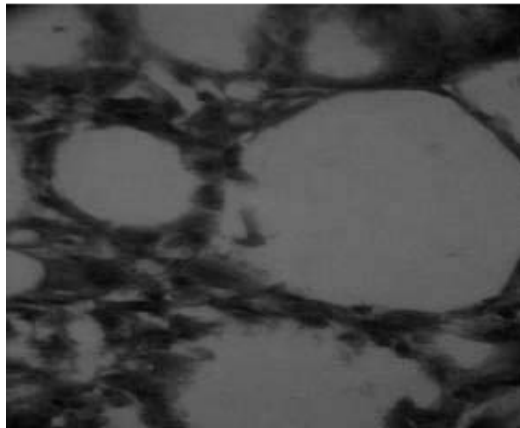
تاریخ دریافت مقاله: ۱۳۸۶/۱۲/۱۲

تاریخ پذیرش مقاله: ۱۳۸۷/۲/۵

روی مثانه برداشته شد. در آخر امنتکتومی انجام گردید. در سایر احشا ضایعه‌ای دیده نشد.



شکل ۱- تصاویر سی تی اسکن بیمار مبتلا به آنژیومیولیوم کلیوی با درگیری امنتوم



شکل ۲- تصاویر آسیب شناسی بیمار مبتلا به آنژیومیولیوم کلیوی با درگیری امنتوم

آزمایشات به قرار زیر بود: هماتوکریت ۲۷/۷ درصد، هموگلوبین ۸/۵ گرم در دسی لیتر، گلبول سفید ۱۳۰۰۰ در میلی متر مکعب، پلاکت ۲۹۴۰۰۰ در میلی متر مکعب، اوره ۱۷ میلیگرم در دسی لیتر، کراتینین ۰/۸ میلی گرم در دسی لیتر، سدیم ۱۳۰ میلی اکی والان در لیتر، پتاسیم ۴/۱ میلی اکی والان در لیتر.

بیمار بعد از آزمایشات معمول، سی تی اسکن و رادیوگرافی با تشخیص توده خلف صفاق تحت عمل جراحی نفرکتومی رادیکال چپ و تخلیه هماتوم قرار گرفت.

در بررسی سی تی اسکن توده حجیم خلف صفاقی در سمت چپ مشاهده شد که همراه با نامنظمی وسیع سطح خلفی کلیه چپ بود و بخش باقیمانده کلیه به جلو رانده شده بود. قطر توده مذکور ۱۰ سانتی متر و با منشاء احتمالی از کلیه چپ بود. افزایش ضخامت نسوج خلف صفاقی در این سمت و تغییرات ارتشاحی تا استخوان ایلیاک امتداد داشت. در عمل جراحی با برش خط وسط شکم در بالا و پائین ناف، کولون نزولی آزاد و به طرف داخل آورده شد. سپس کلیه با تومور و هماتوم بزرگ حاشیه آن بطور کامل خارج گردید و حالب تا

نمونه بعد از جراحی با عنوان توده کلیه و امنتوم تحت بررسی آسیب شناسی قرار گرفت. در ماکروسکوپی، نسج ارسالی توده‌ای به ابعاد $18 \times 11 \times 19$ سانتی‌متر و وزن ۴۰۰ گرم بود که در برش، کلیه به ابعاد $5/3 \times 7/5 \times 13/5$ سانتی‌متر به رنگ قهوه‌ای روشن و بافت چربی با ناحیه پارگی به قطر ۸ سانتی‌متر حاوی هماتوم در سطح کلیه دیده شد. ناحیه تومورال به رنگ قهوه‌ای ناهمگون و با مناطق کرم زرد و به بزرگترین قطر ۹ سانتی‌متر و قوام نرم در یک طرف کلیه وجود داشت. امنتوم به ابعاد $2 \times 11 \times 23$ سانتی‌متر با نواحی قهوه‌ای رنگ در نمونه دیده می‌شد. در بررسی میکروسکوپی، بافت کلیه با ارتشاح تومور متشکل از نسج چربی بالغ به صورت لوبول‌های کوچک و بزرگ، عروق فراوان پیچ خورده با جدار ضخیم و بعضاً هیالینی و دستجات سلول‌های عضلانی صاف دیده می‌شد. سلول‌های اپی‌تلیوئیدی دور عروقی با سیتوپلاسم فراوان روشن یا صورتی رنگ و بعضاً چند هسته‌ای یا با هسته‌های آتیپیک جلب نظر می‌کرد. میتوز نادر بود و نواحی وسیع نکروز، خونریزی و هماتوم سازمان یافته وجود داشت. گسترش تومور تا حاشیه لگنچه و بافت نرم اطراف کلیه و تهاجم آن در کپسول دیده می‌شد. در امنتوم نواحی تومورال مشاهده گردید. بعد از عمل بیمار با حال عمومی خوب از بیمارستان مرخص گردید و در پیگیری عارضه‌ای نداشت.

بحث

آنژیومیولیپوم نوعی تومور خوش‌خیم است که از عناصر چربی، عضله صاف و بافت عروقی تشکیل شده است و جزو تومورهای مزانشیمی طبقه‌بندی می‌شود. از نظر بافت‌شناسی به وسیله تکثیر سلول‌های دوکی، اپی‌تلیوئید و ادیپوسیت همراه با عروق خونی فراوان و پیچ‌خورده با دیواره ضخیم مشخص می‌شود (۶). عروق خونی فاقد بافت الاستیک بوده، ولی یک پوشش ادوانتیس سازمان نیافته از عضله صاف دارند (۴). اگر چه اکثراً عقیده بر هامارتوم بودن ضایعه می‌باشد، دیگران بر پایه مونوکلونالیته، منشا نئوپلاستیک را پیشنهاد نموده و یا آن را کوریستوم در نظر می‌گیرند (۱۲-۴).

در بررسی ماکروسکوپی، تومور گرد یا لیوله با حاشیه مشخص و بدون کپسول و به رنگ زرد تا قهوه‌ای است (۴). این تومورها بطور اولیه در کلیه بروز می‌کنند، اما در مکان‌های خارج کلیوی مثل کبد، طحال، رحم، مخاط دهان و بینی، پوست، قلب، کولون، خلف صفاق، جدار شکم و اعضای دیگر هم ممکن است دیده شوند (۲).

نوع کلیوی آن به دو صورت تظاهر می‌کند. ۸۰ درصد موارد بصورت منفرد و تک‌گیر می‌باشد که سن درگیری اغلب ۲۷ تا ۷۲ سال و بطور متوسط ۴۳ سال است. نسبت درگیری زن به مرد $1/4$ می‌باشد که در ۸۰ درصد موارد کلیه راست درگیر می‌شود. ۲۰ درصد موارد، این تومور همراه با کمپلکس توبراسکلروز است (۴) که یک اختلال مولتی سیستم جلدی-عصبی می‌باشد، توانایی بالقوه‌ای در ایجاد هامارتوم در اغلب اعضای بدن دارد و به صورت اتوزومال غالب به ارث می‌رسد (۷). در این حالت تومور از نوع منفرد، بزرگتر، دوطرفه و متعدد است و سن درگیری بطور متوسط ۱۷ سال می‌باشد. نسبت درگیری زن به مرد $1/2$ است (۴). افراد مبتلا به توبراسکلروز و آنژیومیولیپوم خطر بیشتری برای ایجاد تومورهای بدخیم کلیوی نسبت به افراد بدون کمپلکس توبراسکلروز ولی مبتلا به آنژیومیولیپوم دارند (۵).

شیوع این تومور در آمریکا ۳-۰/۳ درصد (۴) و در ژاپن $0/1 - 0/12$ درصد است (۸). اگر چه آنژیومیولیپوم تمایل به رشد تدریجی و آهسته دارد، اما در توده‌های بزرگتر و متعدد رشد تسریع یافته آن دیده می‌شود. در حاملگی هم رشد افزایش یافته آن مشاهده می‌شود و این احتمال تاثیر هورمونی را مطرح می‌کند (۲). تقریباً ۷۷ درصد تومورهایی که اندازه کمتر از ۴ سانتی‌متر دارند، بدون علامت بوده و ۸۲ درصد آنژیومیولیپوم‌ها با قطر بیشتر از ۴ سانتی‌متر علامت‌دار هستند (۴). از نظر بالینی آنژیومیولیپوم تظاهرات مختلفی دارد و اغلب در بیمارانی که به دلایل دیگر تحت سونوگرافی یا سی‌تی اسکن شکم قرار می‌گیرند، به طور اتفاقی کشف می‌شود (۸). اندازه تومور و علائم بالینی بطور قابل توجهی بهم وابسته‌اند. زمانی که تومور بدون علامت است، تظاهر عمده آن در رابطه با خونریزی داخل تومور یا خلف صفاق است (۴). علائم اولیه شامل تب، تهوع و استفراغ به علت فشار به معده و دئودنوم، توده نبض‌دار، هماچوری، درد پهلو (علائم کلیوی)، پرفشاری خون، کم‌خونی و شوک ناشی از کاهش حجم خون (۳۰-۲۰ درصد موارد) می‌باشد و این علائم در بیمارانی که مبتلا به کمپلکس توبراسکلروز هستند، بیشتر دیده می‌شود (۲، ۴، ۸). تومورهای تک‌گیر ممکن است باعث شکم حاد و شوک بدنبال خونریزی خود به خودی در تومور گردند و این در اثر فقدان بافت الاستیک در عروق تومور با استعداد به تشکیل آنوریسم می‌باشد. این تومور با این که خوش‌خیم در نظر گرفته می‌شود، اما در موارد نادر احتمالاً در رابطه با بیماری چندکانونی گزارش شده است که به ورید اجوف تحتانی و ورید

اغلب موارد، بیماران مبتلا به آنژیومیولیپوم نیاز به درمان ندارند و باید به دقت هر ۱ تا ۲ سال یک بار با تصویربرداری پیگیری شوند، چون تومور در صورت رشد منجر به انسداد مسیر ادراری یا تغییر مکان قسمت عمده‌ای از بافت کلیه طبیعی می‌شود (۵). بهترین درمان برای بیماران تصمیم‌گیری بر اساس مباحثه و گفت و گو در شورای پزشکی با توجه به شرایط بیمار است (۲). در صورت تشخیص قطعی، بیماران می‌توانند به صورت حمایتی درمان شوند (۴). آنژیومیولیپوم‌ها چون رشد آهسته‌ای دارند، به وسیله نفرکتومی غیر کامل درمان می‌شوند. تومورهای کوچک بدون علامت ممکن است فقط نیاز به پیگیری دقیق داشته باشند و نفرکتومی کامل برای تومورهای بزرگ نیز ضرورت یابد. مواردی به طور کامل با امبولیزاسیون شریان کلیوی یا کرایوتراپی درمان شده‌اند (۲). بعضی بیماران از ابتدا اولین علامتشان به صورت خونریزی بوده که می‌تواند تهدید کننده حیات آنها باشد. در بیمارانی که دوره‌های تکرار شونده خونریزی و یا خونریزی داخل تومور دارند، توده را می‌توان برداشت (۴). همچنین نوع اپی‌تلیوئید آن هر چه زودتر باید برداشته شود و بطور حمایتی درمان شوند (۵). در موردی مشابه، آنژیومیولیپوم کلیه به همراه هماتوم خلف صفاق بعد از انجام اقدامات لازم کلیه راست برداشته شد و تخلیه هماتوم انجام شد. پس از عمل، بیمار ۴۸ ساعت در بخش مراقبت‌های ویژه تحت نظر قرار گرفت و از روز سوم به بخش منتقل و رژیم غذایی برای وی شروع شد. نهایتاً در روز هفتم بعد از عمل، بیمار بدون عارضه با حال عمومی خوب از بیمارستان ترخیص شد. در یک پسر ۵ ساله با تشخیص توبروس اسکلروزیس و آنژیومیولیپوما، بعد از انجام اقدامات لازم امبولیزاسیون انتخابی شریان کلیه انجام گرفت که باعث کاهش مناسبی در اندازه تومور شد (۱۳). آنژیومیولیپوم تومور خوش‌خیم نادری است که انواع بدخیم آن نیز گزارش شده است، ولی باید در تشخیص افتراقی تومورهای کلیه به ویژه در زنان بین ۲۷-۷۲ سال مورد توجه قرار گیرد.

REFERENCES

- Jain BL, Mathur DR, Rai SM, Vyas MC, Ramdeo IN. Renal angiomyolipoma (report of 2 cases). J Postgrad Med 1992;38:46-47.
- Singer AJ. Angiomyolipoma. Infect Urol 2001;14:94-97.
- Leclerc JC, Marchal F, Stines J, Regent D. Epithelioid renal angiomyolipoma" benign or malignant tumor? J Radiol 2003;84: 851-54.
- Nawaz Khan A. Angiomyolipoma, Kidney. 2007. Available at: www.emedicine.com/radio/topic28.htm.
- Eble JN. Angiomyolipoma of kidney. Semin Diagn Pathol 1998;15:21-40.
- Stone CH, Lee MW. Renal Angiomyolipoma. Arch Pathol Lab Med 2001;125:751-58.
- Alexander KC. Tuberos sclerosi complex: a review article. J Pediatr Health Care 2007;21:108-14.

کلیوی گسترش می‌یابد و به خوبی در گره‌های لنفاوی ناحیه‌ای رسوب می‌کند (۴).

فرم نادری از این تومور به نام آنژیومیولیپوم اپیتلیوئید با وجود سلول‌های اپیتلیوئید، کارسینوم سلول کلیوی را تقلید می‌کند و بالقوه بدخیم است (۳). آنژیومیولیپوم در بچه‌ها معمولاً همراه کمپلکس توبرواسکلروز می‌باشد و ممکن است تا دهه پنجم مشکلی ایجاد نکند (۵).

پیلونفریت گزانتوگرانولوماتو، بقایای نفروژنیک و آبسه‌های پری‌نفریک می‌توانند آنژیومیولیپوم را تقلید کنند (۲). در موردی که بوسیله Ferry و همکارانش گزارش شد، ضایعات ریوی متعدد و پیشرفته‌ای که با FNAC تشخیص داده شد در نتیجه متاستاز آنژیومیولیپوم کلیوی بودند و احتمالاً این مورد گزارش شده، یک بیماری چند کانونی داشته است (۹). آنژیولیپومیوسارکوم گزارش شده توسط Hartveit و همکاران احتمالاً یک آنژیومیولیپوم دوطرفه می‌باشد که تومور پلئومورفیک در کلیه مقابل به عنوان متاستاز گزارش گردید (۱۰).

FNAC و نمونه‌برداری سوزنی به تشخیص ضایعه کمک می‌نماید. رنگ‌آمیزی ایمونو هیستوشیمی به ویژه HMB-45 در تشخیص تومور اهمیت بسزایی دارد (۱۱).

آنژیومیولیپوم در اولتراسونوگرافی اکوژنیسیته بسیار بالا و حاشیه مشخص دارد (۲). افراد مبتلا به کمپلکس توبرواسکلروز در زمان تشخیص و نیز در سراسر زندگی، باید تصویربرداری شوند. تشخیص این ضایعات در سی‌تی اسکن، MRI و اولتراسونوگرافی به طور قابل توجهی وابسته به محتوای چربی آنهاست. گاهی تشخیص آنژیومیولیپوم خوش‌خیم با محتوای چربی پایین یا سائز کوچک با یک تومور بدخیم مشکل است (۵). تومورهای دیگر کلیه مثل لیپوم، لیپوسارکوم، تراتوم، تومور ویلمز، انکوسیتوم و کارسینوم سلول کلیوی ممکن است حاوی چربی باشند و در مطالعات تصویربرداری مشکل ایجاد کنند (۲).

۸. باقی ا، فلاحی کار س. گزارش یک مورد حاد ناشی از خونریزی خلف صفاقی، ثانویه به پارگی آنژیومیولیپوم کلیه. فصلنامه علمی- پژوهشی دانشگاه علوم پزشکی مازندران، ۱۳۸۴؛ شماره ۴۷، صفحات ۱۱۹ تا ۱۲۲.

9. Ferry JA, Malt RA, Young RH. Renal angiomyolipoma with sarcomatous transformation and pulmonary metastases. *Am J Surg Pathol* 1991;15:1083-88.
10. Hartveit F, Hallerbraker B. A report of three angioliipomyomata and one angioliipomyosarcoma. *Acta Pathol Microbiol Scand* 1960;49:329-36.
11. Rosai J, Ackerman LV. *Ackerman's surgical pathology*. 9th ed. St. Louis: Mosby; 2004.
12. Enzinger FM, Weiss SW. *Soft Tissue Tumors*, 4th ed. St. Louis: Mosby; 2001.
13. Winterkorn EB, Daouk GH, Anupindi S, Thiele EA. Tuberous sclerosis complex and renal angiomyolipoma: case report and review of the literature. *Pediatr Nephrol* 2006;21:1189-93.