

تأثیر تاموکسیفن بر ساختار هیستولوژیکی بیضه در رت‌های نر بالغ نژاد ویستار شهربانو عریان^۱، کاظم پریور^۱، معصومه اصل روستا^۲

^۱ استاد، گروه زیست‌شناسی جانوری، دانشگاه آزاد اسلامی، واحد علوم و تحقیقات تهران
^۲ دانشجوی کارشناسی ارشد فیزیولوژی جانوری، دانشگاه آزاد اسلامی، واحد علوم و تحقیقات تهران

چکیده

سابقه و هدف: تاموکسیفن نوعی آنتی‌استروژن غیراستروئیدی است که برای درمان سرطان سینه تجویز می‌شود. هدف از این مطالعه، بررسی تأثیر تاموکسیفن بر ساختار هیستولوژیکی بیضه در رت‌های نر بالغ نژاد ویستار می‌باشد.

روش بررسی: در این مطالعه تجربی، سه گروه از رت‌ها به مدت ۳۰ روز متوالی به ترتیب ۲۰۰، ۴۰۰ و ۶۰۰ میکروگرم بر کیلوگرم وزن بدن تاموکسیفن در حلال (شامل اتانول ۶۰ درصد و سرم فیزیولوژی) دریافت نمودند. گروه شش در این مدت فقط حلال دریافت نموده و گروه شاهد هیچ ماده‌ای دریافت نکرد. در اولین روز پس از پایان این دوره، حیوانات جراحی شده و بیضه آنها برداشته شد و در مایع بوئن تثبیت گردید. برش‌هایی از بیضه با ضخامت ۵ میکرومتر توسط هماتوکسیلین و اتوزین رنگ‌آمیزی گردید.

یافته‌ها: ضخامت تونیکا آلبوزینه در گروه‌های دریافت‌کننده دارو در مقایسه با گروه شاهد افزایشی را نشان داد. هم‌چنین قطر و ضخامت لوله‌های سمینی‌فر، تعداد سلول‌های اسپرماتوگونی A، اسپرماتوگونی B، اسپرماتوسیت اولیه، اسپرماتید، اسپرم، لایدیگ و سرتولی در گروه‌های دریافت‌کننده تاموکسیفن در مقایسه با گروه شاهد کاهش چشم‌گیری داشت ($P < 0.05$). بیشترین تأثیر تاموکسیفن در گروه دریافت‌کننده دوز ۶۰۰ میکروگرم بر کیلوگرم مشاهده شد.

نتیجه‌گیری: یافته‌های این مطالعه نشان داد که تاموکسیفن به شیوه وابسته به دوز از طریق تأثیرات منفی بر بیضه، توانایی تولید مثل را در رت‌های نر بالغ نژاد ویستار کاهش می‌دهد.

واژگان کلیدی: تاموکسیفن، بیضه، رت.

مقدمه

می‌تواند موجب بروز آپوپتوزیس در لاکتوتروف‌های هیپوفیز گردد (۵). اگر رت‌های نر و ماده در زمان نوزادی تحت تیمار تاموکسیفن قرار گیرند، رشد و تمایز هسته‌ی دو شکلی جنسی واقع در ناحیه‌ی پراپتیک مغز هر دو جنس مهار شده و منجر به بروز عقیمی و عدم تخمک‌گذاری پایدار در ماده‌ها می‌گردد (۶). مصرف روزانه ۲۰ میلی‌گرم از این دارو به مدت ۶ ماه متوالی توسط مردانی با ضعف جنسی، موجب افزایش تعداد اسپرم انزالی در آنها می‌شود (۷). با توجه به وجود گزارش‌های متناقض در مورد اثرات تاموکسیفن بر دستگاه تناسلی نر، تأثیر مصرف خوراکی دوزهای مختلف تاموکسیفن بر ساختار هیستولوژیکی بیضه در رت‌های نر بالغ نژاد ویستار مورد مطالعه قرار گرفت.

تاموکسیفن نوعی آنتی‌استروژن غیراستروئیدی است که از سال‌ها قبل برای درمان سرطان پستان به کار می‌رود (۱). این دارو موجب حفظ تراکم استخوان گردیده و سطوح کلسترول خون را کاهش می‌دهد (۲). مطالعات نشان داده‌اند که اگر مردان مبتلا به ژینکوماستی دردناک، روزانه ۱۰ میلی‌گرم تاموکسیفن را به مدت ۳ ماه متوالی مصرف نمایند، بیماری آنها کاهش می‌یابد (۳). تاموکسیفن در غیاب استروژن‌های اندوزن، فعالیت ضعیف استروژنی نشان داده و در حضور استرادیول نقش آنتی‌استروژنی ایفا می‌نماید (۴). تاموکسیفن

آدرس نویسنده مسئول: تهران، دانشگاه آزاد اسلامی، واحد علوم و تحقیقات تهران، گروه زیست‌شناسی جانوری، شهربانو عریان (email: organ_sh@yahoo.com)

تاریخ دریافت مقاله: ۱۳۸۶/۶/۲۶

تاریخ پذیرش مقاله: ۱۳۸۳/۱۲/۱۷

مواد و روشها

در این مطالعه تجربی، رت‌های نر نژاد ویستار به وزن ۱۵۰-۱۴۰ گرم و سن تقریبی ۱۱ هفته از مؤسسه پاستور خریداری و در قفس‌های مخصوصی که در آنها به راحتی آب و غذا دسترسی داشتند، نگهداری شدند. این حیوانات از ۱۲ ساعت روشنایی و ۱۲ ساعت تاریکی بهره بردند. رت‌ها به ۵ گروه تقسیم شدند که ۱۲ حیوان در هر گروه قرار داشت: ۳ گروه تجربی که به ترتیب با دوزهای ۲۰۰، ۴۰۰ و ۶۰۰ میکروگرم بر کیلوگرم وزن بدن تاموکسیفن (شرکت دارویی ایران هورمون) در ۰/۴ میلی لیتر حلال (شامل ۰/۰۵ میلی لیتر اتانول ۶۰ درصد و ۰/۳۵ میلی لیتر سرم فیزیولوژی) به مدت ۳۰ روز متوالی گاوژ شدند؛ گروه شم که در این مدت فقط حلال دریافت نمودند و گروه شاهد که هیچ نوع دارو یا حلالی دریافت نکردند.

در پایان این دوره، رت‌ها جراحی شده و بیضه آنها برداشته و در مایع بوئن به مدت ۲۴ ساعت تثبیت گردید. سپس به ترتیب آب‌گیری (با درجات صعودی الکل)، شفاف نمودن نمونه‌ها (توسط تولوئن)، نفوذ پارافین، قالب‌گیری با پارافین و تهیه برش‌های ۵ میکرومتری انجام گرفت. در نهایت نمونه‌ها با هماتوکسیلین و ائوزین رنگ‌آمیزی شده و توسط میکروسکوپ نوری مورد بررسی قرار گرفتند. ضخامت تونیکا آلبوژینه، قطر و ضخامت لوله‌های سمینی فر توسط گراتیکول مدرج چشمی اندازه‌گیری شده و شمارش سلول‌های اسپرماتوگونی A، اسپرماتوگونی B، اسپرماتوسیت اولیه، اسپرماتید، اسپرم، سرتولی و لایدیگ توسط گراتیکول مشبک با بزرگ‌نمایی $\times 100$ انجام گرفت.

اطلاعات در نرم افزار آماری SPSS وارد و با آزمون ANOVA یک طرفه تحلیل شد. $P < 0/05$ معنی‌دار در نظر گرفته شد.

یافته‌ها

ضخامت تونیکا آلبوژینه در گروه‌های دریافت‌کننده تاموکسیفن در مقایسه با گروه کنترل افزایشی را نشان داد (جدول ۱). قطر و ضخامت لوله‌های سمینی فر در این گروه‌ها کاهش چشم‌گیری داشت. بیشترین تأثیر تاموکسیفن در گروه دریافت‌کننده دوز ۶۰۰ میکروگرم بر کیلوگرم وزن بدن مشاهده گردید.

هم‌چنین تعداد سلول‌های اسپرماتوگونی A، اسپرماتوگونی B، اسپرماتوسیت اولیه، اسپرماتید، اسپرم، سرتولی و لایدیگ در گروه‌های دریافت‌کننده تاموکسیفن کاهش معنی‌داری داشت (جدول ۲). بیشترین اثر تاموکسیفن بر تعداد سلول‌های

مذکور، در گروه دریافت‌کننده دوز ۶۰۰ میکروگرم بر کیلوگرم وزن بدن بود.

جدول ۱- تأثیر تاموکسیفن بر ضخامت تونیکا آلبوژینه، قطر و ضخامت لوله‌های سمینی فر

گروه‌های آزمایشی تونیکا آلبوژینه (μm)	ضخامت قطر (μm)	ضخامت سمینی فر (μm)	شمارش سلول‌ها
شاهد	۲۳±۱/۰۹*	۲۹۳/۲±۴/۶۰	۸۶/۶۶±۲/۲۴
شم	۲۴/۹۶±۰/۶۵	۲۹۱/۲±۲/۴۷	۸۶/۵±۳/۳۷
گروه تجربی ۱ [†]	۲۶/۰۳±۱/۹۹	۲۷۶/۸±۵/۲۸	۷۷/۳۳±۲/۴۹
گروه تجربی ۲ [‡]	۲۷/۹±۱/۸۹	۲۷۰/۸±۲/۳۰	۶۹/۶۳±۱/۳۱
گروه تجربی ۳ [§]	۲۹/۵±۱/۷۱	۲۶۴/۸±۵/۰۳	۶۵/۱۶±۱/۹۴

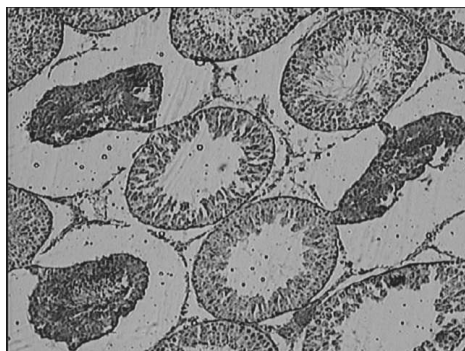
* میانگین ± خطای معیار؛ [†] دریافت‌کننده دوز ۲۰۰ میکروگرم بر کیلوگرم وزن بدن؛ [‡] دریافت‌کننده دوز ۴۰۰ میکروگرم بر کیلوگرم وزن بدن؛ [§] دریافت‌کننده دوز ۶۰۰ میکروگرم بر کیلوگرم وزن بدن

هم‌چنین بررسی میکروسکوپی ساختار بیضه گروه دریافت‌کننده دوز ۶۰۰ میکروگرم بر کیلوگرم وزن بدن تاموکسیفن، وقوع آپوپتوزیس و جمع شدن برخی از لوله‌های سمینی فر را نشان داد (شکل ۱)

جدول ۲- تأثیر تاموکسیفن بر تعداد سلول‌های مختلف بیضه

گروه	گروه تجربی ۱ [†]	گروه تجربی ۲ [‡]	گروه تجربی ۳ [§]	شمارش سلول‌ها	کنترل	شم
اسپرماتوگونی A	۵/۱±۰/۴	۴/۸±۰/۳	۴/۱±۰/۴	۳/۷±۰/۳	۳/۷±۰/۴	۴/۱±۰/۴
اسپرماتوگونی B	۵±۰/۲	۴/۲±۰/۲	۳/۹±۰/۳	۲/۹±۰/۳	۳/۵±۰/۶	۳/۹±۰/۳
اسپرماتوسیت اولیه	۹/۷±۱/۶	۷/۳±۰/۷	۵/۷±۰/۶	۴/۷±۰/۶	۵/۱±۱	۵/۷±۰/۶
اسپرماتید	۲۸/۷±۴/۴	۲۶/۹±۱/۷	۱۷/۹±۱	۱۰/۲±۲/۶	۱۴/۱±۱/۸	۱۷/۹±۱
اسپرم	۳۵/۷±۲/۵	۳۲/۸±۲/۵	۲۸/۶±۰/۸	۲۳/۹±۱/۷	۲۶/۱±۱/۶	۲۸/۶±۰/۸
سرتولی	۱/۷±۰/۲	۱/۶±۰/۳	۱/۳±۰/۲	۰/۸±۰/۲	۰/۸±۰/۱	۱/۳±۰/۲
لایدیگ	۲/۱±۰/۳	۱/۵±۰/۳	۱/۲±۰/۳	۰/۷±۰/۲	۱/۱±۰/۳	۱/۲±۰/۳

* میانگین ± خطای معیار؛ [†] دریافت‌کننده دوز ۲۰۰ میکروگرم بر کیلوگرم وزن بدن؛ [‡] دریافت‌کننده دوز ۴۰۰ میکروگرم بر کیلوگرم وزن بدن؛ [§] دریافت‌کننده دوز ۶۰۰ میکروگرم بر کیلوگرم وزن بدن



۱۰ روز متوالی در رت‌های بالغ، به صورت وابسته به دوز، موجب تخریب ساختار لوله‌های سمینی فر می‌گردد و تعداد سلول‌های دارای هسته‌های غول پیکر در این حیوانات افزایش می‌یابد (۱۳). اگر اسپرم‌های خارپوست دریایی در محیطی حاوی تاموکسیفن قرار گیرند، توانایی لقاح آنها کاهش یافته و اثرات سیتوتوکسیک در زادگان حاصل از لقاح این اسپرم‌ها مشاهده می‌گردد (۱۴). در مطالعه‌ای، تیمار دوزهای مختلف تاموکسیفن در جوجه خروس‌های White leghorn به مدت ۲ هفته نشان داد که دوزهای پایین تاموکسیفن موجب بزرگتر بودن بیضه‌ها و تعداد بیشتر اسپرم انزالی نسبت به گروه شاهد می‌شود، در حالی که مصرف دوزهای بالاتر این دارو تأثیر کاملاً عکس را بر حجم بیضه و تعداد اسپرم انزالی القا می‌کند (۱۵).

از یافته‌های این مطالعه و تحقیقات پیشین نتیجه‌گیری می‌شود که تاموکسیفن در دوزهای بالا، اثرات مخربی بر ساختار بافتی بیضه داشته و به صورت وابسته به دوز می‌تواند موجب تغییرات بافتی در این اندام گردیده و فرایند اسپرماتوژنز را مهار نماید. به علاوه موجب بروز آپوپتوزیس در لوله‌های سمینی فر می‌گردد. به این ترتیب تمامی سلول‌های دخیل در اسپرماتوژنز کاهش می‌یابند و نکته آخر اینکه تاموکسیفن به صورت وابسته به دوز توانایی تولید مثل را در نرهای بالغ کاهش می‌دهد.

شکل ۱- برشی از بیضه گروه دریافت کننده تاموکسیفن با دوز ۶۰۰ میکروگرم بر کیلوگرم وزن بدن (بزرگ نمایی ۵۰۰×). آپوپتوزیس در لوله‌های سمینی فر و جمع شدن برخی از لوله‌ها مشاهده می‌شود.

بحث

بر اساس مطالعات انجام شده، اگر رت‌های نوزاد نر به مدت ۱۸ روز متوالی تحت تیمار تاموکسیفن با دوز ۲ میلی‌گرم بر کیلوگرم وزن بدن قرار گیرند، وزن بیضه‌ی آنها نسبت به گروه شاهد کاهش چشم‌گیری را نشان خواهد داد (۸). مصرف خوراکی تاموکسیفن توسط رت‌های نر بالغ موجب از بین رفتن جنین در پیش و پس از لانه‌گرینی می‌گردد و علت این امر کاهش اندروژن‌ها یا بلوکه شدن گیرنده‌های استروژنی می‌باشد (۹). تیمار دوزهای ۴۰ و ۲۰۰ میکروگرم بر کیلوگرم وزن بدن در رت‌های بالغ به مدت ۵۰ روز متوالی موجب کاهش جمعیت سلول‌های لایدیگ، اسپرماتید و اسپرم می‌گردد (۱۰). همچنین مصرف خوراکی تاموکسیفن با دوز ۰/۴ میلی‌گرم بر کیلوگرم وزن بدن به مدت ۱۲۰ روز متوالی موجب کاهش وزن بیضه، اپی‌دیدیم، پروستات و سمینال ویکول و همچنین کاهش مقادیر LH و تستوسترون سرم می‌گردد (۱۱). تزریق درون بیضه‌ای تاموکسیفن در دوزهای ۵، ۱۰ و ۲۰ میکروگرم به رت‌های بالغ نژاد ویستار به صورت یک روز در میان به مدت ۱۵ روز، موجب افزایش چشم‌گیری در تعداد اسپرماتوگونی A شده و غلظت تستوسترون را افزایش می‌دهد (۱۲). از طرفی تیمار دوزهای ۲۰۰، ۴۰۰ و ۸۰۰ میکروگرم بر کیلوگرم وزن بدن تاموکسیفن (همراه با روغن زیتون) به مدت

REFERENCES

- Jensen EV, Jordan VC. The estrogen receptor: a model for molecular medicine. *Clin Cancer Res* 2003;9:1980-89.
- Lerner LJ, Jordan VC. The development of antiestrogens for the treatment of breast cancer. *Cancer Res* 1990;50:4177-89.
- Hanavadi S, Banerjee D, Monypenny IJ, Mansel RE. The role of tamoxifen in the management of gynaecomastia. *Breast* 2006;15:276-80.
- Smith CL, O'Malley BW. Coregulator function: a key to understanding tissue specificity of selective receptor modulators. *Endocr Rev* 2004;25:45-71.
- Aoki Mdel P, Orgnero E, Aoki A, Maldonado CA. Apoptotic cell death of oestrogen activated lactotrophs induced by tamoxifen. *Tissue Cell*. 2003;35:143-52.
- Dohler KD, Srivastava SS, Shryne JE, Jarzab B, Sipos A, Gorski RA. Differentiation of the sexually dimorphic nucleus in the preoptic area of the rat brain is inhibited by postnatal treatment with an estrogen antagonist. *Neuroendocrinology*. 1984;38:297-301.
- Traub AI, Thompson W.. The effect of tamoxifen on spermatogenesis in subfertile men. *Andrologia* 1981;13:486-90.
- Fisher JS, Turner KJ, Brown D, Sharpe RM.. Effect of neonatal exposure to estrogenic compounds on development of the excurrent ducts of the rat testis through puberty to adulthood. *Environ Health Perspect* 1999;107:397-405.
- Balasinor N, Gill-Sharma MK, Parte P, D'Souza S, Kedia N, Juneja HS. Effect of paternal administration of an antiestrogen, tamoxifen on embryo development in rats. *Mol Cell Endocrinol* 2002;190:159-66.

10. Gopalkrishnan K, Gill-Sharma MK, Balasinor N, Padwal V, D'Souza S, Parte P, et al. Tamoxifen-induced light and electron microscopic changes in the rat testicular morphology and serum hormonal profile of reproductive hormones. *Contraception* 1998;57:261-69.
11. Gill-Sharma MK, Balasinor N, Parte P. Effect of intermittent treatment with tamoxifen on reproduction in male rats. *Asian J Androl* 2001;3:115-19.
12. Salata IM, Slowikowska-Hilczer J, Kula K. Influence of intratesticular injections of tamoxifen on spermatogenesis and testosterone secretion in the rat. *Ginecol Pol* 1994;65:63-66.
13. D'Souza UJ. Tamoxifen induced multinucleated cells (symplasts) and distortion of seminiferous tubules in rat testis. *Asian J Androl* 2003;5:217-20.
14. Pagano G, Biase A, Deeva IB, Degan P, Doronin YK, Iaccarino M, et al. The role of oxidative stress in developmental and reproductive toxicity of tamoxifen. *Life Sci* 2001;68:1735-49.
15. Rozenbiom I, Dgany O, Robinzon B, Arnon E, Snapir N. The effect of tamoxifen on the reproductive traits in White Leghorn cockerels. *Pharmacol Biochem Behav.* 1989;32:377-81.