

## A review of the mucormycosis prevalence during the pandemic of the coronavirus (Covid-19) worldwide

Javad Cheraghi<sup>1</sup>, Aref Noorae<sup>2</sup>, Marzie Havasii<sup>3</sup>, Salman Soltani<sup>4</sup>, Kaveh khazaeel<sup>5</sup>

<sup>1</sup> Associate Professor of Physiology, Department of Laboratory Sciences, Ilam School of Paramedical Sciences, Ilam, Iran

<sup>2</sup> PhD in Comparative Anatomy and Embryology, Faculty of Paraveterinary Medicine, University of Ilam, Iran

<sup>3</sup> MSc in Clinical Biochemistry, Ilam University of Medical Sciences, Ilam, Iran

<sup>4</sup> PhD in Comparative Histology, Research Center of Ilam University, Ilam, Iran

<sup>5</sup> Assistant Professor of Anatomical Sciences, Department of Basic Sciences, Faculty of Veterinary Medicine, Shahid Chamran University of Ahvaz, Iran

### Abstract

**Background:** The COVID-19 was first reported in 2019 in Wuhan, China, and spread rapidly in China and other countries. The virus was followed by a wide range of bacterial and opportunistic fungal diseases, including fungal infections such as mucormycosis.

**Materials and methods:** In this narrative review study, scientific databases, such as PubMed, Google Scholar and Springer were searched with the keywords, including Mucormycosis and COVID-19 in the time period between 2020 February and July 2021. 27 articles were retrieved, in which 18 articles were used in the study and 9 were excluded.

**Results:** So far, many people with the coronavirus have been infected by black fungus in the world. Most affected people had the history of diabetes mellitus and also receiving high dose corticosteroids.

**Conclusion:** Recently, with the outbreak of a new wave of the deadly Covid 19 virus in India, there have been many cases of mucormycosis. Mucocycosis is fatal in about 30% of cases.

**Keywords:** COVID-19, Mucormycosis, Prevalence.

**Cited as:** Cheraghi J, Noorae A, Havasii M, Soltani S, Khazaeel K. A review of the mucormycosis prevalence during the pandemic of the coronavirus (Covid-19) worldwide. Medical Science Journal of Islamic Azad University, Tehran Medical Branch 2022; 32(3): 239-245.

**Correspondence to:** Aref Noorae

**Tel:** +98 9352581369

**E-mail:** aref.noraie2012@gmail.com

**ORCID ID:** 0000-0001-8690-2256

**Received:** 19 Apr 2021; **Accepted:** 4 Sep 2021

## مروری بر شیوع قارچ سیاه (Mucormycosis) در دوران همه گیری ویروس کرونا (COVID-19) در سراسر جهان

جواد چراغی<sup>۱</sup>، عارف نورایی<sup>۲</sup>، مرضیه هواسی<sup>۳</sup>، سلمان سلطانی<sup>۴</sup>، کاوه خزاییل<sup>۵</sup>

<sup>۱</sup> دانشیار فیزیولوژی، گروه علوم آزمایشگاهی، دانشکده پیرادامپزشکی ایلام، ایران  
<sup>۲</sup> دکتری تخصصی آناتومی و جنین شناسی مقایسه‌ای دانشکده پیرادامپزشکی دانشگاه ایلام، ایران  
<sup>۳</sup> کارشناسی ارشد بیوشیمی بالینی، دانشگاه علوم پزشکی ایلام، ایران  
<sup>۴</sup> دکتری تخصصی بافت شناسی مقایسه‌ای، مرکز تحقیقات پژوهشی دانشگاه ایلام، ایران  
<sup>۵</sup> استادیار علوم تشریحی، گروه علوم پایه، دانشکده دامپزشکی دانشگاه شهید چمران اهواز، ایران

### چکیده

**سابقه و هدف:** ویروس کرونا برای اولین بار در سال ۲۰۱۹ در شهر ووهان چین گزارش شد و خیلی سریع در چین و سایر کشورها گسترش یافت به دنبال این ویروس طیف وسیعی از بیماری‌های باکتریایی و قارچی فرصت طلب نیز بروز کردند که از جمله عوامل قارچی می‌توان به قارچ سیاه اشاره کرد.

**روش بررسی:** روش پژوهش حاضر مروری بود که با جستجو در پایگاه‌های علمی، مانند *Springer* و *Google Scholar*، *PubMed* و *Springer* با کلید واژه‌های *Mucormycosis* و *COVID-19* در بازه زمانی *2020 February* تا *2021 July* تعداد ۲۷ مقاله یافت شدند و پس از مطالعه کامل، ۱۸ مقاله مورد استفاده قرار گرفتند و ۹ تای آن‌ها از روند کارکنار گذاشته شدند.

**یافته‌ها:** تا کنون در دنیا تعداد زیادی از مبتلایان به ویروس کرونا به قارچ سیاه مبتلا شده‌اند که این قارچ بیشتر افراد کرونایی دیابتی، و افراد مبتلا به کرونا که دارای مصرف بالای کورتیکواستروئید بودند را دچار کرده است.

**نتیجه‌گیری:** اخیراً همزمان با شیوع موج جدید ویروس کشنده کووید ۱۹ در هندوستان، موارد بسیار زیادی در رابطه با بیماری قارچ سیاه توسط پزشکان گزارش شده است که قارچ سیاه در حدود ۳۰ درصد کشندگی دارد.

**واژگان کلیدی:** قارچ سیاه، کرونا ویروس، شیوع.

### مقدمه

آغاز شیوع کرونا ویروس (COVID-19. Coronavirus diseases) به سال ۲۰۱۹ برمی‌گردد. این ویروس اولین بار در شهر ووهان استان هوبی در کشور چین (China, Province Hubei, Wuhan) مشاهده شد و خیلی سریع در کشور چین و سایر کشورها گسترش یافت (۱). علائم و نشانه‌های این بیماری

ویروسی پس از یک دوره نهفتگی ۱ تا ۱۴ روزه آشکار می‌شود (۲) و مهم‌ترین علائمی که در زمان شروع بیماری بروز می‌کنند، تب، سرفه، خستگی و کسالت هستند (۳). انتقال این ویروس از دو راه امکان پذیر است: اول انتقال مستقیم از راه عطسه، سرفه، استنشاق قطرات آلوده و دوم از راه انتقال تماسی که شامل تماس با مخاط دهان، بینی و ملتحمه چشم است (۴). به دنبال این ویروس طیف وسیعی از بیماری‌های باکتریایی و قارچی فرصت طلب نیز بروز کردند (۵)، که از جمله آن‌ها می‌توان به آسپرژیلوز و کاندیدا اشاره کرد (۶). در این بین قارچ سیاه یکی از قارچ‌های فرصت طلب بود که شیوع پیدا کرد و پزشکان از آن با عنوان کمک کننده کروناویروس

آدرس نویسنده مسئول: اهواز، دانشکده دامپزشکی دانشگاه شهید چمران، عارف نورایی

(email: aref.noraie2012@gmail.com)

ORCID ID: 0000-0001-8690-2256

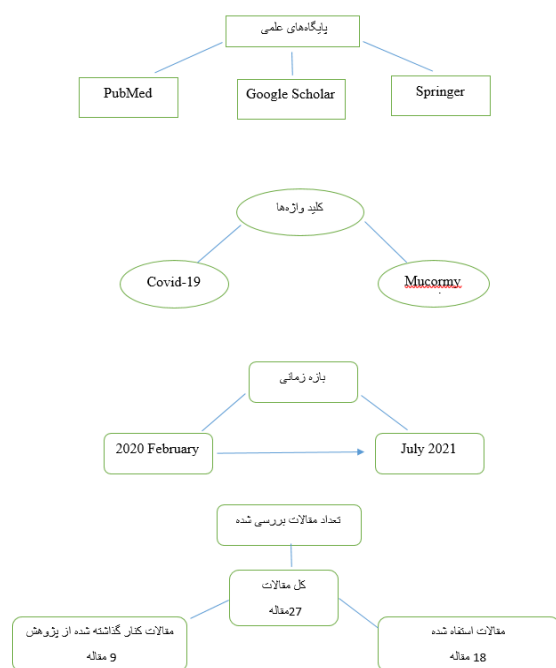
تاریخ دریافت مقاله: ۱۴۰۰/۱/۳۰

تاریخ پذیرش مقاله: ۱۴۰۰/۶/۱۳

کرونا ویروس می‌تواند نقش به‌سزایی در افزایش سرعت شیوع بیماری قارچ سیاه داشته باشد. همچنین ابتلای هم‌زمان افراد به این دو بیماری می‌تواند بسیار مخاطره‌آمیز و کشنده باشد.

## مواد و روشها

روش پژوهش حاضر مروری بود که با جستجو در پایگاه‌های علمی، مانند PubMed، Google Scholar و Springer با کلید واژه‌های Mucormycosis و COVID-19 در بازه زمانی 2020 February تا 2021 July تعداد ۲۷ مقاله مرتبط یافت شدند و پس از مطالعه کامل، ۱۸ مقاله مورد استفاده قرار گرفتند و ۹ تای آن‌ها که ارتباط چندانی با موضوع نداشتند از روند کار کنار گذاشته شدند (شکل ۱). در کل مقالات مورد استفاده شامل ۱۶ مقاله اصیل، ۱ مقاله مروری و ۱ مقاله گزارش موردی بود.



شکل ۱. فلوجارت جستجوی مقالات

## یافته‌ها

از زمان همه‌گیری ویروس کرونای جدید، تاکنون ۱۱۰ نفر مبتلا به قارچ سیاه شناسایی و گزارش شده‌اند که ۸۲ نفر از آنها در هند و ۱۹ نفر دیگر در سایر نقاط جهان هستند. ابتلای مردان بسیار بیشتر از زنان گزارش شده است، به طوری که ۷۸/۹٪ مبتلایان مرد هستند. ۸۰٪ مبتلایان به این قارچ دارای دیابت ملیتوس و ۱۴/۹٪ مبتلایان دارای کتواسیدوز دیابتی بودند که این امر خود نشان دهنده این

در گرفتن جان انسان‌ها نام بردند. اگرچه قارچ سیاه در زمان قبل از همه‌گیری ویروس کرونا و از سالیان دور در بین مردم شیوع داشته، ولی امروزه به همراه کرونا ویروس جدید در هند شیوع پیدا کرده است که شیوع هم‌زمان این دو بیماری با هم می‌تواند عواقب بسیار جدی بر سلامت افراد جامعه بگذارد. موکورمیکوزیس یک عفونت ناشی از قارچ‌های متعلق به راسته Mucorales است (۷). طی ۲ دهه گذشته، موکورمیکوزیس به عنوان یک عفونت قارچی مهم با میزان بالای مرگ و میر ظاهر شده است. زیگومایکوزها بیماری‌های غیر معمول و اغلب کشنده‌ای هستند که توسط قارچ‌های کلاس زیگوماایست‌ها (شامل راسته‌های Mucorales و Entomophthorales) با الگوهای مشخص عفونت بالینی ایجاد می‌شوند. اکثر موارد انسانی توسط قارچ‌های Mucorales ایجاد می‌شود (۸). تظاهر بالینی این قارچ متفاوت است. افرادی که دارای رینو-مدیت مغزی، دیابت ملیتوس و بدخیمی‌های هماتولوژیک هستند بیشتر درگیر می‌شوند، همچنین افرادی که به واسطه پیوند اعضا سیستم ایمنی آن‌ها تضعیف شده است نیز دچار این قارچ می‌شوند (۹). تیدر و همکارانش در سال ۱۹۹۴ نشان دادند که موکورمیکوز ریوی بیشتر در بیماران نوتروپنیک مبتلا به سرطان تحت شیمی‌درمانی القایی و کسانانی که تحت HSCT قرار گرفته‌اند بروز می‌کند (۱۰). تورس و همکارانش در سال ۲۰۰۷ نشان دادند که میزان مرگ و میر در افراد مبتلا به فرم ریوی قارچ سیاه در حدود ۷۶ درصد است که این میزان بسیار بالاست (۱۱). با توجه به اینکه میزان کشندگی فرم ریوی قارچ سیاه حدود ۷۶٪ است، همچنین از طرفی بیماری کووید ۱۹ که معضل کنونی جهان است و ریه افراد را به شدت تحت تاثیر قرار می‌دهد، در مجموع می‌توان اینگونه نتیجه گرفت که هر فردی که به این دو بیماری قارچی و ویروسی مبتلا شود سلامت او بیشتر به خطر می‌افتد. اخیراً چندین مورد از قارچ سیاه در افراد مبتلا به کرونا در کل دنیا به ویژه هند گزارش شده است (۱۲). از مهم‌ترین عواملی که باعث بروز قارچ سیاه در بین افراد مبتلا به کرونا ویروس می‌شود می‌توان به سطح پایین اکسیژن افراد مبتلا (هیپوکسی)، دیابت و افزایش قند خون ناشی از استروئیدها، اسیدوز متابولیک، کتواسیدوز دیابتی، سطح بالای آهن یا همان افزایش فریتین‌ها، کاهش قدرت فاگوسیتیک گلبول‌های سفید خون و سرکوب سیستم ایمنی به دلیل ویروس کرونا یا مصرف استروئیدها به واسطه بیماری‌های زمینه‌ای اشاره کرد (۱۲). با توجه به اینکه موارد متعددی در راستای ابتلای هم‌زمان افراد به قارچ سیاه و کووید ۱۹ گزارش شده است، می‌توان نتیجه گرفت که بیماری

شده بودند. تصویر MRI گسترش کدورت سینوس و عفونت را به حفره قدامی جمجه نشان داد. سپس آنتی بیوتیک‌های مروپنوم و وانکومايسين به صورت داخل وریدی برای بیمار تجویز شدند. سپس بیمار تحت آندسکوپي سینوس قرار گرفت و و بافت‌های نکروزه در مناطق پارانازال (اطراف بینی) و همچنین بافت‌های التهابی و گرانوله در این منطقه یافت شد. همچنین وجود رشته‌های بزرگ و غیرعادی ائوزوفیلیک در رنگ آمیزی هماتوکسیلین- ائوزین بیمار وجود قارچ سیاه را در این بیمار تایید کرد (۱۴).

مردی ۴۵ ساله دارای دیابت ملیتوس و مبتلا به کرونا که کرونای او توسط PCR و سی تی اسکن قفسه سینه تایید شده بود، تحت درمان با دریافت ۲۰۰ میلی گرم رمدسیور به صورت داخل وریدی و دریافت لووفلوکساسین به صورت داخل وریدی قرار گرفت. شش روز بعد تزریق دگزامتازون داخل وریدی آغاز شد و در روز هفتم بیمار از درد در ناحیه چشم چپ شکایت کرد و دچار تورم چشم همراه با کاهش پیشرونده بینایی شد. سی تی اسکن تیرگی‌های یک طرفه سینوس‌های پارانازل چپ را نشان داد. به دلیل علائم بالینی مشابه با عفونت‌های باکتریایی دگزامتازون متوقف شد و وانکومايسين و پیراسیلین داخل وریدی برای بیمار تزریق شد. در روز بعد چشم چپ دچار عدم درک نور شد. سپس بیمار تحت جراحی آندوسکوپیک سینوس قرار گرفت و بافت‌های نکروزه و مایل به سیاه از سینوس‌های پارانازل خارج شد. همچنین مطالعات هیستوپاتولوژیک و مشاهده مناطق التهابی گرانولوماتوز و رشته‌های بزرگ و غیرعادی ائوزوفیلیک در رنگ آمیزی هماتوکسیلین- ائوزین، وجود قارچ سیاه را در این بیمار تایید کرد (۱۳).

یک خانم ۳۲ ساله مبتلا به دیابت کنترل نشده با پتوز کامل چشم چپ و درد صورت در سمت چپ مواجه شد. در ارزیابی چشمی حدت بینایی وی در چشم چپ ۶/۳۶ و مردمک ۴ میلی متر گشاد و ثابت بود و در مقابل نور واکنش نشان نداد. چشم راست طبیعی بود. وی برای ارزیابی به بخش گوش و حلق و بینی ارجاع شد. آندوسکوپي بینی انجام شد. چرک در سمت چپ مشاهده شد و سواب بینی گرفته شد و برای ارزیابی به آزمایشگاه ارسال شد. سی تی اسکن بینی و سینوس پارانازال تقریباً مات شدن کامل سینوس چپ اتموئید، فک بالا و پیشانی به نفع سینوزیت قارچی را نشان داد. همچنین ضخیم شدن عصب بینایی چپ با رشته چربی اطراف آن مشخص شد. آزمایش COVID-19 به صورت اورژانسی انجام شد و

است که دیابت یکی از عوامل کمک کننده به شیوع قارچ سیاه است. ۷۶/۳٪ مبتلایان به قارچ سیاه که مبتلا به کرونا نیز بودند، جهت درمان کرونا کورتیکو استروئید دریافت می‌کردند. این درصد بالا حاکی از آن است که سرکوب سیستم ایمنی به واسطه مصرف کورتیکواستروئیدها می‌تواند شیوع قارچ سیاه را افزایش دهد. حدود ۸۸/۹٪ مبتلایان به قارچ سیاه دچار درگیری ناحیه بینی و سینوس‌ها بودند. در حدود ۳۰/۷٪ مرگ و میر در این بیماری گزارش شده است (۱۳). در خرداد ماه در یک مصاحبه مقامات بهداشتی هند با گزارش بیش از ۸۸۰۰ مورد از عفونت مرگ‌بار قارچ سیاه در بیش از ۱۵ ایالت هند از افزایش قابل توجه ابتلا به این بیماری خبر دادند. بیش از نیمی از موارد ابتلا فقط در دو ایالت غربی گجرات و ماهارا شترا بود و در حدود ۱۵ ایالت دیگر بین ۸ تا ۹۰۰ بیمار گزارش کردند. افزایش بی سابقه ابتلا به این قارچ سبب شده دولت مرکزی از ۲۹ ایالت هند بخواهد اعلام همه گیری کنند. در یکی از بیمارستان‌های دولتی در شهر ایندور در ایالت مادیا پرادش در مرکز هند تعداد مبتلایان در طول یک شب از هشت نفر به ۱۸۵ نفر افزایش یافت. دکتر وی پی پاندی یکی از مسئولان این بیمارستان گفته است باید ۸۰ درصد بیماران فوراً جراحی شوند و ۱۱ بخش در این بیمارستان که در مجموع ۲۰۰ تخت‌خوابی است به قارچ سیاه اختصاص داده شد. به گفته پزشکان هندی تنها راه درمان این بیماری تزریق آموتریپسین بی به مدت دو ماه است که هر تزریق ۳۵۰۰ روپیه، ۴۸ دلار قیمت دارد.

در ادامه به طور خلاصه به بررسی چندین بیمار مبتلا به کرونا ویروس که مبتلا به قارچ سیاه هم شدند خواهیم پرداخت.

زنی ۴۰ ساله که به واسطه سی تی اسکن و PCR بیماری کرونای او تایید شده بود، پس از بستری در بیمارستان و دریافت اکسیژن، دریافت ۲۰۰ میلی گرم رمدسیور به صورت داخل وریدی، دریافت لووفلوکساسین به صورت داخل وریدی، در روز هفتم بیمار دگزامتازون دریافت کرد. هشت روز بعد بیمار دچار کاهش بینایی دوطرفه شد. معاینات چشم پزشکی کامل انجام شد. چشم راست دچار بیرون زدگی خیف بود و چشم چپ طبیعی، مردمک‌ها تا حدودی گشاد شده بودند. در سی تی اسکن سینوس‌ها کدر و برجسته‌تر به نظر می‌رسیدند که سینوس اتموئیدال (سینوس غربالی) و اسفنوئیدال (پروانه‌ای) بیشتر برجسته

نتیجه گیری می‌شود اخیراً هم‌زمان با شیوع موج جدید ویروس کشنده کووید ۱۹ در هندوستان، موارد بسیار زیادی در رابطه با بیماری قارچ سیاه توسط پزشکان گزارش شده است. فراوانی بسیار بالایی در افرادی که به طور هم‌زمان به کرونا و قارچ سیاه مبتلا هستند وجود دارد و وجه مشترک در این افراد این بود که دارای قند خون غیرطبیعی و مصرف بالای کورتیکواستروئیدها بودند. همچنین میزان ابتلای آقایان به بیماری قارچ سیاه نسبت به خانم‌ها بیشتر بود. از طرفی تنها راهکار درمان این بیماری تزریق وریدی روزانه داروی ضدقارچ آمفوتریپسین B به مدت ۲ ماه است که این خود برای بیمار بسیار هزینه بر دار است.

### بحث

شیوع قارچ سیاه در بین افراد سالم و بدون سابقه بیماری بسیار پایین است، ولی در افراد دیابتی، افراد دارای بدخیمی‌های هماتولوژیک، افراد دارای نوتروپونی طولانی مدت، افراد پیوند شده اعضا، افراد دچار ضعف سیستم ایمنی به واسطه مصرف کورتیکواستروئیدها و افراد مبتلا به ایدز میزان شیوع این قارچ بالاست (۱۶). این قارچ می‌تواند سینوس‌های اطراف بینی، سیستم عصبی مرکزی، ریه‌ها، دستگاه گوارش، کلیه، قلب، مفاصل و حتی پوست را درگیر کند (۱۶). ارگان‌های درگیر با توجه به نوع بیماری زمینه‌ای در افراد مختلف متفاوت هستند، به طور مثال درگیری ریوی بیشتر در افراد مبتلا به نوتروپونی و افراد مبتلا به بدخیمی خونی دیده می‌شود، در حالی که فرم گوارشی در افراد مبتلا به سو تغذیه بروز می‌کند (۱۲).

پراکاش و همکارانش، در سال ۲۰۱۹ به بررسی ۳۸۸ مورد موکورمایکوزیس تایید شده یا مشکوک در هند قبل از کرونا پرداختند که در مطالعه آن‌ها مشخص شد ۱۸٪ مبتلایان دچار کتواسیدوز دیابتی و ۵۷٪ بیماری کنترل نشده داشتند که نتایج مطالعه آن‌ها همسو با نتایج مطالعه حاضر است (۱۷). به طور مشابه، در داده‌های ۴۶۵ مورد موکورمایکوزیس بدون کووید ۱۹- در هند، پاتل و همکارانش نشان دادند که شایع‌ترین شکل آن رینوآوربیتال (۶۷٪) و بعد از آن فرم ریوی (۱۳٪) و نوع پوستی (۱۰٪) است که در مطالعه ما شایع‌ترین فرم بیماری متعلق به افراد دیابتی بود (۱۸).

در مطالعه جان و همکارانش در سال ۲۰۲۱ در یک مطالعه مروری سیستماتیک یافته‌های ۴۱ مورد موکورمایکوزیس تایید

گزارش Covid مثبت شد. همچنین معاینه هیستوپاتولوژیک نیز قارچ سیاه را تایید کرد. تکرار RT-PCT وی پس از چهارده روز مثبت شد و به دلیل محدودیت‌های مالی بنا به درخواست وی مرخص شد. پیگیری‌های بعدی وی به مدت دو ماه از طریق مصاحبه تلفنی انجام شد. وی کاهش درد صورت و بهبود لاگوفتالموس را گزارش کرد، اما بهبودی در بینایی او ایجاد نشده بود (۱۴).

یک خانم ۳۳ ساله سومالیایی با سابقه پزشکی فشار خون بالا و آسم، با تغییر وضعیت روانی به بخش اورژانس مراجعه کرد. شوهر وی اظهار داشت ۲ روز قبل از مراجعه بیمار علائم استفراغ، سرفه و تنگی نفس داشت. علائم حیاتی هنگام ورود از نظر تاکی کاردی خفیف، فشار خون بالا و تاکی پنه قابل توجه بود. پس از معاینه سر و صورت مهم‌ترین موارد پتوز چشم (افتادگی پلک) چپ با پروپتوز (بیرون زدگی چشم) ۱ سانتی متری بود. چشم دارای یک مردمک متسع و ثابت بود. هیچ گونه ترشحاتی در چشم او وجود نداشت. غشاهای مخاطی خشک بودند و کام ترشحات قهوه‌ای و خشک داشت. یک CT از سر، صورت و چشم او به دست آمد. CT از نظر آسیب شناسی حاد ناحیه سر منفی بود. در CT صورت، ضخیم شدن مخاط سینوس ماگزایلا (فک بالا) متوسط و دو طرفه و همچنین ضخیم شدن مخاط سینوس اتموئید و تیرگی مخاط واحدهای استخوان سازی قابل توجه بود. کانتوتومی (جراحی چشم) جانبی اضطراری به دلیل فشار داخل چشمی ۸۰ میلی متر جیوه در شرایط پروپتوز، توسط پزشک انجام شد. از متخصصان گوش و حلق و بینی استفاده شد و برای انجام این عمل از مخاط بینی سواب برداشته شد. از چشم پزشکی نیز مشاوره شد و بیمار در بخش مراقبت‌های ویژه پزشکی بستری شد. مشاهدات سینوسی برای عوامل قارچی گسترده، از جمله هیف، مخمر مثبت بود و تا حدودی قارچ سیاه را تایید کرد. یک MRI مغز در طول بستری در ICU به دست آمد که نشان دهنده ناهنجاری سیگنال چند کانونی گسترده با ادم و شواهدی از ایسکمی و انفارکتوس بود. این یافته‌ها علائمی از وجود قارچ سیاه رینو-مدیت مغز هستند. در روز ۲۴ بستری، تکرار MRI مغز نشان داد که مناطق ادم مغزی که به چندین مجموعه مایع پیچیده کپسوله شده تبدیل شده‌اند و عمدتاً در منطقه دوطرفه مشکوک به قارچ سیاه مهاجم هستند. برای مداخله احتمالی جراحی از جراحی مغز و اعصاب استفاده شد (۱۵).

علت تجویز کورتیکواستروئید به بیماران کرونایی این است که ایمنی بدن از تنظیمات و چارچوب خود خارج شود، تا تبادل اکسیژن بین ریه و خون قطع نشود؛ ولی از طرفی کورتیکواستروئیدها باعث ضعف سیستم ایمنی می‌شوند که قارچ سیاه از این تضعیف سیستم ایمنی بدن استفاده می‌کند و به سرعت در بدن فرد پخش می‌شود. از سوی دیگر، در افراد کرونایی که ریه آن‌ها درگیر می‌شود چون سطح اکسیژن پایین می‌آید و از طرفی سطح پایین اکسیژن (هیپوکسی) عاملی مستعد کننده برای شیوع قارچ سیاه است؛ بنابراین در افرادی با درگیری فرم ریوی کروناویروس این قارچ به سرعت فرد را مبتلا می‌کند.

با توجه به مطالبی که در این پژوهش آورده شده است، می‌توان چنین نتیجه گرفت که بیماری کروناویروس می‌تواند نقش به‌سزای در افزایش شیوع بیماری قارچ سیاه داشته باشد.

شده را در افراد مبتلا به COVID-19 گزارش کردند که ۹۳٪ آن‌ها دارای دیابت کنترل نشده بودند و ۸۸٪ آن‌ها علاوه بر دیابت کورتیکواستروئید دریافت می‌کردند که همسو با نتایج مطالعه حاضر است. در مجموع، این یافته‌ها نشان می‌دهد که در افراد مبتلا به کووید-۱۹ ارتباط موکومیکوزیس، دیابت و استروئید وجود دارد (۱۲).

ویروس کرونا با توجه به تغییراتی که در ایمنی بدن ایجاد می‌کند باعث می‌شود سیستم ایمنی بدن که برای برخورد با ویروس فعال شده، از کنترل خارج شود و این مسئله منجر به ایجاد عارضه در بدن فردی می‌شود که سیستم ایمنی بدنش فعال شده است، یعنی سیستم ایمنی بدن به جای اینکه ویروس را بکشد و از بین ببرد با تولید یک سری مواد داخل خون منجر به عوارضی همچون درگیری ریه می‌شود و در پی آن تبادل اکسیژن بین ریه و خون صورت نخواهد گرفت و باعث افت اکسیژن شده و در نهایت منجر به مرگ می‌شود.

## REFERENCES

- Cucinotta D, Vanelli M. WHO Declares COVID-19 a Pandemic. *Acta Biomed* 2020; 91: 157-60.
- Li Q, Guan X, Wu P, Wang X, Zhou L, Tong Y, et al. Early transmission dynamics in Wuhan, China, of novel coronavirus-infected pneumonia *N Engl J Med* 2020;382:1199-207.
- Ren LL, Wang YM, Wu ZQ, Xiang ZC, Guo L, Xu T, et al. Identification of a novel coronavirus causing severe pneumonia in human: a descriptive study. *Chin Med J (Engl)* 2020;133:1015-24.
- Lu CW, Liu XF, Jia ZF. 2019-nCoV transmission through the ocular surface must not be ignored. *Lancet* 2020;395:e39.
- Kubin CJ, McConville TH, Dietz D, Zucker J, May M, Nelson B, et al. Characterization of Bacterial and Fungal Infections in Hospitalized Patients With Coronavirus Disease 2019 and Factors Associated With Health Care-Associated Infections. *Open Forum Infect Dis* 2021;8:ofab201.
- Song G, Liang G, Liu W. Fungal Co-infections Associated with Global COVID-19 Pandemic: A Clinical and Diagnostic Perspective from China. *Mycopathologia* 2020 ;185:599-606.
- Hibbett DS, Binder M, Bischoff JF, Blackwell M, Cannon PF, Eriksson OE, et al. A higher-level phylogenetic classification of the Fungi. *Mycol Res* 2007;111:509-47.
- Spellberg B, Edwards J Jr, Ibrahim A. Novel perspectives on mucormycosis: pathophysiology, presentation, and management. *Clin Microbiol Rev* 2005;18:556-69.
- Prakash H, Chakrabarti A. Epidemiology of Mucormycosis in India. *Microorganisms* 2021;9:523.
- Tedder M, Spratt JA, Anstadt MP, Hegde SS, Tedder SD, Lowe JE. Pulmonary mucormycosis: results of medical and surgical therapy. *Ann Thorac Surg* 1994;57:1044-50.
- Torres-Narbona M, Guinea J, Martínez-Alarcón J, Muñoz P, Gadea I, Bouza E. MYCOMED Zygomycosis Study Group. Impact of zygomycosis on microbiology workload: a survey study in Spain. *J Clin Microbiol* 2007;45:2051-3.
- Singh A K, Singh R, Joshi SR, Misra A. Mucormycosis in COVID-19: a systematic review of cases reported worldwide and in India. *Diabetes Metab Syndr* 2021;15:102146.
- Veisi A, Bagheri A, Eshaghi M, Rikhtehgar MH, Rezaei Kanavi M, Farjad R. Rhino-orbital mucormycosis during steroid therapy in COVID-19 patients: A case report. *Eur J Ophthalmol* 2022;32:NP11-16.
- Saldanha M, Reddy R, Vincent MJ. Title of the Article: Paranasal Mucormycosis in COVID-19 Patient. *Indian J Otolaryngol Head Neck Surg* 2021:1-4.
- Werthman-Ehrenreich A. Mucormycosis with orbital compartment syndrome in a patient with COVID-19. *Am J Emerg Med* 2021;42:264.e5-264.e8.

16. Sugar AM. Mucormycosis. *Clin Infect Dis* 1992;14:S126-29.
17. Prakash H, Ghosh AK, Rudramurthy SM, Singh P, Xess I, Savio J, et al. A prospective multicenter study on mucormycosis in India: Epidemiology, diagnosis, and treatment. *Med Mycol* 2019;57:395-402.
18. Patel A, Kaur H, Xess I, Michael JS, Savio J, Rudramurthy S, et al. A multicentre observational study on the epidemiology, risk factors, management and outcomes of mucormycosis in India. *Clin Microbiol Infect* 2020;26:944.e9-944.e15.