

The effect of Gallic acid on prenatal entorhinal cortex and CA1/CA3 hippocampal areas in trimethyltin intoxication rat

Razieh Raghebi¹, Soheila Mohammadi Safari Kuchi², Mahboobeh Karimi², Mohammad Amin Edalatmanesh³

¹MSc in Cell and Developmental Biology, Department of Biology, College of Sciences, Shiraz Branch, Islamic Azad University, Shiraz, Iran

²MSc in Animal Physiology, Department of Biology, College of Sciences, Shiraz Branch, Islamic Azad University, Shiraz, Iran

³Associate Professor of Physiology, Department of Biology, College of Sciences, Shiraz Branch, Islamic Azad University, Shiraz, Iran

Abstract

Background: Prenatal intoxication with trimethyletin (TMT) induces widespread neuronal death in the central nervous system by inducing oxidative stress. The aim of this study was to evaluate the antioxidant effect of gallic acid (GA) on the neuronal density of the entorhinal cortex, hippocampal pyramidal cells and oxidative stress parameters in the fetal forebrain following TMT intoxication.

Materials and methods: 25 pregnant Wistar female rats were randomly divided into 5 groups, including control, TMT+Saline, TMT+GA100, TMT+GA200 and TMT+GA400. To induce TMT intoxication, TMT (9 mg/kg body weight) was injected intraperitoneally into pregnant rats on embryonic day (ED) 14. From the ED12 to ED18, the treatment groups received orally GA at different doses. After fetal cesarean section on the ED21, neuronal density assessment of the entorhinal cortex, CA1 and CA3 regions of the hippocampus and forebrain level of catalase (CAT), superoxide dismutase (SOD) and malondialdehyde (MDA) was performed by ELISA.

Results: The results showed a significant increase in the activity of CAT and SOD enzymes and a significant decrease in MDA in the forebrain of GA-receiving groups compared to the TMT + Saline group. In addition, increased neuronal density was observed in the entorhinal cortex and CA1/CA3 regions of the hippocampus in the GA treated rats compared to the TMT + Saline group.

Conclusion: Prenatal TMT intoxication induced oxidative stress in the fetal forebrain, causing damage to the entorhinal cortex and hippocampus of rat fetal brain. On the other hand, GA prevented and improved neuronal damage in these areas of the fetal brain.

Keywords: *Entorhinal cortex, Hippocampus, Trimethyletin, Prenatal, Gallic acid.*

Cited as: Raghebi R, Mohammadi Safari Kuchi S, Karimi M, Edalatmanesh MA. The effect of Gallic acid on prenatal Entorhinal cortex and CA1/CA3 hippocampal areas in Trimethyltin intoxication rat. Medical Science Journal of Islamic Azad University, Tehran Medical Branch 2022; 32(3): 293-302.

Correspondence to: Mohammad Amin Edalatmanesh

Tel: +98-71-36410041

E-mail: amin.edalatmanesh@gmail.com

ORCID ID: 0000-0002-7936-1145

Received: 24 Feb 2022; **Accepted:** 19 Apr 2022

اثر اسید گالیک بر قشر انتورینال و نواحی CA1/CA3 هیپوکامپ جنین موش صحرائی در مسمومیت با تری متیل تین

راضیه راغبی^۱، سهیلا محمدی صفری کوچی^۲، محبوبه کریمی^۲، محمد امین عدالت منش^۳

^۱ کارشناس ارشد زیست شناسی سلولی- تکوینی، گروه زیست شناسی، دانشکده علوم، واحد شیراز، دانشگاه آزاد اسلامی، شیراز، ایران

^۲ کارشناس ارشد فیزیولوژی جانوری، گروه زیست شناسی، دانشکده علوم، واحد شیراز، دانشگاه آزاد اسلامی، شیراز، ایران

^۳ دانشیار فیزیولوژی، گروه زیست شناسی، دانشکده علوم، واحد شیراز، دانشگاه آزاد اسلامی، شیراز، ایران

چکیده

سابقه و هدف: مسمومیت پری‌ناتال با تری‌متیل‌تین (TMT) با القاء استرس اکسیداتیو سبب مرگ نورونی گسترده در سیستم عصبی مرکزی می‌گردد. هدف از این پژوهش، ارزیابی اثر آنتی‌اکسیدانی اسید گالیک (GA) بر دانسیته نورونی قشر انتورینال، سلول‌های هرمی هیپوکامپ و فاکتورهای استرس اکسیداتیو در مغز قدامی جنین به دنبال مسمومیت با TMT بود.

روش بررسی: ۲۵ سر موش صحرائی ماده باردار نژاد ویستار به صورت تصادفی در ۵ گروه کنترل، TMT+Saline، TMT+GA100، TMT+GA200 و TMT+GA400 قرار گرفتند. جهت القای مسمومیت تری‌متیل‌تینی، در روز ۱۴ بارداری، TMT (۹ میلی‌گرم/کیلوگرم وزن بدن) به موش‌های صحرائی باردار به صورت درون صفاقی تزریق شد. گروه‌های تیمار از روز ۱۲ تا ۱۸ بارداری، GA را با دوزهای مختلف به روش گاوآژ دریافت کردند. پس از سزارین جنین‌ها در روز ۲۱ بارداری، ارزیابی تراکم نورونی قشر انتورینال، نواحی CA1 و CA3 هیپوکامپ و سطح بافتی آنزیم‌های کاتالاز (CAT)، سوپر اکسید دیسموتاز (SOD) و مالون‌دی‌آلدهید (MDA) در مغز قدامی جنین به روش الایزا صورت گرفت.

یافته‌ها: نتایج نشان‌دهنده افزایش معنی‌دار فعالیت آنزیم‌های CAT و SOD و کاهش معنی‌دار MDA در مغز قدامی جنین‌های دریافت‌کننده اسید گالیک نسبت به گروه TMT+Saline بود. علاوه بر این، افزایش تراکم نورونی در قشر انتورینال و نواحی CA1/CA3 هیپوکامپ در گروه‌های دریافت‌کننده اسید گالیک نسبت به گروه TMT+Saline دیده شد.

نتیجه‌گیری: مسمومیت پری‌ناتال با TMT با القای استرس اکسیداتیو در مغز قدامی جنین، سبب آسیب قشر انتورینال و هیپوکامپ مغز جنین موش‌های صحرائی شد. از طرف دیگر، اسید گالیک سبب بهبود آسیب نورونی در این نواحی از مغز جنین شد.

واژگان کلیدی: قشر انتورینال، هیپوکامپ، تری‌متیل‌تین، پری‌ناتال، گالیک اسید.

مقدمه

تری‌متیل‌تین (TMT) ارگانوتینی که به طور گسترده‌ای به عنوان یک ترکیب نوروتوکسیک در مسمومیت سیستم عصبی مرکزی استفاده شده است، در موش‌ها سبب ایجاد ضایعاتی

در سیستم لیمبیک و حافظه فضایی می‌گردد (۱). بیان وابسته به فاکتور نکروز دهنده توموری آلفا (TNF- α) یا پروتئین کیناز C (PKC) استانیین فرضیه‌ای است که نقش سمیت انتخابی عصبی TMT را توضیح می‌دهد (۲). مسمومیت با TMT سبب اختلالات رفتاری-شناختی در انسان و حیوانات آزمایشگاهی شده است (۳). مطالعات نشان داده‌اند، موش‌هایی که پیش از تولد در معرض TMT بوده‌اند، از زمان انجام درست آزمون‌های شناختی ناتوان هستند (۴). هرچند، به نظر می‌رسد TMT باعث آسیب نورونی در هیپوکامپ حیوانات و

آدرس نویسنده مسئول: شیراز، گروه زیست شناسی، دانشکده علوم، دانشگاه آزاد اسلامی، محمد امین

عدالت منش (email: amin.edalatmanesh@gmail.com)

ORCID ID: 0000-0002-7936-1145

تاریخ دریافت مقاله: ۱۴۰۰/۱۲/۵

تاریخ پذیرش مقاله: ۱۴۰۱/۱/۳۰

انسان می‌شود، مطالعات محدودی درباره اثرگذاری این ترکیب بر مغز جنین در حال تکوین صورت گرفته است و تاکنون مطالعه‌ای درباره اثرگذاری آن بر نواحی قشری مغز جنین انجام نشده است. با این وجود، فعال شدن کاسپاز ۳ که در پی تزریق TMT مشاهده شده است، سبب القای نکروز و آپوپتوز در مغز موش‌های صحرایی که پیش از تولد در معرض TMT بوده‌اند، دیده شده است (۵). در قشر مغز موش‌های صحرایی بالغ به دنبال تجویز TMT فعالیت مسیر پروآپوپتوزی کاسپاز ۳ اتفاق می‌افتد (۶). همچنین، افزایش تشکیل پروتئین کربونیل طی مراحل اولیه مسمومیت با تری متیل تین (۱ تا ۳ روز پس از تیمار) در قشر مغز دیده شده است (۶). زوال حافظه شناختی، بیش‌فعالی، پرخاشگری، رفتارهای جنسی متغیر، آتاکسی، اختلال حسی پا و پیدایش سندرم خاصی بنام سندرم مخچه-لیمبیک از علائم مسمومیت حاد با TMT در انسان‌هاست (۷). هرچند، تا کنون اثرات تراژونیک این ترکیب بر مغز و رفتار به روشنی مشخص نشده است.

سمیت پری‌ناتال با ترکیبات نوروتوکسیکانت احتمالاً سبب تکوین نامناسب هیپوکامپ می‌شود و زمینه بروز ناهنجاری‌های عصب روانشناختی را در نوزادان و نیز بزرگسالی پدید می‌آورد (۸). آسیب هیپوکامپی ناشی از TMT ممکن است به سبب التهاب عصبی، سمیت تحریکی ناشی از اضافه بار کلسیم، اختلال میتوکندریایی و یا استرس اکسایشی روی دهد. انواع خاصی از نورون‌ها و بخش‌های خاصی از مغز نسبت به آسیب‌های اکسیداتیو حساس‌ترند که از جمله آن‌ها می‌توان به نورون‌های پیرامیدال ناحیه CA1 تا CA3 هیپوکامپ اشاره کرد (۹). کاهش تراکم نورونی در هیپوکامپ به دلیل استرس اکسایشی سبب کاهش قدرت حافظه و یادگیری می‌شود، که چنین حالتی در بیماری آلزایمر نیز دیده شده است (۱۰). از این رو، استفاده از شیوه‌های درمانی در دسترس و کم‌هزینه در کاهش فشار اکسایشی ناشی از رادیکال‌های آزاد و اهمیت آنتی‌اکسیدان‌ها در رژیم غذایی مادران و نوزادان حائز اهمیت است.

اسید گالیک (۳) و ۴ و ۵- تری هیدروکسی بنزوئیک اسید، GA یکی از مهم‌ترین ترکیبات پلی‌فنولی در گیاهان و محصول طبیعی هیدرولیز تانن‌ها است (۱۱). GA یک آنتی‌اکسیدان قوی است که دارای فعالیت‌های ضد جهش‌زایی و ضد سرطان است و مشتقات آن یعنی ۴-۵- متیل اسید گالیک به عنوان متابولیت اصلی GA در موش‌های صحرایی و انسان‌ها گزارش شده است (۱۱). ترکیبات پلی‌فنونی مختلف

نشان داده‌اند که دارای فعالیت پاک‌کنندگی و توانایی فعال‌سازی آنزیم‌های اصلی آنتی‌اکسیدانی در مغز است؛ در نتیجه، چرخه معیوب استرس اکسیداتیو و آسیب بافتی را مهار می‌کنند. تأثیرات حفاظتی عصبی بسیاری از پلی‌فنول‌ها از جمله اسید گالیک بر توانایی آن‌ها در نفوذ به سد خونی-مغزی تکیه می‌کنند (۱۲). برخی از مشتقات اسید گالیک اثرات حفاظت‌کننده عصبی در سلول‌های رده SH-SY5Y که با ۶ هیدروکسی دوپامین مسموم شده‌اند، دارند. این اثرات حفاظت‌کننده عصبی به خصوصیت از بین‌برندگی رادیکال‌های آزاد توسط این ترکیب بستگی دارد (۱۳). با توجه به اطلاعات محدودی که درباره اثر پرناتال TMT بر ساختارهای قشری و هیپوکامپ جنین وجود دارد، هدف از این تحقیق ارزیابی اثر مسمومیت پرناتال TMT بر القای استرس اکسایشی مغز قدامی و آسیب قشر انورتورینال و هیپوکامپ جنین موش‌های صحرایی و نقش اسید گالیک بر پیشگیری و بهبود این آسیب‌ها است.

مواد و روشها

حیوانات و گروه‌بندی

در این مطالعه از جنین‌های حاصل از ۲۵ سر موش صحرایی ماده باردار نژاد ویستار با میانگین وزنی 25 ± 180 گرم و سن ۸ هفته استفاده شد. حیوانات ماده دست نخورده از موسسه سرم سازی رازی تهیه شدند و پس از انتقال به دانشگاه آزاد شیراز طی روند سازگاری ۷ روزه با محیط برای مطالعه قرار گرفتند. در آزمایشگاه، موش‌های صحرایی در قفس‌های پلی‌کربنات (محصول شرکت رازی راد، ایران) در شرایط آزمایشگاهی کنترل شده نگهداری شدند. دمای محیط ۲۳-۲۲ درجه سانتی‌گراد، رطوبت نسبی ۵۵-۴۵ درصد، چرخه ۱۲/۱۲ نورا/ تاریکی (با شروع نور در ساعت ۶:۰۰) در نظر گرفته شد که در تمام مراحل انجام آزمایش این شرایط به صورت نسبی تنظیم شده بود. غذای استاندارد موش آزمایشگاهی (محصول شرکت خوراک دام و طیور فارس، ایران) و آب آزادانه (*ad libitum*) در دسترس بود. موش‌های صحرایی ماده در ۵ گروه ۵ نفره کنترل، TMT+Saline، TMT+GA100، TMT+GA200 و TMT+GA400 تقسیم شدند. تعداد ۲۵ سر موش صحرایی نر بالغ نژاد ویستار با میانگین وزنی 220 ± 10 گرم جهت جفت‌گیری به کار گرفته شد. قبل از اقدام برای جفت‌گیری آزمون پاپ اسمیر جهت تعیین سیکل استروس انجام شد و تنها حیواناتی استفاده شدند که ۲ تا ۳ دوره سیکل استروس منظمی داشتند. پس از قرار دادن موش‌های صحرایی نر

و ماده در قفس جفت گیری در ساعات اولیه تاریکی (۶ عصر)، بلافاصله صبح روز بعد صحت جفت گیری بررسی شد. مشاهده پلاک واژنی و یا وجود اسپرماتوزوآ در اسمیر واژنی نشانه جفت گیری بود و آن روز به عنوان روز صفر حاملگی تعیین شد. در گروه کنترل هیچ نوع تیماری در دوره بارداری انجام نشد. سایر گروه‌های مطالعه در روز ۱۴ بارداری میزان ۹ میلی گرم بر کیلوگرم وزن بدن TMT را به صورت تک دوز درون صفاقی دریافت کردند (۱۴). گروه TMT+Saline از روز ۱۲ تا ۱۸ بارداری نرمال سالیین (حلال اسید گالیک) و گروه‌های TMT+GA100، TMT+GA200 و TMT+GA400 به ترتیب دوزهای ۱۰۰، ۲۰۰ و ۴۰۰ میلی گرم بر کیلوگرم وزن بدن حیوان را روزانه و به صورت دهانی دریافت کردند (۱۵). گاوژ GA و نرمال سالیین بین ساعات ۸ تا ۱۰ صبح انجام شد.

در روز ۲۱ بارداری (دوره بارداری ۲۱ الی-۲۳ روز) مادران جهت خارج نمودن جنین‌ها با مخلوطی از کتامین (۵۰ mg/kg) و زایلازین (۵ mg/kg) به طور عمیق بی‌هوش شدند. به دنبال لاپراتومی و نمایان شدن لوله های رحمی، جنین‌ها به آرامی خارج شدند و پس از اطمینان از زنده بودن آنها جهت مطالعات بیوشیمی و بافت شناسی مغز از هر گروه ۱۰ سر جنین (دو جنین از هر مادر) به طور تصادفی انتخاب شدند. تمام مراحل نگهداری و انجام آزمایشات حیوانی زیر نظر کمیته اخلاق دانشگاه آزاد اسلامی شیراز (کد اخلاق: IR.IAU.SHIRAZ.REC.1400.037) و منطبق با قوانین بین‌المللی رعایت قوانین اخلاقی کار با حیوانات آزمایشگاهی صورت گرفته است.

مطالعات بیوشیمیایی

برای بی‌هوش کردن، جنین‌های زنده (n=10) به روش هایپوترمی بر روی یخ قرار داده شدند و پس از ۵ دقیقه سر آنها قطع شد. سرهای جنین بلافاصله بر روی محلول نرمال سالیین بسیار سرد در پتری دیش قرار گرفتند و با دقت در زیر استریوسکوپ (Olympus, Japan) مغز از درون جمجمه خارج شد. آنگاه از قسمت بالای کولیکولوس‌های فوقانی مغز قدامی و خلفی از یکدیگر جدا شد و مغز قدامی جهت مطالعه مورد استفاده قرار گرفت. نمونه های مغزی پس از توزین، با محلول نرمال سالیین به همراه بافر تریس (Sigma, Germany) شستشو داده شدند و به مدت ۵ دقیقه با دستگاه هموژنایزر (IKA, Germany) با ۵۰۰ دور در دقیقه هموژنیزه شدند. محلول هموژنیزه شده توسط سانتریفیوژ یخچال دار (Hermle, Germany) به مدت ۵ دقیقه در دور ۵۰۰ rpm، سانتریفیوژ و از محلول ۰/۵ میلی مولار فنیل متیل سولفونیل فلوراید (Sigma-

Aldrich, Germany) به‌عنوان مهارکننده پروتئازها استفاده شد (۱۶). پس از سانتریفیوژ، محلول رویی به کمک سمپلر برداشته شد و سپس میزان بافتی فاکتورهای استرس اکسیداتیو مورد سنجش قرار گرفت. توسط روش ELISA و کیت‌های شرکت فاین تست (Fine Test, China) و به کمک دستگاه خوانشگر الایزا (Stat Fax, USA) سطح آنزیم کاتالاز (CAT) با حساسیت $18/75$ میلی واحد بین الملل بر میلی لیتر و محدوده ۲۰۰۰-۳۱/۲ میلی واحد بین الملل بر میلی لیتر، سوپر اکسید دیسموتاز (SOD) با حساسیت $9/375$ پیکوگرم بر میلی لیتر و محدوده ۱۰۰۰-۱۵/۶ پیکوگرم بر میلی لیتر، و مالون دی آلدئید (MDA) با حساسیت $4/688$ نانوگرم بر میلی لیتر و محدوده ۵۰۰-۷/۸۱۳ نانوگرم بر میلی لیتر در مغز قدامی جنین سنجش شد.

مطالعات بافت شناسی

۴۸ ساعت پس از قرار دادن سرهای جنین (n=10) در در محلول پارافرمالدهید ۴٪، مغز جنین با دقت و بدون این که آسیبی به آن وارد شود به طور کامل جدا شد. مغز جدا شده سپس، با ترازوی دیجیتالی بسیار حساس (سنجش تا ده هزارم گرم) توزین شد. جهت تهیه اسلایدهای بافتی، نمونه‌های کامل مغز با کمک دستگاه اتوتکنیکون پردازش شد و پس از تهیه بلوک‌های پارافینه، برش‌هایی با ضخامت ۵ میکرون تهیه شد. آنگاه، رنگ آمیزی هماتوکسیلین-ئوزین (H-E) انجام شد و تصویربرداری میکروسکوپی با میکروسکوپ نوری (Olympus-BH2) انجام شد. به کمک اطلس Uta Schambra از مغز موش صحرایی در دوره پریناتال تشخیص هیپوکامپ و قشر انتورینال جنین تشخیص داده شد.

جهت سنجش دانسیته سلولی در مناطق مختلف هیپوکامپ و قشر انتورینال از روش دایسکتور با نمونه‌برداری تصادفی استفاده شد. به طور کلی، در این روش سلول‌ها در یک چهارچوب مرجع (دایسکتور) شمارش شدند. پس از شمارش سلول‌ها، تراکم با فرمول $N_A = \sum Q / \sum P \times AH$ محاسبه شد که در آن N_A = دانسیته نورونی، $\sum Q$ = مجموع سلول‌های شمارش شده در یک نمونه، $\sum P$ = تعداد دفعات نمونه برداری شده در یک نمونه، A = مساحت چهارچوب نمونه برداری و H = فاصله بین دو برش متوالی، یا ضخامت هر برش می‌باشد. بر این اساس، دانسیته نورونی بر مبنای تعداد سلول‌ها در میلی متر مکعب بافت (N/mm^3) تعیین می‌شود (۱۷).

تحلیل آماری

تحلیل آماری بین گروه‌های مختلف با استفاده از نرم افزار SPSS نسخه ۲۲ انجام شد. همچنین، به منظور تعیین وجود اختلاف معنی دار بین گروه‌های مورد نظر، آزمون آنالیز واریانس یک طرفه

و آزمون تعقیبی توکی انجام شد. مقادیر $p < 0.05$ معنی‌دار در نظر گرفته شد.

یافته‌ها

ارزیابی فاکتورهای استرس اکسیداتیو در بافت مغز قدامی جنین

مطالعات آماری صورت گرفته بر روی میانگین فعالیت آنزیم‌های SOD، CAT، MDA و نتایج حاصل از آنالیز واریانس یک طرفه در جدول ۱ وارد شده است. نتایج نشان داد که سطح فعالیت آنزیم CAT در نمونه مغز قدامی جنین در گروه TMT+Saline نسبت به گروه کنترل به طور قابل توجهی کاهش یافته است ($p < 0.001$). همچنین، افزایش معنی‌داری در میزان فعالیت CAT در گروه TMT+GA100 ($p < 0.01$) و گروه TMT+GA200 ($p < 0.001$) مشاهده گردید.

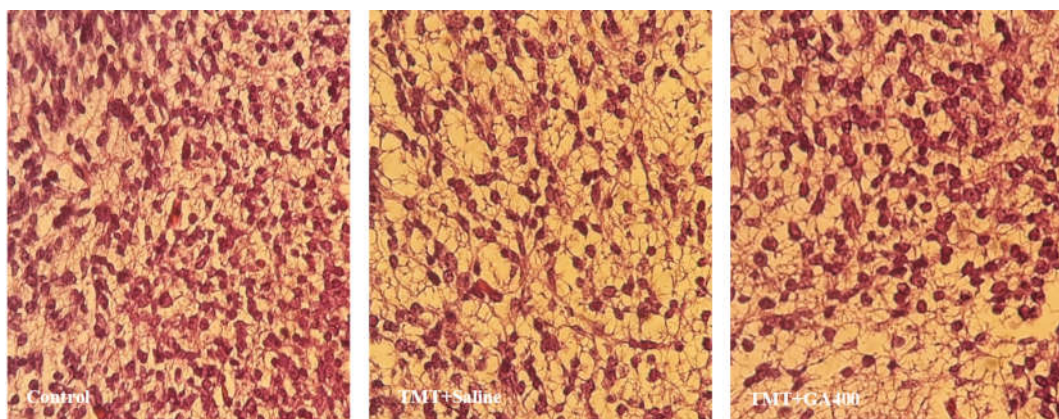
TMT+GA400 ($p < 0.001$) در مقایسه با گروه TMT+Saline وجود داشت. بین گروه‌های TMT+GA200 و TMT+GA400 (به ترتیب $p < 0.05$ و $p < 0.01$)، همچنین، بین گروه TMT+GA200 با گروه TMT+GA400 نیز اختلاف معنی‌دار بود ($p < 0.05$).

به علاوه، کاهش معنی‌داری در میزان فعالیت آنزیم آنتی‌اکسیدانی SOD در گروه TMT+Saline نسبت به گروه کنترل دیده شد ($p < 0.001$). سطح فعالیت SOD در گروه‌های دریافت کننده گالیک اسید (TMT+GA200 و TMT+GA400) نسبت به گروه TMT+Saline افزایش قابل توجهی داشت ($p < 0.001$). بین گروه TMT+GA100 با دو گروه TMT+GA200 و TMT+GA400 اختلاف معنی‌داری دیده شد (به ترتیب $p < 0.01$ و $p < 0.001$).

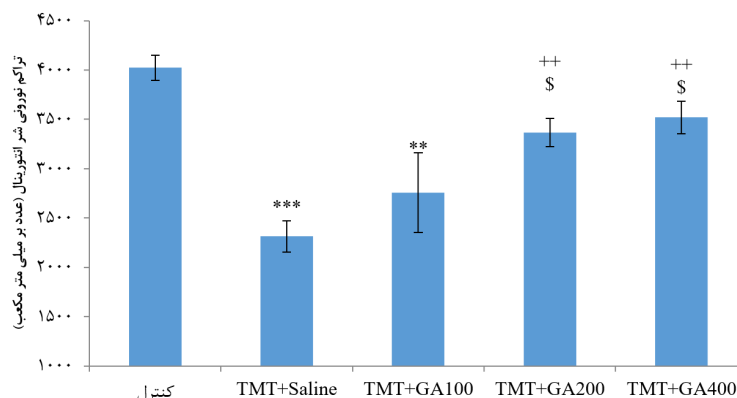
جدول ۱. میانگین فعالیت آنزیم‌های آنتی‌اکسیدانی و میزان MDA در مغز قدامی جنین

گروه‌ها	CAT (mIU/ml)	SOD (pg/ml)	MDA (ng/ml)
کنترل	137/24 ± 8/04	71/23 ± 5/68	29/47 ± 2/91
TMT+Saline	52/44 ± 6/41 ^a	37/58 ± 4/31 ^a	86/05 ± 3/61 ^a
TMT+GA100	73/11 ± 9/27 ^{ab}	41/25 ± 3/98 ^a	79/12 ± 4/34 ^a
TMT+GA200	92/61 ± 8/29 ^{abc}	57/61 ± 4/81 ^{bc}	52/28 ± 5/11 ^{abc}
TMT+GA400	107/12 ± 10/88 ^{abcd}	65/08 ± 4/14 ^{bc}	35/01 ± 4/68 ^{bcd}
سطح معنی‌داری	0/002	0/001	0/003

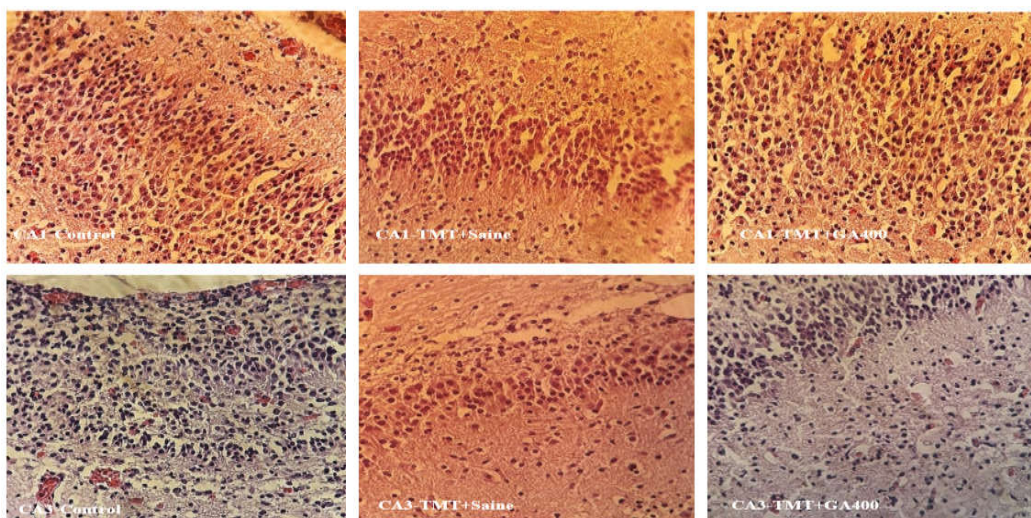
داده‌ها به صورت میانگین ± انحراف معیار نشان داده شده است؛ a: $p < 0.05$ در مقایسه با گروه کنترل، b: $p < 0.05$ در مقایسه با گروه TMT+Saline، c: $p < 0.05$ در مقایسه با گروه TMT+GA100، d: $p < 0.05$ در مقایسه با گروه TMT+GA200



شکل ۱. میکروگراف تهیه شده از لایه دوم (گرانولار خارجی) قشر انتورینال جنین ۲۱ روزه موش‌های صحرایی. رنگ‌آمیزی H-E، بزرگنمایی ۴۰×: کاهش تراکم نورونی در گروه TMT+Saline نسبت به گروه کنترل و افزایش تراکم نورونی در گروه TMT+GA400 و در مقایسه با گروه TMT+Saline قابل مشاهده است.



شکل ۲. مقایسه میانگین \pm انحراف معیار تراکم سلولی لایه دوم کورتکس انتورینال در جنین‌های ۲۱ روزه موش‌های صحرایی. بین گروه کنترل با گروه‌های TMT+Saline و گروه TMT+GA100 اختلاف معنی داری مشاهده شد ($p < 0.01$ و $p < 0.001$). بین گروه‌های TMT+Saline با گروه‌های TMT+GA200 و TMT+GA400 اختلاف معنی دار بود ($p < 0.01$). تفاوت معنی داری بین گروه‌های TMT+GA100 و TMT+GA200 و TMT+GA100 و TMT+GA400 دیده شد ($p < 0.05$).



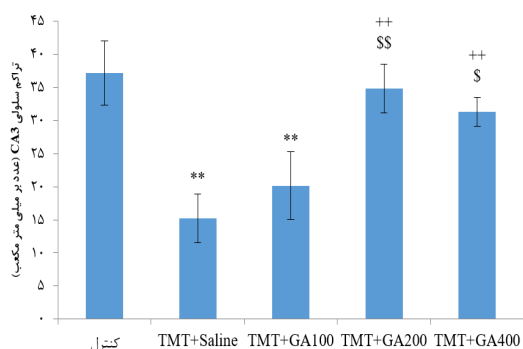
شکل ۳. میکروگراف تهیه شده از هیپوکامپ جنین ۲۱ روزه موش‌های صحرایی. رنگ‌آمیزی H-E، بزرگنمایی $\times 40$: کاهش تراکم نورونی در گروه TMT+Saline نسبت به گروه کنترل و افزایش تراکم نورونی در گروه TMT+GA400 و در مقایسه با گروه TMT+Saline در هر دو ناحیه CA1 و CA3 هیپوکامپ دیده می‌شود.

TMT+GA200 در سطح $p < 0.01$ اختلاف معنی داری دیده شد.

ارزیابی تراکم نورونی در قشر انتورینال و هیپوکامپ جنین
همان گونه که در شکل ۱ مشاهده می‌شود، در گروه TMT+Saline نسبت به گروه کنترل، تراکم نورونی کمتری در لایه دوم قشر انتورینال وجود دارد. همچنین، مقایسه گروه‌های دریافت کننده اسید گالیک با گروه TMT+Saline نشان دهنده کاهش میزان آسیب و افزایش نسبی تراکم نورونی در قشر انتورینال است و اثربخشی اسید گالیک را در دوز حداکثر یا همان گروه TMT+GA400 نشان می‌دهد (شکل ۱). کاهش معنی دار تراکم نورونی در لایه دوم قشر

سطح بافتی MDA در نمونه‌های مغز قدامی جنین در گروه TMT+Saline نسبت به گروه کنترل افزایش معنی داری داشت ($p < 0.01$). مقایسه بین گروه TMT+Saline با گروه‌های دریافت کننده گالیک اسید نشان داد که در گروه‌های TMT+GA200 و TMT+GA400 در مقایسه با گروه TMT+Saline کاهش معنی داری وجود دارد ($p < 0.01$). در گروه TMT+GA100 و در مقایسه با دو گروه TMT+GA200 و TMT+GA400 بیان MDA افزایش معنی داری داشت (به ترتیب $p < 0.01$ و $p < 0.01$). همچنین، بین گروه TMT+GA400 با گروه

نسبت به گروه کنترل دیده شد ($p < 0.001$). در گروه‌های TMT+GA200 و TMT+GA400 افزایش معنی‌داری در تراکم سلولی ناحیه CA3 مشاهده شد ($p < 0.01$). همچنین، اختلاف معنی‌داری بین گروه TMT+GA100 و دو گروه TMT+GA200 و TMT+GA400 مشاهده شد (شکل ۵، به ترتیب $p < 0.01$ و $p < 0.05$).



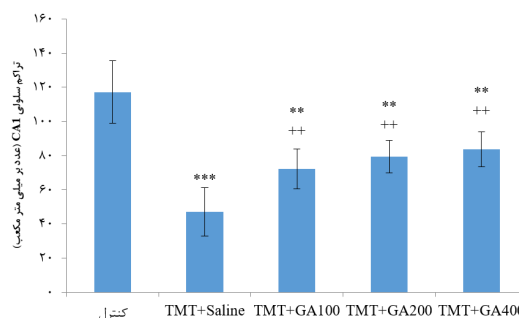
شکل ۵. تراکم نورونی ناحیه CA3 هیپوکامپ در جنین‌های ۲۱ روزه موش‌های صحرایی مدل مسمومیت پرناتال با TMT. بین گروه کنترل با گروه‌های TMT+Saline و TMT+GA400 اختلاف معنی‌داری مشاهده شد ($p < 0.01$ و $p < 0.001$). همچنین، اختلاف بین گروه TMT+Saline با گروه‌های TMT+GA200 و TMT+GA400 اختلاف معنی‌دار بود ($p < 0.01$). بین گروه TMT+GA100 با دو گروه TMT+GA200 و TMT+GA400 اختلاف معنی‌داری دیده شد ($p < 0.01$ و $p < 0.05$).

بحث

پژوهش حاضر به ارزیابی اثر تجویز پرناتال اسید گالیک بر پارامترهای استرس اکسایشی در مغز قدامی و تراکم نورونی قشر انتورینال و نورون‌های پیرامیدال نواحی CA1 و CA3 هیپوکامپ جنین در مدل مسمومیت پرناتال با TMT پرداخت. نتایج حاصل از مطالعه حاضر نشان داد که متعاقب مسمومیت پرناتال با TMT سطح فعالیت آنزیم‌های کاتالاز (CAT) و سوپراکسید دیسموتاز (SOD) در مغز قدامی جنین کاهش می‌یابد، در حالی که میزان مالون دی‌آلدئید (MDA) که محصول نهایی پراکسیداسیون لیپیدی است و در نتیجه استرس اکسایشی تولید می‌شود، به طور قابل توجهی افزایش می‌یابد. این در حالی است که در گروه‌های تیمار شده با اسید گالیک سطح فعالیت آنزیم‌های CAT و SOD افزایش چشمگیری یافت و میزان MDA کاهش معنی‌داری را نسبت به گروه تیمار نشده با اسید گالیک نشان داد.

انتورینال گروه TMT+Saline در مقایسه با گروه کنترل دیده شد (شکل ۲، $p < 0.001$). همچنین، در دو گروه TMT+GA200 و TMT+GA400 افزایش معنی‌داری در تراکم نورونی قشر انتورینال نسبت به گروه TMT+Saline دیده شد ($p < 0.001$). گروه TMT+GA100 با دو گروه TMT+GA200 و TMT+GA400 در تراکم نورونی لایه دوم کورتکس انتورینال اختلاف معنی‌داری داشت ($p < 0.05$).

کاهش تراکم نورونی در نواحی CA1 و CA3 هیپوکامپ جنین ۲۱ روزه به دنبال مسمومیت پرناتال با TMT دیده شد. همچنین، افزایش قابل توجهی در تراکم سلولی این دو ناحیه در گروه TMT+GA400 نسبت به گروه TMT+Saline مشاهده شد (شکل ۳).



شکل ۴. مقایسه میانگین \pm انحراف معیار تراکم نورونی ناحیه CA1 هیپوکامپ در جنین‌های ۲۱ روزه موش‌های صحرایی مدل مسمومیت پرناتال با TMT. بین گروه کنترل با گروه‌های TMT+Saline، TMT+GA100، TMT+GA200 و گروه TMT+GA400 اختلاف معنی‌داری مشاهده شد ($p < 0.01$ و $p < 0.001$). همچنین، بین گروه TMT+Saline با گروه‌های TMT+GA100، TMT+GA200 و TMT+GA400 اختلاف معنی‌دار بود ($p < 0.01$).

تجویز پرناتال TMT سبب کاهش معنی‌دار تراکم نورونی در ناحیه CA1 هیپوکامپ جنین ۲۱ روزه شد ($p < 0.001$). همچنین، بین گروه کنترل با گروه‌های تیمار با اسید گالیک در هر سه دوز یعنی گروه‌های TMT+GA100، TMT+GA200 و TMT+GA400 نیز اختلاف معنی‌داری دیده شد ($p < 0.01$). همچنین، گروه‌های دریافت‌کننده اسید گالیک با دوزهای ۱۰۰، ۲۰۰ و ۴۰۰ افزایش معنی‌داری در تراکم سلولی ناحیه CA1 نسبت به گروه TMT+Saline داشتند (شکل ۴، $p < 0.01$). در تراکم سلولی منطقه CA3 گروه TMT+Saline کاهش معنی‌داری

تجویز TMT، ارگانوتینی که دارای اثرات سمیت عصبی بالایی است و از طریق فرآیند استرس اکسایشی سبب آسیب به سیستم عصبی مرکزی (CNS) می‌گردد، سبب تحلیل عصبی گسترده از طریق روند تخریب نورونی می‌شود (۱۸). TMT همچنان یک نگرانی زیست محیطی و خطر شغلی است. ترکیبات این خانواده، هنوز به عنوان تثبیت کننده‌های حرارتی در پلی‌ونیل کلراید (PVC)، حشره‌کش‌ها و رنگ‌های ضد آب برای پوشش خارجی کشتی و نیز محصولات جانبی در تولید چوب یا نگه‌دارنده های پارچه مورد استفاده قرار می‌گیرند (۱۹). در افرادی که به واسطه شغل خود در صنایع کشاورزی و در کارخانه های تولید قلع در معرض TMT قرار دارند، سندرمی مشاهده می‌شود که با پرخاشگری، اختلال شناختی، از دست دادن شنوایی، نداشتن تعادل، نیستاگموس و تشنج عضلانی همراه است (۱۹).

هرچند، تجویز TMT در موش‌های صحرایی، مدل عملکردی مناسبی برای ارزیابی مرگ نورونی در سیستم لیمبیک و ارتباط آن با اختلالات شناختی فراهم می‌آورد (۳). با این حال، مطالعاتی درباره اثر این نوروتوکسین بر بخش‌های مختلف بدن و مغز جنین به صورت تخصصی صورت نگرفته است. مسمومیت با TMT از طریق مکانیسم‌های متفاوتی سبب آسیب به نواحی مختلف سیستم لیمبیک به ویژه هیپوکامپ و در نتیجه القاء آسیب شناختی و نقص در فرآیند حافظه و یادگیری می‌گردد (۲۰).

Fabrizi و همکارانش نشان دادند که واکوئل‌های اتوفازی در نورون‌ها پس از مسمومیت با TMT قابل مشاهده است. بدین صورت که مهارکننده‌های اتوفازی مانند ۳-متیل آدنین و L-آسپارژین به صورت قابل توجهی سمیت عصبی TMT را افزایش می‌دهند، در حالی که فعال کننده‌های اتوفازی مانند لیتیموم و راپامایسین اثرات محافظت کننده عصبی بر علیه این ترکیبات نوروتوکسیک دارند. هرچند، اثرات نوروپروتکتیو لیتیموم پیچیده است و با کاهش سمیت گلوتاماتی در مغز همراه است. با این حال افزایش فسفوریلاسیون گلیکوژن سنتاز کیناز ۳ (GSK3) که هدف لیتیموم در نظر گرفته می‌شود تنها در نورون‌های هیپوکامپ دیده شده است، و نه در نورون‌های قشری (۲۱). در مطالعات متعددی برای تخریب نورون‌های هیپوکامپ و ایجاد مدل بیماری آلزایمر وابسته به هیپوکامپ از TMT استفاده شده است (۹). شواهد نشان می‌دهند که این نوروتوکسین به صورت اختصاصی نورون‌های نواحی مختلف هیپوکامپ را دچار آپوپتوز می‌کند. TMT همچنین نکرور نورونی را در نواحی مختلف هیپوکامپ و کورتکس پره‌فرونتال

ایجاد می‌کند و سطح اینترلوکین ۱۰ در هیپوکامپ به آن اندازه در مسمومیت با TMT افزایش نمی‌یابد تا بتواند جلوی التهاب عصبی ناشی از TMT را بگیرد (۲۲).

فعالیت TMT به واسطه یکسری از رخداد‌های مولکولی و مسیرهای سلولی مانند فعالیت کینازهای گوناگون (PKC و JNK)، فاکتورهای رونویسی، پروتئین‌های استرس و واکنش سریع ژنی (c-fos) رخ می‌دهد که همه اینها در مجموع به سیتوتوکسیک می‌انجامد (۲۳). شواهدی نیز وجود دارد که این ماده از طریق ایجاد آسیب اکسیداتیو مغزی سبب اختلال در حافظه می‌گردد. تغییرات اپی‌ژنتیک و متیلاسیون DNA در قشر پره‌فرونتال و هیپوکامپ نوزادانی نر موش‌های صحرایی که در دوره جنینی تحت تاثیر TMT بوده‌اند، دیده شده است (۲۴). مطالعه حاضر نشان داد که متعاقب مسمومیت جنینی سبب کاهش فعالیت CAT و SOD شد و پراکسیداسیون لیپیدی در مغز جنین افزایش یافت و سبب تولید مقادیر بالایی MDA شد. یکی از معمول‌ترین شاخص‌های زیستی در آسیب‌های اکسایشی بافت مغز در تحقیقات مرتبط با بیماری آلزایمر، محصول نهایی پراکسیداسیون لیپیدی یا MDA است (۲۵).

نورون‌های گرانولار از مهم‌ترین سلول‌هایی هستند که تحت تأثیر سمیت TMT قرار می‌گیرند. اعضای خانواده پروتئین‌های شوک حرارتی (HSP110/105) این سلول‌ها را در جهت مرگ نورونی هدایت می‌کنند (۲۶). از این رو، در مطالعه حاضر تراکم نورونی در لایه دوم یا لایه گرانولار خارجی قشر آنتورینال مورد بررسی قرار گرفت و شواهد به دست آمده آسیب نورونی این ناحیه را نشان داد. مطالعات مختلف نشان داده‌اند که مسمومیت ناشی از TMT در دوزهای پائین و متوسط باعث تخریب نورونی گسترده و آپوپتوز سلولی در نواحی مختلف مغزی می‌گردد (۲۷). هرچند، مطالعات رفتاری گسترده‌ای در این زمینه انجام شده است، با این حال کمبود مطالعات بافت شناسی در این حیطه به ویژه اثرات پرناتال آن بر مغز جنین کاملاً احساس می‌شود. مرگ نورونی و کاهش تراکم سلولی در بخش‌های مختلف مغز از جمله نواحی مختلف قشری، سیستم لیمبیک (مانند هیپوکامپ و آمیگدال) و مخچه به دنبال مسمومیت با TMT در بالغین دیده شده است (۹). افزون بر این Nilsberth و همکارانش نشان دادند که به دنبال تیمار با TMT دژنراسیون گسترده‌ای در نورون‌های هرمی در ناحیه CA1 و CA3 هیپوکامپ و لایه دوم قشر آنتورینال و پریفورم در موش‌های صحرایی بالغ وجود دارد. افزایش تراکم نورون‌های TUNEL مثبت و ائوزینوفیلیک چهار روز پس از تجویز TMT مشاهده شده است که تا روز هفتم به

استرس اکسایشی در مناطقی از مغز به ویژه تشکیلات لیمبیک باعث بهبود عملکردهای عصبی شده است (۳۰). مطالعه حاضر نشان داد که تجویز اسید گالیک می‌تواند سبب بهبود آسیب‌های قشری و هیپوکامپ در مغز جنین مدل مسمومیت پرناتال با TMT گردد. به دنبال تجویز دوزهای بالاتر این آنتی اکسیدان سطح بهبودی نیز به طور فزاینده‌ای افزایش یافت، به گونه‌ای که می‌توان عنوان داشت میزان بهبودی در آسیب‌های سلولی با افزایش دوز و در بالاترین دوز یعنی دوز ۴۰۰ میلی گرم بر کیلوگرم وزن بدن حیوان افزایش یافته است. پژوهش حاضر نخستین گام در جهت بررسی اثرات ضد تری‌متیل‌تینی اسید گالیک در بهبود آسیب‌های سلولی قشر مغز و هیپوکامپ در جنین ۲۱ روزه است. از آنجایی که TMT از طریق آسیب اکسیداتیو، سلول‌های عصبی را در نواحی مختلف مغزی به ویژه سیستم لیمبیک و نواحی قشری مغز دچار نکرز و آپوپتوز می‌کند؛ لذا استفاده از آنتی اکسیدان‌ها می‌تواند در این زمینه پرفایده باشد. پژوهش اخیر، نشان داد که تیمار با دوزهای بالای اسید گالیک می‌تواند جلوی روند رو به رشد آسیب مغزی ناشی از تری‌متیل‌تین را بگیرد. همچنین، اسید گالیک سبب کاهش میزان MDA و افزایش فعالیت آنزیم‌های آنتی اکسیدانی CAT و SOD در مغز قدامی جنین نیز شد.

تشکر و قدردانی

از زحمات حوزه محترم پژوهش دانشگاه آزاد اسلامی شیراز جهت فراهم آوردن شرایط و امکانات تحقیق حاضر قدردانی می‌شود.

REFERENCES

1. Malekzadeh S, Edalatmanesh MA, Mehrabani D, Shariati M. Drugs induced alzheimer disease in animal model. *Galen Med J* 2017; 6:185-96.
2. Pompili E, Fabrizi C, Fumagalli L, Fornai F. Autophagy in trimethyltin-induced neurodegeneration. *J Neural Transm (Vienna)* 2020;127:987-998.
3. Lee S, Yang M, Kim J, Kang S, Kim J, Kim JC, et al. Trimethyltin-induced hippocampal neurodegeneration: A mechanism-based review. *Brain Res Bull* 2016; 125:187-99.
4. Tamburella A, Micale V, Mazzola C, Salomone S, Drago F. The selective norepinephrine reuptake inhibitor atomoxetine counteracts behavioral impairments in trimethyltin-intoxicated rats. *Eur J Pharmacol* 2012;683:148-54.
5. Kuramoto N, Seko K, Sugiyama C, Shuto M, Ogita K. Trimethyltin initially activates the caspase 8/caspase 3 pathway for damaging the primary cultured cortical neurons derived from embryonic mice. *J Neurosci Res* 2011;89:552-61.
6. Gasparova Z, Janega P, Stara V, Ujhazy E. Early and late stage of neurodegeneration induced by trimethyltin in hippocampus and cortex of male Wistar rats. *Neuro Endocrinol Lett* 2012;33:689-96.
7. Ferraz da Silva I, Freitas-Lima LC, Graceli JB, Rodrigues LCM. Organotins in Neuronal Damage, Brain Function, and Behavior: A Short Review. *Front Endocrinol (Lausanne)* 2018;8:366.
8. Ishida K, Saiki T, Umeda K, Miyara M, Sanoh S, Ohta S, et al. Prenatal Exposure to Tributyltin Decreases GluR2 Expression in the Mouse Brain. *Biol Pharm Bull* 2017;40:1121-1124.

صورت فزاینده‌ای تشدید می‌یابد (۲۸). مشاهدات میکروسکوپی پس از کشت سلول‌های پیش ساز از قشر مغز جنین موش و نوروهای اولیه آن، به طور واضحی آسیب نورونی را که توسط TMT ایجاد شده بود را نشان دادند (۲۹).

با توجه به ثابت شدن نقش استرس اکسیداتیو در توجیه آسیب مغزی جنین، آنتی اکسیدان‌ها می‌توانند مرگ سلولی را کاهش داده، به گونه‌ای که در مطالعه حاضر ظرفیت و فعالیت آنزیم‌های آنتی اکسیدانی CAT و SOD متعاقب تیمار با اسید گالیک افزایش یافت و میزان MDA به طور قابل توجهی در گروه‌های تیمار شده با اسید گالیک کاهش داشت. هم‌زمان، اسیدگالیک آسیب نورونی را در نواحی قشر انتورینال و هیپوکامپ جنین بهبود بخشید.

اسید گالیک نوعی فنول گیاهی است که فعالیت‌های زیستی متعددی دارد. در القاء آپوپتوز سلول‌های توموری نقش موثری ایفا می‌کند و به عنوان یک از بین برنده قوی رادیکال‌های آزاد شناخته شده است (۱۱). اثرات محافظت کننده عصبی اسید گالیک بر سلول‌های هیپوکامپی تیمار شده با بتا آمیلوئیدها نیز شناسایی شده است. این ترکیب می‌تواند سلول‌های عصبی را از سمیت ناشی از بتا آمیلوئیدها با کمک مکانیسم مهار افزایش کلسیم درون سلولی حفظ کند (۱۲). اثر حفاظت عصبی بسیاری از پلی فنول‌های طبیعی از جمله اسید گالیک توانایی نفوذ آنها از سد خونی مغز و نیز کاهش غلظت گونه‌های فعال اکسیژن (ROS) و نیتروژن (RNS) است که در مسمومیت با TMT نیز این ترکیبات افزایش قابل توجهی در بافت مغز دارند (۳۰). تجویز خوراکی اسید گالیک در مدل‌های تجربی نظیر بیماری آلزایمر و پارکینسون از طریق کاهش

9. Kim SA, Chai JH, Jang EH. Prenatal Trimethyltin Exposure Induces Long-Term DNA Methylation Changes in the Male Mouse Hippocampus. *Int J Mol Sci* 2021;22:8009.
10. Saeedi M, Rashidy-Pour A. Association between chronic stress and Alzheimer's disease: Therapeutic effects of Saffron. *Biomed Pharmacother* 2021;133:110995.
11. Kahkeshani N, Farzaei F, Fotouhi M, Alavi SS, Bahramsoltani R, Naseri R, et al. Pharmacological effects of gallic acid in health and diseases: A mechanistic review. *Iran J Basic Med Sci* 2019;22:225-237.
12. Al Zahrani NA, El-Shishtawy RM, Asiri AM. Recent developments of gallic acid derivatives and their hybrids in medicinal chemistry: A review. *Eur J Med Chem* 2020;204:112609.
13. Protects 6-OHDA Induced Neurotoxicity by Attenuating Oxidative Stress in Human Dopaminergic Cell Line. *Neurochem Res* 2018;43:1150-1160.
14. Khodabandeh H, Edalatmanesh MA. The effect of Ferulic acid on motor-cognitive learning in Trimethyltin- induced hyperactivity model. *Med Sci* 2021; 31:307-318. [In Persian]
15. Esfandiari Z, Edalatmanesh MA. Neuroprotective Effect of Gallic Acid on Memory Deficit and Content of BDNF in Brain Entorhinal Cortex of Rat's Offspring in Uteroplacental Insufficiency Model. *JSSU* 2020; 27:1864-76. [In Persian]
16. Abdollahi H, Edalatmanesh M A, Hosseini E, Foroozanfar M. The Effects of Hesperidin on BDNF/TrkB Signaling Pathway and Oxidative Stress Parameters in the Cerebral Cortex of the Utero-placental Insufficiency Fetal Rat Model. *Basic Clin Neurosci* 2021; 12:511-522.
17. Moghadas M, Edalatmanesh MA, Robati R. Histopathological analysis from gallic acid administration on hippocampal cell density, depression, and anxiety related behaviors in a trimethyltin intoxication model. *Cell J* 2016; 17:659.
18. Ceccariglia S, Alvino A, Del Fà A, Parolini O, Michetti F, Gangitano C. Autophagy is Activated In Vivo during Trimethyltin-Induced Apoptotic Neurodegeneration: A Study in the Rat Hippocampus. *Int J Mol Sci* 2019; 21. pii: E175.
19. Tang X, Wu X, Dubois AM, Sui G, Wu B, Lai G, et al. Toxicity of trimethyltin and dimethyltin in rats and mice. *Bull Environ Contam Toxicol* 2013;90:626-33.
20. Liu M, Pi H, Xi Y, Wang L, Tian L, Chen M, et al. KIF5A-dependent axonal transport deficiency disrupts autophagic flux in trimethyltin chloride-induced neurotoxicity. *Autophagy* 2021;17:903-924
21. Fabrizi C, Pompili E, Somma F, De Vito S, Ciraci V, Artico M, et al. Lithium limits trimethyltin-induced cytotoxicity and proinflammatory response in microglia without affecting the concurrent autophagy impairment. *J Appl Toxicol* 2017;37:207-213.
22. Kamaltdinova E, Pershina E, Mikheeva I, Bugaev-Makarovskiy N, Arkhipov V. Different Activation of IL-10 in the Hippocampus and Prefrontal Cortex During Neurodegeneration Caused by Trimethyltin Chloride. *J Mol Neurosci* 2021;71:613-617.
23. Lee S, Kang S, Kim J, Yoon S, Kim SH, Moon C. Enhanced expression of immediate-early genes in mouse hippocampus after trimethyltin treatment. *Acta Histochem* 2016;118:679-684.
24. Kim SA, Chai JH, Jang EH. Prenatal Trimethyltin Exposure Induces Long-Term DNA Methylation Changes in the Male Mouse Hippocampus. *Int J Mol Sci* 2021;22:8009.
25. Islam MT. Oxidative stress and mitochondrial dysfunction-linked neurodegenerative disorders. *Neurol Res* 2017;39:73-82.
26. Toesca A, Geloso MC, Mongiovi AM, Furno A, Schiattarella A, Michetti F, et al. Trimethyltin Modulates Reelin Expression and Endogenous Neurogenesis in the Hippocampus of Developing Rats. *Neurochem Res* 2016;41:1559-69.
27. Geloso MC, Corvino V, Michetti F. Trimethyltin-induced hippocampal degeneration as a tool to investigate neurodegenerative processes. *Neurochem Int* 2011;58:729-38.
28. Nilsberth C, Kostyszyn B, Luthman J. Changes in APP, PS1 and other factors related to Alzheimer's disease pathophysiology after trimethyltin-induced brain lesion in the rat. *Neurotox Res* 2002;4:625-636.
29. Yoneyama M, Seko K, Kawada K, Sugiyama C, Ogita K. High susceptibility of cortical neural progenitor cells to trimethyltin toxicity: involvement of both caspases and calpain in cell death. *Neurochem Int* 2009;55:257-64.
30. de Araújo FF, de Paulo Farias D, Neri-Numa IA, Pastore GM. Polyphenols and their applications: An approach in food chemistry and innovation potential. *Food Chem* 2021;338:127535.