Medical Science Journal of Islamic Azad University Vol. 33, No. 2, Summer 2023 **ORIGINAL ARTICLE**

Study of *Scrophularia striata* effects on histomorphometrical changes of the endocrine adrenal tissue in rat following experimental diabetes type2

Mohsen Najafi [1], Alimohamad Bahram[2], Mahmood Rashnavadi[3]

[1] *Master of Histology, Faculty of Para-Veterinary Medicine, Ilam University, Ilam, Iran*
[2] *Associate Professor, Department of Histology, Faculty of Paraveterinary Medicine, Ilam University, Ilam, Iran*
[3] *Assistant Professor, Department of Laboratory and Clinical Sciences, Faculty of Paraveterinary Medicine, Ilam University, Ilam, Iran*

[Downloaded from tmuj.iautmu.ac.ir on 2026-02-18]

[DOR: 20.1001.1.10235922.1402.33.2.1.5]

[DOI: 10.61186/iau.33.2.115]

Abstract

Background: Type 2 diabetes is a metabolic disorder that may have negative effects on the structure of the adrenal gland. Nowadays, herbal medicines, including *Scrofularia striata,* are prescribed in the treatment of many diseases.
Materials and methods: In this study, 32 adult male Wistar rats were divided into 4 groups of 8. Control: The diabetic group was fed a high-calorie diet containing 20% cow fat, 20% sucrose, and 60% normal diet for 6 weeks, and then streptozotocin drug was injected intraperitoneally at the rate of 20 mg/kg. Diabetes-*Scrofularia striata* group: This group was given a high-calorie diet for 6 weeks, and then streptozotocin drug was injected at the rate of 20 mg/kg. Then (in addition to receiving a high-calorie diet), the hydroalcoholic extract of *Scrofularia striata* plant at the rate of 400 mg/kg was given by gavage daily for 28 days. *Scrofularia striata* group: This group was given 400 mg/kg of *Scrofularia striata* plant extract daily for 28 days along with the usual.
Results: In the diabetic group, the diameter of the layers of the cortical part of the adrenal gland increased, but the diameter of the central part showed a significant decrease, compared to the control group. Following the consumption of *Scrofularia striata*, the diameter of cortical layers in the diabetes-*Scrofularia striata* group showed a significant decrease compared to the diabetes group, but the diameter of the central part showed a non-significant increase.
Conclusion: *Scrofularia striata* have beneficial effects on the structural changes caused in the adrenal gland.
Keywords: *Adrenal, Diabetes, Rat, Scrophularia Striata.*

Cited as: Najafi M, Bahram AM, Rashnavadi M. Study of Scrophulariastriata effects on histomorphometrical changes of the endocrine adrenal tissue in rat following experimental diabetes type2. Medical Science Journal of Islamic Azad University, Tehran Medical Branch 2023; 33(2): **115-121.**

Correspondence to: Alimohamad Bahram
Tel: *+98 9188401270*
E-mail: Am.bahrami@ilam.ac.ir
ORCID ID: 0000-0002-9652-1243
Received: 5 Jul 2022; **Accepted:** 3 Jan 2023

مجله علوم پزشکی دانشگاه آزاد اسلامی
دوره ۳۳، شماره ۲، تابستان ۱۴۰۲، صفحات ۱۱۵ تا ۱۲۱

Original Article

[Downloaded from tmuj.iautmu.ac.ir on 2026-02-18]
[DOR: 20.1001.1.10235922.1402.33.2.1.5]
[DOI: 10.61186/iau.33.2.115]

مطالعه اثر گیاه تشنه‌داری (*Scrophularia striate*) بر تغییرات هیستومورفومتری بافت اندوکرینی غده فوق کلیه موش صحرایی، متعاقب دیابت تجربی نوع ۲

محسن نجفی[۱] ، علی محمد بهرامی[۲]، محمود رشنوادی[۳]

[۱] کارشناسی ارشد بافت شناسی، دانشکده پیرا دامپزشکی، دانشگاه ایلام، ایلام، ایران
[۲] دانشیار، گروه بافت شناسی، دانشکده پیرادامپزشکی، دانشگاه ایلام، ایلام، ایران
[۳] استادیار، گروه علوم آزمایشگاهی و درمانگاهی دانشکده پیرا دامپزشکی، دانشگاه ایلام، ایلام، ایران

چکیده

سابقه و هدف: *دیابت نوع دو، اختلال متابولیک است که می‌تواند اثرات منفی را بر روی ساختار غده فوق‌کلیه داشته باشد. امروزه داروهای گیاهی در درمان بسیاری از بیماری‌ها تجویز می‌شوند، از جمله آنها می‌توان به اسکروفولاریا استریاتا اشاره کرد.*

روش بررسی: *در این مطالعه، تعداد ۳۲ سر موش صحرایی نر بالغ نژاد ویستار به ۴ گروه ۸ تایی تقسیم شدند. گروه شاهد: با جیره غذایی معمولی و گروه دیابت به مدت ۶ هفته جیره پرکالری حاوی ۲۰ درصد چربی گاوی، ۲۰ درصد سوکروز و ۶۰ درصد جیره معمولی تغذیه شده و سپس داروی استرپتوزوتوسین به میزان ۲۰mg/kg به صورت داخل صفاقی تزریق شد. گروه دیابت-تشنه‌داری : این گروه به مدت ۶ هفته جیره پرکالری و سپس داروی استرپتوزوتوسین به میزان ۲۰ mg/kg تزریق شد. در ادامه (علاوه بر دریافت جیره پر کالری) روزانه به مدت ۲۸ روز عصاره هیدروالکلی گیاه تشنه‌داری به میزان ۴۰۰ mg/kg به‌صورت گاواژ داده شد. گروه تشنه‌داری: این گروه همراه با جیره غذایی معمول، روزانه به مدت ۲۸ روز عصاره گیاه تشنه‌داری به میزان ۴۰۰mg/kg خورانده شد.*

یافته‌ها: *درگروه دیابت قطر لایه‌های بخش قشری غده فوق‌کلیه، نسبت به گروه شاهد، افزایش، اما قطر بخش مرکزی کاهش معنی‌داری را نشان داد. به‌دنبال مصرف تشنه‌داری، قطر لایه‌های بخش قشری درگروه دیابت-تشنه‌داری نسبت به گروه دیابت کاهش معنی‌دار، اما قطر بخش مرکزی، افزایش غیر معنی‌داری را نشان داد.*

نتیجه‌گیری: *مصرف خوراکی تشنه‌داری، می‌تواند اثرات سودمندی روی تغییرات ساختاری ناشی از دیابت نوع ۲ در غده آدرنال داشته باشد.*

واژگان کلیدی: *آدرنال، تشنه داری، موش‌صحرایی، دیابت.*

مقدمه

دیابت نوع دو، یک اختلال متابولیک و درون‌ریز پیچیده‌ای است. چندین عامل محیطی و ژنتیکی باعث بروز یک اختلال پیش رونده و ناهمگون با درجات متغیری از مقاومت به انسولین و اختلال کارکرد سلول‌های بتای پانکراس می‌شود. چاقی و اضافه وزن، عوامل اصلی دخیل در ایجاد مقاومت به انسولین و اختلال در جذب گلوکز هستند (۱). برای متابولیسم طبیعی و مقاومت در برابر انواع استرس‌ها از قبیل استرس‌های بیولوژیک و فیزیکی وجود انسولین و هورمون‌های فوق‌کلیه ضروری است (۲). سطوح تغییر یافته‌ی استروئیدهای فوق کلیه، رابطه نزدیکی با چاقی و دیابت دارند. سطوح بالای این هورمون‌ها مقاومت به انسولین را تحریک می‌کند (۳). افزایش سطح کورتیزول و آلدوسترون با

آدرس نویسنده مسئول: ایلام، گروه بافت شناسی دانشکده پیرادامپزشکی، علی محمد بهرامی
(**email**: Am.bahrami@ilam.ac.ir)
ORCID ID: 0000-0002-9652-1243
تاریخ دریافت مقاله: ۱۴۰۱/۴/۱۴
تاریخ پذیرش مقاله: ۱۴۰۱/۱۰/۱۳

مقاومت بـه انسـولین و پیشـرفت بیمـاری‌هـای قلبـی-عروقـی در ارتباط است.. به نظر می‌رسد در افراد چاق حساسـیت فـوق کلیـه به (ACTH ((Adrenocorticotropic Hormone, بیش‌تر اسـت. بـا این حال، سنتز هورمون‌های استروئیدی در بیمـاران چـاق ممکـن است تحت تأثیر عوامل سیستمیک و پـاراکرین دیگـری نیـز قـرار بگیرد. غده آدرنال در پاسخ به تحریکات مزمن ناشی از درخواسـت فیزیولوژیکی برای هورمون‌های استروئیدی، دستخوش تغییـرات و بازسازی مـی‌شـود (۴). امـروزه از انسـولین تزریقـی یـا داروهـای خوراکی برای درمان دیابت استفاده می‌شود، اما باتوجه به عـوارض زیاد ایـن داروهـا نظیـر کـاهش شـدید قنـد خـون، آنافیلاکسـی، لیپوآتروفی، اسهال، تهوع، تورّم، خارش و کهیر، توجه محققـان بـه یافتن داروهای گیاهی با داشتن حده‌اقل عوارض جلب شده اسـت (۵). داروهای گیاهی به خاطر اثرات جانبی کم، در دسترس بـودن، هزینه نسبتاً کم و مؤثر بودن آن‌ها، به‌طور وسیع در سرتاسر جهـان مصرف شده و می‌شوند (۶). گل سازویی یـا اسکروفولاریااسـتریاتا (Scrophularia striate) با نـام محلـی تشـنه‌داری، گیـاهی اسـت خودرو، چند ساله و از تیره گیاهان گل میمون کـه در منـاطقی از استان ایلام و خوزستان رشد می‌کنـد (۷). گونـه‌هـای تشـنه‌داری به‌عنـوان ترکیبـات غنـی از گلیکوزیـدهـای ایریدوییـد (Iridoid glycosides) بـــه‌خصـــوص اکـــوبین (Aucubin) و کتـــالپول (Catalpol) شناخته شده‌اند. این ترکیبـات فعالیـت‌هـای مختلـف بیولوژیکی مانند اثرات ضد میکروبی، ضدتوموری، تحریـک ترشـح صفرا، تقویت گردش خون، حفاظتی کبد و ضد التهابی دارنـد (۸). در شهرستان ایـلام سـه گونـه از ایـن گیـاه شـامل اسـکروفولاریا استریاتا، اسـکروفولاریا فریجیـدا و اسـکروفولاریا ایلامیتیکـا مـزاف یافت می‌شوند کـه اسـکروفولاریا اسـتریاتا بیشـترین پراکنـدگی را دارد و در دامنه‌ها، دشت‌ها و دره‌ها یافت مـی‌شـود (۷). ترکیبـات شیمیایی این گیاه تا چند سال اخیر شناسایی نشده بود، اما مـردم ساکن ایلام سال‌هاست به‌صورت تجربی از این گیاه به صورت‌هـای مختلف، در درمان بیماری‌های گوناگون از جمله التهـاب و عفونـت چشم و گوش، سوختگی‌هـای پوسـتی، زخـم‌هـای عفـونی، درد و اختلال های گوارشی، سرماخوردگی و بواسیر (هموروئید) اسـتفاده می کنند (۳). در زمینـه تـأثیرات گیـاه تشـنه‌داری بـر روی غـده آدرنال مطالعات زیادی صورت نگرفته است، اما بعضی پـژوهش‌هـا بیـانگر اثـرات ضـد دیـابتی ایـن گیـاه در حیوانـات آزمایشـگاهی می‌باشد. تصوّر می‌شـود کـه خاصـیت ضـد دیـابتی اسـکروفولاریا استریاتا احتمالاً مربوط به خواص آنتی‌اکسـیدانی و ترکیبـات ضـد دیابتی در آن باشد. در گونـه‌ای از ایـن گیـاه دو ترکیـب جدیـد از گلیکوزیـد ایریدوییـد بنـام Scropolioside-2 و Harpagoside-B شناخته شده‌اند که خاصیت ضدالتهابی و ضد دیابتی دارند (۱).

مواد و روشها

تعداد ۳۲ سر موش صحرایی نر بالغ نژاد ویستار با محـدوده وزنـی ۱۰±۱۸۰ گرم از مرکـز تکثیـر و پـرورش حیوانـات آزمایشـگاهی دانشگاه علوم پزشکی جندی شاپور اهـواز خریـداری و سـپس بـه خانه حیوانات دانشکده پیرا دامپزشکی دانشگاه ایلام منتقل شدند. تمامی موش‌ها در طول مطالعه در شرایط ۱۲ سـاعت روشـنایی و ۱۲ ساعت تاریکی و دمای ۲±۲۵ درجه سانتی‌گراد نگهـداری و بـا غذای تجاری پلیت شده تغذیه شده و به‌طور آزاد به آب دسترسـی داشتند. به منظور سازش با شرایط محیطی، حیوانات بـه مـدت ۱ هفته نگهداری و مطابق با کد اخـلاق IR.ILAM.REC.1400.016 و سپس به طور اتفاقی به ۴ گـروه ۸ تـایی بـه شـرح زیـر تقسـیم شدند:

گروه ۱- گروه شاهد: موش‌های ایـن گـروه بـدون دریافـت دارو بـا شرایط یکسان محیطی وتغذیه معمولی همزمان با سـایر گـروه‌هـا نگهداری شدند.

گروه۲-تیمار اول (گروه دیابتی): به موش‌های این گروه، بـه مـدت ۶ هفته جیره پرکالری حاوی ۲۰ درصد چربـی گـاوی، ۲۰ درصـد سوکروز و ۶۰ درصد غذای معمولی پلیت شده داده شد. در جیـره مذکور سهم چربی و سوکروز ۶۰ درصـد انـرژی جیـره را تشـکیل می‌داد. سـپس داروی استرپتوزوتوسـین بـه میـزان ۲۰mg/kg بـه صورت داخل صفاقی تزریق شد (۹).

گروه ۳- تیمار دوم(گروه دیابتی-تشنه‌داری): این گروه به مـدت ۶ هفتـــه جیـــره پرکـــالری دریافـــت کـــرده و ســـپس داروی استرپتوزوتوسین به میزان mg/kg ۲۰ بـه صـورت داخـل صـفاقی تزریق شد. در ادامه (علاوه بر دریافـت جیـره پرکالری)روزانـه بـه مـــــدت ۲۸ روز عصـــــاره هیـــــدروالکلی گیـــــاه *اسکروفولاریااستریاتا*(تشـنه‌داری) بـه میـزان mg/kg ۴۰۰ وزن حیوانات، به‌صورت گاواژ دادن به آن‌ها خورانده شد.

گروه۴- تیمار سوم(گروه تشـنه‌داری): بـه مـوش‌هـای ایـن گـروه همراه با جیـره غـذایی معمـول، روزانـه بـه مـدت ۲۸ روز عصـاره هیدروالکلی گیاه *اسکروفولاریا استریاتا*(تشـنه‌داری) بـه میـزان ۴۰۰mg/kg وزن حیوانات، به‌صورت گاواژ دادن بـه آن‌هـا خورانـده شد.

[Downloaded from tmuj.iautmu.ac.ir on 2026-02-18]
[DOR: 20.1001.1.10235922.1402.33.2.1.5]
[DOI: 10.61186/iau.33.2.115]

استرپتوزوتوسین (Streptozotocin) با استفاده از سرنگ انسولین و با دوز نهایی ۲۰mg/kg به‌صورت داخل‌صفاقی به موش‌های صحرایی تزریق و در پایان ۶ هفته تغذیه با رژیم پر کالری، داروی استرپتوزوتوسین به میزان ۲۰ mg/kg به‌صورت داخل صفاقی تزریق شد. سپس با اخذ خون از ورید دمی، مقدار گلوکز و انسولین موش‌ها اندازه‌گیری و در صورت افزایش قند خون به بیش از ۱۲۶mg/dl مقاومت به انسولین نیز تأیید شد (9). در طول دوره‌ی آزمایش، هر هفته تمامی موش‌ها در هر گروه وزن-گیری و قند خون آن‌ها توسط دستگاه گلوکومتر (Bionime، تایوان) اندازه‌گیری شد. گیاه تشنه‌داری در فصل بهار از دامنه کوه‌های ایلام جمع‌آوری شده و پس از تأیید توسط کارشناسان دانشکده کشاورزی دانشگاه ایلام، در سایه خشک شده و به روش خیساندن عصاره‌گیری شد. دوز مؤثر عصاره گیاه تشنه‌داری (*اسکروفولاریا استریاتا*) بر اساس مطالعات قبلی انتخاب شد ه و پس از پایان دوره آزمایش، ابتدا موش‌ها با ترکیب کتامین-زایلازین آسان کشی شدند. به منظور انجام کارهای بافتی پس از برداشت پوست ناحیه شکم و کنار زدن اندام‌های داخلی و شناسایی کلیه سمت راست، غده فوق کلیه به همراه بافت چربی اطراف آن با استفاده از اسکالپل خارج شده و پس از جداسازی چربی اطراف آن، توسط ترازو دیجیتال (Sartorios، کانادا) توزین و سپس به فرمالین بافر ۱۰ درصد منتقل شد. همچنین بعد از گذشت ۲۴ ساعت، محلول فرمالین بافر تعویض شد تا ثبوت مناسب به منظور جلوگیری از اتولیز و فساد سلولی صورت گیرد. برای انجام مطالعه میکروسکوپ(Olympus) ژاپن، از نمونه‌های تثبیت شده، به روش استاندارد، مقاطع بافتی تهیه شد. در این روش پس از ثبوت و شستشو با آب جاری، با استفاده از دستگاه تیشوپروسسور (پاوندآب، ایران) مدل پاوندآب مراحل مختلف پاساژ، شامل آبگیری، شفاف سازی و آغشتگی به پارافین انجام گرفت. سپس نمونه‌ها قالب‌گیری شده و با استفاده از میکروتوم (پاوندآب، ایران) دورانی مدل پاوندآب برش‌هایی با ضخامت ۵ میکرومتر تهیه و با استفاده از روش هماتوکسیلین- ائوزین (H&E) رنگ‌آمیزی شدند (۹). برای عکس‌برداری و اندازه‌گیری قطر و ضخامت لایه‌ها و بخش‌های بافتی از دوربین و نرم‌افزار اندازه‌گیری بافتی True Chrome Metrics ساخت کشور چین، استفاده شد.

به منظور تحلیل آماری از نرم‌افزار SPSS نسخه ۱۶ (version 16, SPSS Inc., Chicago, IL) استفاده شد. نتایج به‌صورت میانگین با در نظر گرفتن خطای معیار (Mean±SEM) بیان شد. از آزمون آنالیز واریانس یک‌طرفه (One-way ANOVA) و پس‌آزمون (Least Significant Difference, LSD) برای مقایسه گروه‌ها استفاده شد. در تمامی موارد p≤۰/۰۵ به‌عنوان معیار حداقل اختلاف معنی‌دار آماری بین گروه‌ها در نظر گرفته شد.

یافته‌ها

پس از تغذیه با جیره پرکالری(هفته دهم) وزن موش‌ها در گروه دیابت (۲۳۰/۶±۳/۲۲ گرم) و دیابت-تشنه‌داری (۴/۹ ±۲۲۸/۵ گرم) افزایش معنی‌داری را نسبت به گروه شاهد (۱۹۲/۷±۲/۱۷) نشان داد (p≤۰/۰۵).

چهار هفته تجویز تشنه‌داری، موجب شد که وزن موش‌ها در پایان کار در گروه دیابت-تشنه‌داری (۲/۹۸ ±۲۱۱/۵ گرم) نسبت به گروه دیابت (۲۲۷/۱۷±۱/۲۴ گرم) کاهش معنی‌داری را نشان دهد (p≤۰/۰۵). به‌طوری‌که بین وزن

جدول۱. میانگین± خطای معیار وزن موش‌های صحرایی بر حسب گرم در گروه‌های مختلف

	شروع آزمایش	روز صفر	روز۲۸
شاهد	۱۸۱/۱± ۱/۶۲[a]	۱۸۳/۱± ۱/۶۲[a]	۱۹۲/۷±۲/۱۷[a]
دیابت	۱۸۶/۱± ۲/۲۶[a]	۲۳۰/۶±۳/۲۲[b]	۲۲۷/۱۷±۱/۲۴[b]
د– تشنه‌داری	۱۸۵/۴± ۳/۲۱[a]	۲۲۸/۵± ۴/۹[b]	۲۱۱/۵±۲/۹۸[a]
تشنه‌داری	۱۸۷/۹± ۳/۱۲[a]	۲۰۷/۳± ۴/۵۳[a]	۲۰۱/۸۸±۴/۶[a]

حروف نامتشابه در هر ستون اختلاف معنی‌دار بین گروه‌های مختلف را نشان می‌دهد (p۰/۰۵)

جدول ۲. میانگین و انحراف معیار میانگین وزن غده فوق‌کلیه بر حسب گرم در گروه‌های مورد مطالعه

	وزن فوق کلیه به گرم
شاهد	۰/۰۲۲۰± ۰/۰۰۲۴[b]
دیابت	۰/۰۳۳۰± ۰/۰۰۲۵[a]
د-تشنه‌داری	۰/۰۳ ± ۰/۰۰۳[a]
تشنه‌داری	۰/۰۲۳۰± ۰/۰۰۲۸[b]

حروف نامتشابه در هر ستون اختلاف معنی‌دار بین گروه‌های مختلف را نشان می‌دهد (p۰/۰۵)

[Downloaded from tmuj.iautmu.ac.ir on 2026-02-18]
[DOR: 20.1001.1.10235922.1402.33.2.1.5]
[DOI: 10.61186/iau.33.2.115]

موش‌ها در گروه شاهد (۱۹۸/۴±۲/۶۱ گرم)، دیابت-تشنه‌داری (۲/۹۸ ±۲۱۱/۵ گرم) و تشنه‌داری (۴/۶ ±۲۰۱/۸۸ گرم) تفاوت معنی‌داری مشاهده نشد (جدول ۱).

وزن غده فوق کلیه

نتایج به‌دست آمده از تحقیق حاضر نشان داد که در انتهای مطالعه وزن غده فوق‌کلیه (به گرم) در گروه دیابت (۰/۰۰۲۵ ±۰/۰۳۳۰ گرم) در مقایسه با گروه شاهد (۰/۰۰۲۴ ±۰/۰۲۲۰ گرم)، افزایش معنی‌داری نشان داد ($p \leq ۰/۰۵$) (جدول۲).

همچنین وزن غده فوق‌کلیه در گروه دیابت-تشنه‌داری (۰/۰۰۲۵ ± ۰/۰۳ گرم) در مقایسه با گروه دیابت کاهش را نشان می‌داد، اما این کاهش معنی‌دار نبوده و وزن غده فوق‌کلیه در گروه تشنه‌داری (۰/۰۰۲۵ ±۰/۰۲۳۰ گرم) در مقام مقایسه با گروه شاهد (۰/۰۰۲۴ ±۰/۰۲۴۰ گرم) تفاوت معنی‌داری نداشت (جدول‌های ۳ و ۴).

جدول ۳. بررسی قطر ناحیه مرکزی در گروه های مختلف

	تغییرات ضخامت کپسول	تغییرات ضخامت لایه گلومرولوزا	تغییرات ضخامت لایه فاسیکولاتا	تغییرات ضخامت لایه رتیکولاریس	تغییرات ضخامت بخش مرکزی
شاهد	۱۲/۸۶±۰/۵۵^{a}	۵۲/۸±۳/۱۷^{a}	۵۷۷/۳۲±۲/۷۸^{a}	۲۰۹ /۷۸±۰/۲۱^{a}	۹۳۱/۱۰±۰/۷۸^{a}
دیابت	۱۱/۵۲±۰/۲۴^{a}	۱۲۵/۰۰±۰/۷۵^{b}	۷۱۸/۶±۱۶/۷۵^{b}	۲۸۵/۵۰±۰/۲۴^{b}	۶۰۰/۷۲±۰/۱۲^{b}
د-تشنه‌داری	۱۴/۷۶±۱/۲۷^{a}	۳۵/۵۵±۴/۵۹^{c}	۵۳۱/۲±۸۸/۴۷^{ac}	۲۱۲/۹۰±۰/۱۹^{ac}	۶۵۰/۷۵±۰/۵۶^{b}
تشنه‌داری	۱۸/۴۲±۱/۱۰^{b}	۵۱/۱۴±۱/۳۶^{a}	۵۴۵/۱۸±۸۲/۳۲^{ac}	۲۴۰/۹۱±۰/۱۳^{bc}	۷۹۸/۱۸±۰/۳۹^{ab}

*حروف لاتین a-d در هر ستون بیانگر وجود اختلاف معنی‌دار در سطح ($p \leq ۰/۰۵$) هستند.

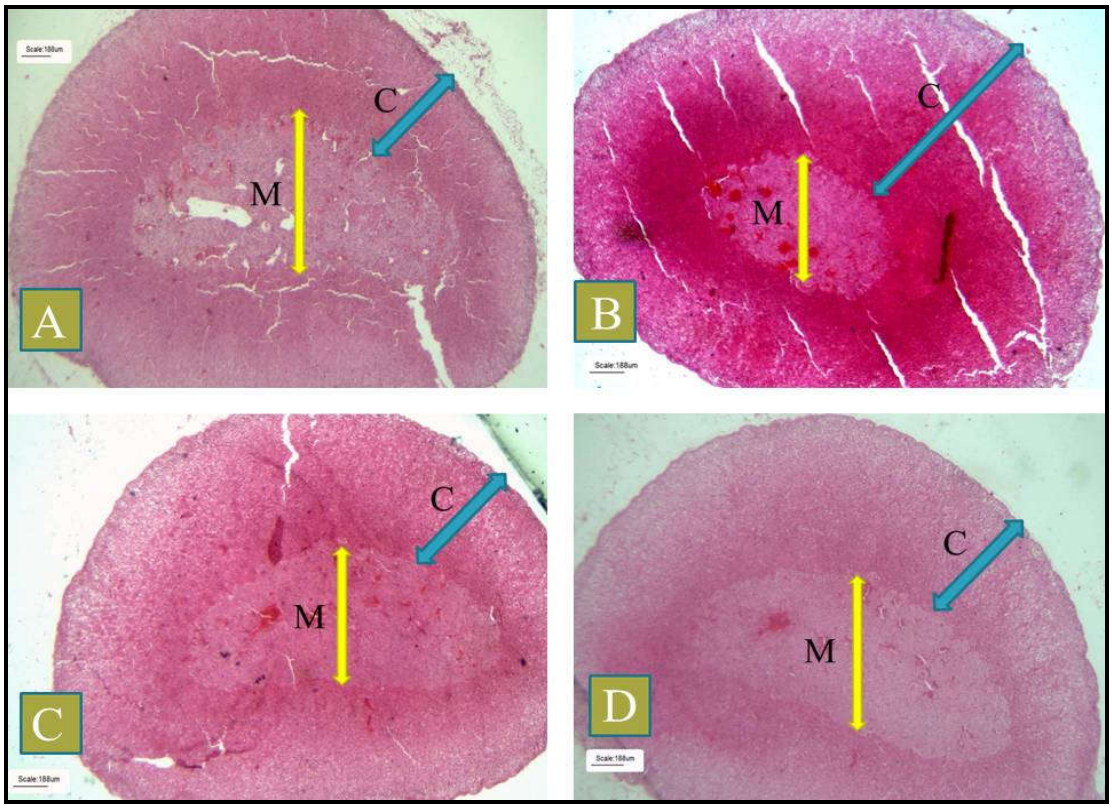

شکل ۱. مقایسه ساختار بافتی غده فوق کلیه موش صحرایی در گروه‌های مختلف: گروه شاهد (A)، گروه دیابت (B)، گروه دیابت –تشنه‌داری (C)و گروه تشنه‌داری (D).افزایش قطر لایه‌های کورتکس (C) و کاهش قطر مدولا (M) در گروه دیابت نسبت به گروه شاهد به خوبی مشاهده می‌شود. در گروه دیابت-تشنه‌داری بعد از تجویز تشنه‌داری بهبودی چشمگیری نسبت به گروه دیابت مشاهده می‌شود. در گروه تشنه‌داری نسبت به گروه شاهد، تغییرات قابل ملاحظه‌ای دیده نمی‌شود. (H&E ×4).

[Downloaded from tmuj.iautmu.ac.ir on 2026-02-18]
[DOR: 20.1001.1.10235922.1402.33.2.1.5]
[DOI: 10.61186/iau.33.2.115]

بحث

Srinivasan و همکارانش (۲۰۰۵) نشان دادند که رژیم پرچرب به‌تنهایی در ابتدا باعث افزایش وزن بدن می‌شود، ولی تزریق (Streptozotocin, STZ) به‌طور چشم‌گیری آن را کاهش می‌دهد. نتایج مطالعه حاضر نیز افزایش وزن بدن پس از دریافت جیره پرکالری وکاهش مختصر وزن بدن را بعد از تزریق STZ در موش‌های دریافت‌کننده جیره پرکالری در انتهای مطالعه نشان داد که تاییدکننده نتایج مطالعات پیش ازخود است. کاهش وزن بدن شاید به دلیل هیپرگلیسمی و به دنبال آن کاهش اشتها و کاهش مصرف غذا در حیوانات باشد (۱۰).

پیش از این Carson و همکارانش در سال ۱۹۸۱ نشان دادند که وزن و اندازه غده فوق‌کلیه در موش‌های دیابتی نسبت به موش‌های سالم افزایش می‌یابد که از این نظر موید نتایج به دست آمده در ارزیابی ما است (۱۱).

مطالعات Sricharoenvej و همکارانش در سال ۲۰۰۹ که تاثیر گیاه آلوئه ورا را مورد ارزیابی قرار داده بودند نشان داد، سلول‌های ناحیه‌ی گلومرولوزا در گروه دیابتی به نسبت گروه شاهد تحلیل رفته‌اند و نیز ضخامت این لایه در حیوانات گروه دیابتی نسبت به گروه شاهددچار کاهش شده است (۱۲).

در مطالعه عرفانی مجد و همکارانش در سال ۱۳۹۶ که اثر آلوئه ورا بر هیستومورفومتری غدهی فوق کلیه موش‌های صحرایی دیابتی را مورد ارزیابی قرار دادند نشان داده شد که ضخامت لایه فاسیکولاتا در موشهای صحرایی دیابتی به شدت افزایش یافت که ممکن است نتیجه افزایش سنتز و فعالیت ترشحی سلول‌های این ناحیه باشد، ولی متعاقب دریافت آلوئه-ورا ضخامت این لایه نسبت به گروه دیابتی کاهش می‌یابد که نشان دهنده تأثیر مثبت گیاه آلوئه ورا است (۱۳).

در مطالعه حاضر نشان داده شد، درگروه دیابت قطرلایه‌های بخش قشری غده فوق‌کلیه (گلومرولوزا، فاسیکولاتا ورتیکولاریس)، نسبت به گروه شاهد افزایش، اما قطر بخش مرکزی کاهش معنی‌داری را نشان داد. به‌دنبال مصرف تشنه‌داری، قطر لایه‌های بخش قشری درگروه دیابت-تشنه‌داری نسبت به گروه دیابت کاهش معنی‌دار، اما قطر بخش مرکزی، افزایش غیر معنی‌داری یافت. بنابراین مصرف خوراکی تشنه‌داری، می‌تواند اثرات سودمندی روی تغییرات ساختاری و در نتیجه عملکردی ناشی از دیابت نوع ۲ در غده آدرنال داشته باشد.

REFERENCES

1. Tahrani AA, Bailey CJ, Del Prato S, Barnett AH. Management of type 2 diabetes: new and future developments in treatment. Lancet 2011;378:182-97.

2. Ahmed B, Al-Rehaily AJ, Al-Howiriny TA, El-Sayed KA, Ahmad MS. Scropolioside-D2 and harpagoside-B: two new iridoid glycosides from Scrophularia deserti and their antidiabetic and antiinflammatory activity. Biol Pharmaceut Bull 2003;26:462-67.

3. Swierczynska MM, Mateska I, Peitzsch M, Bornstein SR, Chavakis T, Eisenhofer G, et al. Changes in morphology and function of adrenal cortex in mice fed a high-fat diet. Int J Obes (Lond) 2015;39:321-30.

4. Bancroft JD, Gamble M, Eds. Theory and practice of histological techniques. China: Elsevier health sciences; 2008.

5. Shahabinezhad M, KhaksariHadad M, Sepehri GH, Mahmoodi M, Karimghasemi, E. The effect of licorice root extract on blood sugar level in streptozotocin induced diabetic rats. Journal of Rafsanjan University of Medical Sciences 2007;6:237-44. [In Persian]

6. Venkatesh S, Reddy GD, Reddy BM, Ramesh M, Rao AV. Antihyperglycemic activity of Caralluma attenuata. Fitoterapia 2003;74:274-9.

7. Mozafaryan W, Ed. Ilam Flora. Ilam: Department of Natural Resources of Ilam; 2008. p.597-98. [In Persian]

8. Smit HF. Picrorhiza scrophulariiflora, from traditional use to immunomodulatory activity (PhD Dissertation). Utrecht: Rijksuniversiteit Utrech; 2000.

9. Park SU, Park NI, Kim YK, Suh SY, Edom SH, Lee SY. Application of plant biotechnology in the medicinal plant, Romania glutinous Liboschitz. Journal of Medicinal Plants Research 2009;3:1258-63.

10. Srinivasan K, Viswanad B, Asrat L, Kaul CL, Ramarao P. Combination of high-fat diet-fed and low-dose streptozotocin-treated rat: a model for type 2 diabetes and pharmacological screening. Pharmacol Res 2005;52:313-20.

11. Carson KA, Hanker JS, Kishner N. The adrenal medulla of the diabetic mouse (C57BL/KS, db./db.): Biochemical and morphological changes. Comp Biochem Physiol A Comp Physiol 1982;72:279-85.

[Downloaded from tmuj.iautmu.ac.ir on 2026-02-18]

[DOR: 20.1001.1.10235922.1402.33.2.1.5]

[DOI: 10.61186/iau.33.2.115]

12. Sricharoenvej S, Boonprasop S, Lanlua P, Piyawinijwong S, Niyomchan A. Morphological and microvascular changes of the adrenal glands in streptozotocin-induced long-term diabetic rats. Ital J Anat Embryol 2009;114:1-10.

13. Erfanimajd M, Sadegi N, Hoseinifar SH. Effect of aloe vera on adrenal histomorphometry of diabetic rats. Iranian Journal of Veterinary Medicine 2017;13:48-57.

.

[Downloaded from tmuj.iautmu.ac.ir on 2026-02-18]

[DOR: 20.1001.1.10235922.1402.33.2.1.5]

[DOI: 10.61186/iau.33.2.115]