Medical Science Journal of Islamic Azad University Vol. 33, No. 2, Summer 2023 ORIGINAL ARTICLE

The effect of Naringin on hippocampal cell damage and the antioxidant defense system of the fetal forebrain in an animal model of uteroplacental insufficiency

Samireh Nemati[1], Mohammad Amin Edalatmanesh[2], Mohsen Forouzanfar[3]

[1] *PhD Candidate in Cell and Developmental Biology, Department of Biology, College of Sciences, Shiraz Branch, Islamic Azad University, Shiraz, Iran*

[2] *Associate Professor of Physiology, Department of Biology, College of Sciences, Shiraz Branch, Islamic Azad University, Shiraz, Iran*

[3] *Assistant Professor of Developmental Biology, Department of Biology, College of Sciences, Marvdasht Branch, Islamic Azad University, Shiraz, Iran*

Abstract

Background: Uteroplacental insufficiency (UPI) by inducing oxidative stress in the fetal brain leads to disruption of its development. The present study evaluated the effects of Naringin on the antioxidant defense system in the fetal forebrain and prevention of the hippocampal damage following UPI.

Materials and methods: 20 pregnant Wistar rats were randomly divided into 4 groups: control, UPI+Saline, UPI+Nar50 (UPI+naringin with a dose of 50 mg/kg) and UPI+Nar100 (UPI+ naringin with a dose of 100 mg/kg). In order to induce UPI, permanent occlusion of the anterior uterine vessels was performed on the embryonic day (ED) 18. Naringin and saline were gavagd from ED12-18. On the ED21, measuring the level of catalase (CAT), superoxide dismutase (SOD) and antioxidant capacity (TAC) by ELISA technique and malondialdehyde (MDA) by thiobarbituric acid method in the fetal forebrain and evaluating neuronal density in the CA1 and CA3 areas of the hippocampus were done.

Results: A significant decrease in the brain activity of CAT, SOD, TAC and neuronal density in the CA1/CA3 areas of the hippocampus along with a significant increase in MDA was seen in the UPI+Saline group compared to the control group ($p<0.05$). While, a significant increase in CAT, SOD, TAC and CA1/CA3 neuronal density and a significant decrease in MDA was seen in the groups receiving Naringin compared to the UPI+Saline group ($p<0.05$).

Conclusion: Administering Naringin before induction of UPI by strengthening the antioxidant system in the fetal forebrain caused the prevention of neurological complications caused by UPI in the fetal brain.

Keywords: *Intrauterine growth restriction, Naringin, oxidative stress, hippocampus, rat.*

Cited as: Nemati S, Edalatmanesh MA, Forouanfar M. The effect of Naringin on hippocampal cell damage and the antioxidant defense system of the fetal forebrain in an animal model of uteroplacental insufficiency. Medical Science Journal of Islamic Azad University, Tehran Medical Branch 2023; 33(2): **122-132.**

Correspondence to: Mohammad Amin Edalatmanesh
Tel: *+98 071-36410059*
E-mail: amin.edalatmanesh@gmail.com
ORCID ID: 0000-0002-7936-1145
Received: 8 Jan 2023; **Accepted:** 25 Feb 2023

مجله علوم پزشکی دانشگاه آزاد اسلامی
دوره ۳۳، شماره ۲، تابستان ۱۴۰۲، صفحات ۱۲۲ تا ۱۳۲

Original Article

اثر نارینجین بر آسیب سلولی هیپوکامپ و سیستم دفاع آنتی اکسیدانی مغز قدامی جنین در مدل حیوانی نارسایی رحمی جفتی

سمیره نعمتی[۱]، محمد امین عدالت منش[۲]، محسن فروزانفر[۳]

[۱] دانشجوی دکتری زیست‌شناسی سلولی تکوینی، گروه زیست شناسی، دانشکده علوم، واحد شیراز، دانشگاه آزاد اسلامی، شیراز، ایران
[۲] دانشیار فیزیولوژی، گروه زیست شناسی، دانشکده علوم، واحد شیراز، دانشگاه آزاد اسلامی، شیراز، ایران
[۳] استادیار بیولوژی تکوینی، گروه زیست شناسی، دانشکده علوم، واحد مرودشت، دانشگاه آزاد اسلامی، مرودشت، ایران

چکیده

سابقه و هدف: *نارسایی رحمی-جفتی (UPI) با القاء استرس اکسایشی در مغز جنین منجر به اختلال در تکامل آن می‌گردد. مطالعه حاضر به ارزیابی اثرات نارینجین بر سیستم دفاع آنتی اکسیدانی در مغز قدامی جنین و پیشگیری از آسیب سلولی هیپوکامپ به دنبال UPI در موش صحرایی پرداخته است.*

روش بررسی: *: تعداد ۲۰ سر موش صحرایی باردار نژاد ویستار به صورت تصادفی در ۴ گروه کنترل، UPI+Saline (نارسایی رحمی-جفتی+نرمال‌سالین)، UPI+Nar50 (نارسایی رحمی-جفتی+نارینجین با دوز ۵۰ mg/kg) و UPI+Nar100 (نارسایی رحمی-جفتی+نارینجین با دوز ۱۰۰ mg/kg) تقسیم شدند. جهت القاء UPI، انسداد دائم عروق قدامی رحم در روز ۱۸ بارداری صورت گرفت. تجویز دهانی نارینجین و نرمال سالین از روز ۱۲ تا ۱۸ بارداری انجام شد. در روز ۲۱ بارداری، سنجش سطح کاتالاز (CAT)، سوپراکسید دیسموتاز (SOD) و ظرفیت آنتی‌اکسیدانی‌تام (TAC) به روش الایزا و مالون‌دی‌آلدهید (MDA) به روش تیوباربیتوریک اسید در مغز قدامی جنین و ارزیابی تراکم نورونی در نواحی CA1 و CA3 هیپوکامپ صورت گرفت.*

یافته‌ها: *کاهش معنی‌دار در فعالیت مغزی بافتی آنزیم CAT، SOD، TAC و تراکم نورونی در نواحی CA1/CA3 هیپوکامپ همراه با افزایش معنی‌دار MDA در گروه UPI+Salin نسبت به گروه کنترل دیده شد ($p<۰/۰۵$). در حالی‌که گروه‌های دریافت کننده نارینجین، افزایش معنی‌دار CAT، SOD، TAC و تراکم نورونی CA1/CA3 را با کاهش معنی‌دار MDA نسبت به گروه UPI+Saline دیده شد ($p<۰/۰۵$).*

نتیجه‌گیری: *تجویز نارینجین پیش از القاء UPI با تقویت سیستم آنتی اکسیدانی در مغز قدامی جنین سبب پیشگیری از عوارض عصبی ناشی از UPI در مغز جنین شد.*

واژگان کلیدی: *محدودیت رشد درون رحمی، نارینجین، استرس اکسایشی، هیپوکامپ، موش صحرایی.*

مقدمه

محدودیت رشد درون رحمی (IUGR) به ناتوانی جنین در رسیدن به پتانسیل رشد خود اطلاق می‌شود. در ۵ تا ۱۰ درصد از بارداری‌ها IUGR عمدتاً ناشی از اختلال در خون‌رسانی به جنین است، در حالی که در کشورهای در حال توسعه IUGR به طور معمول ناشی از سوء تغذیه مادر است، شایع ترین علت در کشورهای پیشرفته نارسایی جفت است (۱). جدای از زایمان زودرس، IUGR علت اصلی وزن کم هنگام تولد است که نشانگر مهمی برای عوارض و مرگ و میر پریناتال محسوب می‌شود (۲). مطالعات متعدد نشان داده‌اند که IUGR منجر به پیامدهای منفی طولانی مدت می‌شود.

آدرس نویسنده مسئول: شیراز، گروه زیست شناسی، دانشکده علوم ، دانشگاه آزاد اسلامی، شیراز، محمد امین عدالت منش (**email**: amin.edalatmanesh@gmail.com)
ORCID ID: 0000-0002-7936-1145
تاریخ دریافت مقاله: ۱۴۰۱/۱۰/۱۸
تاریخ پذیرش مقاله: ۱۴۰۱/۱۲/۶

جدای از افزایش خطر ابتلا به بیماری‌های متابولیک، قلبی- عروقی و کلیوی، IUGR سبب اختلالات عصبی- شناختی طولانی مدت می‌گردد (۳). کودکان مبتلا به IUGR در نوجوانی و بزرگسالی در مقایسه با گروه‌های کنترل همسان ریسک بالاتری برای ابتلا به اختلالات یادگیری، حافظه و نقص توجه هستند (۴). از طرفی، مطالعات قبلی وزن کم هنگام تولد را با احتمال بالاتر اختلالات شناختی مرتبط با سن و زوال عقل در بزرگسالی مرتبط می‌دانستند (۵). همچنین، به نظر می رسد که مردان نسبت به زنان در معرض خطر ابتلا به اختلالات عصبی- شناختی مرتبط با IUGR در مراحل بعدی زندگی خود هستند (۶، ۷).

مدل‌های حیوانی مرتبط با IUGR نظیر سوء تغذیه مادران و مدل محدودسازی پروتئین در رژیم غذایی مادر در دوران بارداری به طور گسترده مورد استفاده قرار گرفته است (۸). با این حال، مدل بستن دو طرفه شریان و ورید رحمی برای القاء نارسایی رحمی-جفتی (UPI) در موش‌های صحرایی آسیب شناختی را در نوزادان حاصل به دنبال داشته است (۹).

کاهش جریان خون جفت و متعاقب آن کاهش میزان دریافت مواد مغذی و اکسیژن برروی مغز در حال تکوین جنین اثرات مخربی دارد. پیامدهای عصبی- شناختی درازمدت معمول مرتبط با نارسایی رحمی-جفتی، کمبود در یادگیری و حافظه است (۱۰). هیپوکامپ نقش اصلی را در تثبیت حافظه ایفا می کند و در برابر تأثیرات رشدی و محیطی بسیار آسیب پذیر است (۱۱). مطالعات قبلی اختلالات عصبی طولانی مدت مرتبط با محدودیت رشد جنینی را با کاهش حجم هیپوکامپ و تغییرات در ترکیب سلولی، بیان ژن‌ها و همچنین عوامل تعیین کننده اپی‌ژنتیک در ارتباط می‌دانند (۱۲). با این حال، مکانیسم‌های دقیق برنامه‌ریزی داخل رحمی پیامدهای عصبی UPI تا حد زیادی ناشناخته باقی مانده است. از آنجایی که کاهش مقدار اکسیژن دریافتی و بروز هایپوکسی طی UPI می‌تواند سبب تولید گونه‌های اکسیژن واکنشی (ROS)، ایجاد استرس اکسیداتیو، افزایش پراکسیداسیون لیپیدی و بروز اختلات جدی در جنین شود (۱۳)، آنتی‌اکسیدان‌ها، می‌توانند ROSها را غیرفعال و از فرآیند اکسیداسیون جلوگیری کنند و در نهایت اثرات مخرب آن را کاهش دهند.

پلی فنول های رژیم غذایی، از جمله نارینجین، به دلیل فعالیت های آنتی اکسیدانی، ضد التهابی و کاهش دهنده چربی خون گزارش شده است (۱۴). نارینجین یک بیوفلاونوئید با نام ۴, ۵, ۷- تری هیدروکسی فلاونون شناخته می شود. از خواص فارماکولوژیکی نارینجین میتوان به محافظت از کبد، ضد دیابت، ضد سرطان، ضد کلسترول خون، ترمیم کننده زخم، ضد آترواسکلروتیک، کاهنده چربی خون، ضد التهاب و آنتی اکسیدان اشاره کرد (۱۵). نارینجین، مسیرهای سیگنالینگ آنتی اکسیدانی را با مکانیسم‌های مختلف فعال می‌کند. ، نارینجین اثر سمیت رادیکال‌های آزاد را با افزایش سطح mRNA و پروتئین فاکتور ۲ مربوط به فاکتور هسته‌ای اریتروئید ۲ (Nrf2) که یک فاکتور رونویسی مرتبط با بیوسنتز آنتی‌اکسیدان‌ها است را از بین می‌برد (۱۶). نارینجین از طریق تعدیل پارامترهای آنتی اکسیدانی مختلف آنزیمی و غیر آنزیمی از جمله گلوتاتیون احیا (GSH)، گلوتاتیون اس ترانسفراز (GST)، سوپراکسید دیسموتاز (SOD)، گلوتاتیون پراکسیداز (GPx) و پاراکسوناز (PON)، کاتالاز (CAT)، مالون دی آلدئید (MDA) و ظرفیت آنتی اکسیدانی تام (TAC) در قسمت‌های مختلف مغز مانند قشر، هیپوکامپ، جسم مخطط و کل مغز، می تواند اثرات محافظتی عصبی قوی ایجاد کند (۱۷).

مطالعه حاضر با هدف ارزیابی اثر حفاظت کننده عصبی نارینجین بر آسیب سلولی نواحی CA1 و CA3 هیپوکامپ و سنجش شاخص‌های استرس اکسایشی در مغز قدامی جنین‌های در معرض نارسایی رحمی- جفتی صورت گرفت.

مواد و روشها

حیوانات و گروه‌بندی

در این مطالعه تجربی، از جنین‌های حاصل از ۲۰ سر موش صحرایی ماده باردار نژاد ویستار با میانگین وزنی ۱۰±۱۸۰ گرم و حدوداً ۲/۵ ماهه استفاده خواهد شد. در هر گروه ۱۰ جنین به صورت تصادفی از مادران هر گروه استفاده خواهد شد. حیوانات از مرکز تکثیر و نگهداری حیوانات آزمایشگاهی دانشگاه علوم پزشکی شیراز تهیه و پس از انتقال به آزمایشگاه تخصصی علوم جانوری دانشگاه آزاد اسلامی شیراز به منظور سازگاری با شرایط جدید، به مدت یک هفته در محیط استاندارد نگهداری شدند. تمامی مراحل کار با حیوانات، در شرایط استاندارد دما (۲±۲۵ درجه سانتی‌گراد) و رطوبت نسبی ۵۵-۴۵ درصد و چرخه روشنایی/ تاریکی ۱۲ ساعته انجام خواهد شد. رعایت اصول اخلاقی طبق قوانین بین المللی و ضوابط کمیته اخلاقی حیوانات آزمایشگاهی دانشگاه آزاد اسلامی شیراز انجام شد (کد اخلاق: IR.IAU.SHIRAZ.REC.1401.016). جهت وقوع بارداری موش‌های صحرایی نر و ماده هم قفس شدند. قبل از جفت‌گیری، موش‌های صحرایی که دارای ۲ الی ۳ دوره استروس منظم در

طی ۱۲ الی ۱۴ روز مشاهده اسمیر واژینال بودند، استفاده شد. موش‌هایی که در مرحله استروس سیکل تولید مثلی قرار داشتند، جهت مراحل بعدی مطالعه انتخاب شدند (۱۸). پس از هم قفس شدن موشهای صحرایی در ساعات اولیه غروب، جهت اطمینان از جفت‌گیری، صبح روز بعد دوباره حیوانات مورد بررسی قرار گرفتند. در صورت مشاهده پلاک واژنی و یا وجود سلول های اسپرماتوزوآ در اسمیر واژنی، آن روز به عنوان روز صفر حاملگی تعیین شد. نمونه اسمیر واژنی توسط میکروسکوپ نوری (Olympus, Japan) با بزرگ‌نمایی ۴۰۰ برابر بررسی شدند.

تعداد ۲۰ سر موش صحرایی باردار، بعد از توزین اولیه به صورت تصادفی در ۴ گروه ۵ تایی تقسیم شدند: گروه کنترل سالم (بدون هیچ نوع تیمار و جراحی در دوران بارداری)، گروه UPI+Saline (انسداد دائم و دو طرفه شریان‌های فوقانی رحم و دریافت نرمال-سالین)، گروه UPI+Nar50 (انسداد دائم و دو طرفه شریان‌های فوقانی رحم و دریافت دوز ۵۰ میلی‌گرم نارینجین) و UPI+Nar100 (انسداد دائم و دوطرفه شریان‌های فوقانی رحم و دریافت دوز ۱۰۰ میلی‌گرم نارینجین). تجویز نرمال سالین و نارینجین از روز ۱۲ تا ۱۸ بارداری به صورت گاواژ در بین ساعات ۸ تا ۱۰ صبح صورت گرفت. جنین‌های حاصل از هر گروه در روز ۲۱ بارداری سزارین شدند و ارزیابی بیوشیمیایی و بافتی بر روی نمونه مغز آنها صورت گرفت. از هر موش صحرایی مادر در هر گروه ۲ سر جنین زنده (در مجموع ۱۰ سر جنین) برای مطالعات بیوشیمیایی و ۲ سر جنین زنده (در مجموع ۱۰ سر جنین) به صورت تصادفی برای مطالعات بافت‌شناسی انتخاب شدند.

القاء نارسایی رحمی- جفتی (UPI) و سزارین

جهت القاء UPI، موش‌های صحرایی ماده باردار در روز ۱۸ بارداری پس از توزین با مخلوطی از دو ماده کتامین (۵۰ mg/kg) و زایلازین (۵ mg/kg) بیهوش شدند. سپس، بخش راست و چپ شکم در موقعیت تخمدان، برشی به اندازه ۱/۵ سانتی‌متر زده شد و با نمایان شدن تخمدان و لوله رحم، شریان و ورید رحمی کوترایز شد. اطمینان حاصل شد که هیچ جریان خونی پس از سوزاندن رگ‌ها برقرار نشود. سپس، رحم و تخمدان، به آرامی درون حفره شکمی جای گرفت و موضع جراحی به کمک نخ ابریشم ۰-۳ بخیه گردید (۱۹). برای جلوگیری از هر گونه عفونت احتمالی میزان ۵۰۰۰ واحد بر کیلوگرم وزن بدن حیوان پنی سیلین به صورت تزریق عمیق عضلانی به عضله گاستروکنمیوس تزریق گردید. پس از به هوش آمدن، حیوانات به قفس ریکاوری منتقل شدند و به مدت ۲۴ ساعت از نظر نحوه راه رفتن، تنفس، ضربان قلب، خونریزی ناحیه جراحت و سقط جنین تحت مراقبت قرار گرفتند. در روز ۲۱ بارداری، موش‌های صحرایی مادر با استنشاق گاز کلروفورم در دسیکاتور به طور عمیق بیهوش شدند و بلافاصله عمل سزارین انجام شد. جنین‌های زنده و مرده از رحم خارج شدند و پس از شمارش، جنین زنده به روش هایپوترمی و با قرار دادن بر روی یخ بیهوش شدند. پس از ۵ دقیقه به کمک اسکالپل سر آنها جدا شد.

مطالعات بیوشیمیایی

مغز جنین (n =۱۰) بر روی محلول نرمال سالین بسیار سرد و در زیر استریوسکوپ (Olympus, Japan) از درون جمجمه خارج شد. آنگاه از بخش بالای کولیکولوس‌های فوقانی، مغز قدامی و خلفی از یکدیگر جدا شد. نمونه مغز قدامی پس از توزین، با محلول نرمال سالین به همراه بافر تریس (Sigma, Germany) شستشو داده شد و به مدت ۵ دقیقه با دستگاه هموژنایزر (IKA, Germany) با ۵۰۰۰ دور در دقیقه هموژنیزه شد. محلول همگن توسط سانتریفیوژ یخچال‌دار (Hermle, Germany) به مدت ۵ دقیقه در دور ۵۰۰۰، سانتریفیوژ و از محلول ۰/۵ میلی‌مولار فنیل متیل سولفونیل فلورایـد (Sigma-Aldrich, Germany) به‌عنوان مهارکننده پروتئازها استفاده شد (۲۰). پس از سانتریفیوژ، از محلول رویی جهت سنجش فاکتورهای استرس اکسیداتیو استفاده شد. توسط روش ELISA و کیت‌های شرکت فاین تست (Fine Test, China) و به استفاده از دستگاه خوانشگر الایزا (Stat Fax, USA)، فعالیت آنزیم کاتالاز (CAT)، سوپر اکسید دیسموتاز (SOD) و ظرفیت آنتی اکسیدانی تام (TAC) سنجیده شد. سطح بافتی مالون دی‌آلدئید (MDA) بر پایه واکنش با تیوباربیتوریک اسید (Merck, Germany) به روش روش طیف‌سنجی و با اندازه گیری جذب نوری در طول موج ۵۳۵ نانومتر و مقایسه جذب با منحنی استاندارد در مغز قدامی جنین سنجش شد.

مطالعات بافت شناسی

۷۲ ساعت پس از قرار دادن سرهای جنین (n =۱۰) در در محلول پارافرمالدهید ۴٪، مغز جنین با دقت و بدون این که آسیبی به آن وارد شود به طور کامل جدا شد. جهت تهیه اسلایدهای بافتی، نمونه‌های کامل مغز با کمک دستگاه اتوتکنیکون پردازش شد و پس از تهیه بلوک‌های پارافینه، برش‌هایی با ضخامت ۵ میکرون تهیه شد. آنگاه، رنگ آمیزی هماتوکسیلین-ائوزین (H-E) انجام شد و تصویربرداری میکروسکوپی با میکروسکوپ نوری (Olympus-BH_2) انجام شد. به کمک اطلس Uta Schambra از مغز موش صحرایی در دوره پریناتال، هیپوکامپ جنین تشخیص داده شد (شکل ۳).

جهت سنجش تراکم سلولی در مناطق مختلف هیپوکامپ (CA1/CA3) از روش دایسکتور با نمونه‌برداری تصادفی استفاده شد. به طور خلاصه، در این روش سلول‌ها در یک چهارچوب

مرجع (دایسکتور) شمارش شدند. پس از شمارش سلول‌ها، تراکم با فرمول $N_A=\sum Q/\sum P\times AH$ محاسبه شد که در آن N_A= دانسیته نورونی، $\sum Q$= مجموع سلول‌های شمارش شده در یک نمونه، $\sum P$= تعداد دفعات نمونه برداری شده در یک نمونه، A= مساحت چهارچوب نمونه برداری و H= فاصله بین دو برش متوالی، یا ضخامت هر برش می‌باشد. بر این اساس، دانسیته نورونی بر مبنای تعداد سلول‌ها در میلی متر مکعب بافت (N/mm^3) تعیین می‌شود (۲۱).

آنالیز آماری

تحلیل آماری بین داده‌های حاصل از گروه‌های مختلف با استفاده از نرم افزار SPSS نسخه ۲۶ انجام شد. همچنین، به منظور تعیین وجود اختلاف معنی‌دار بین گروه‌های مورد نظر، آزمون آنالیز واریانس یک طرفه و آزمون تعقیبی توکی انجام شد. از نظر آماری مقادیر $p<$ ۰/۰۵ معنی‌دار در نظر گرفته شد.

یافته‌ها

اثر نارینجین بر فاکتورهای استرس اکسیداتیو در بافت مغز قدامی جنین

نتایج حاصل از آنالیز واریانس یک طرفه از فعالیت آنزیم‌های CAT و SOD، میزان TAC و MDA در مغز قدامی جنین ۲۱ روزه در جدول۱ آمده است. میزان فعالیت آنزیم CAT در نمونه مغز قدامی جنین در گروه UPI+Saline نسبت به گروه کنترل کاهش قابل توجهی را نشان داد ($p<$ ۰/۰۰۱). از طرفی، افزایش معنی‌داری در میزان فعالیت CAT در گروه UPI+Nar50 ($p <$ ۰/۰۱) وگروه UPI+Nar100 ($p <$ ۰/۰۰۱) در مقایسه با گروه UPI+Saline دیده شد. بین گروه‌های UPI+Nar50 و UPI+Nar100 اختلاف معنی‌دار بود ($p <$ ۰/۰۱).

در میزان فعالیت آنزیم SOD کاهش معنی‌داری در گروه UPI+Saline نسبت به گروه کنترل دیده شد ($p <$ ۰/۰۰۱). همچنین، گروه‌های UPI+Nar50 و UPI+Nar100 نیز نسبت به گروه کنترل فعالیت کمتری از SOD را نشان دادند (به ترتیب: $p <$ ۰/۰۰۱ و $p <$ ۰/۰۵). سطح فعالیت SOD در گروه‌های دریافت کننده نارینجین نسبت به گروه UPI+Saline افزایش قابل توجهی داشت (به ترتیب: $p <$ ۰/۰۱ و $p <$ ۰/۰۰۱ برای گروه‌هایUPI+Nar50 و UPI+Nar100). بین گروه‌های UPI+Nar50 و UPI+Nar100 نیز اختلاف معنی‌داری دیده شد ($p <$ ۰/۰۱).

در ارزیابی سطح بافتی TAC اختلاف معنی‌داری بین گروه UPI+Saline با گروه کنترل دیده شد ($p <$ ۰/۰۱). این در حالی است که گروه‌های UPI+Nar50 و UPI+Nar100 با گروه کنترل اختلاف معنی‌داری داشتند (به ترتیب: $p <$ ۰/۰۱ و $p <$ ۰/۰۵). سطح TAC در گروه UPI+Nar100 نسبت به گروه UPI+Saline افزایش معنی‌داری نشان داد ($p <$ ۰/۰۱). همچنین، بین گروه‌های UPI+Nar50 و UPI+Nar100 اختلاف معنی‌داری بود ($p <$ ۰/۰۱).

سنجش سطح بافتی MDA در نمونه‌های مغز قدامی جنین نشان از افزایش معنادار MDA در گروه UPI+Saline نسبت به گروه کنترل داشت ($p <$ ۰/۰۰۱). مقایسه بین گروه UPI+Saline با گروه‌های دریافت کننده نارینجین نشان داد که در گروه‌های UPI+Nar50 و UPI+Nar100 در مقایسه با گروه UPI+Saline کاهش معنی‌داری وجود دارد ($p <$ ۰/۰۰۱). همچنین، بین گروه‌های UPI+Nar50 و UPI+Nar100در سطح $p <$ ۰/۰۱ اختلاف معنی‌داری دیده شد.

در مقایسه با گروه کنترل، گروه‌های مطالعه اختلاف معنا داری در بیان CAT، SOD، TAC و MDA نشان دادند ($^{***}p <$ ۰/۰۰۱، $^{**}p <$ ۰/۰۱ و $^{*}p <$ ۰/۰۵). همچنین، در مقایسه با گروه UPI+Saline، اختلاف معنی‌داری در گروه-های UPI+Nar50 و UPI+Nar100 در پارامترهای فوق دیده شد ($^{+++}p <$ ۰/۰۰۱ و $^{++}p <$ ۰/۰۱). همچنین، بین گروه UPI+Nar50 تفاوت معنی‌داری با گروه UPI+Nar100 دیده شد ($^{\#\#}p <$ ۰/۰۱).

جدول۱. میانگین فعالیت آنزیم‌های آنتی‌اکسیدانی، TAC و MDA در مغز قدامی جنین

گروه / پارامتر	CAT (mIU/ml)	SOD (pg/ml)	TAC (mIU/ml)	MDA (ng/ml)
کنترل	۱۲۴/۸۱±۱۱/۲۷	۷۸/۲۶±۶/۲۷	۴۲/۳۶±۳/۱۷	۳۱/۵۵±۳/۱۸
UPI+Saline	***۶۲/۷۱±۵/۹۸	***۳۰/۶۴±۵/۹۳	**۱۷/۳۹±۲/۰۱	***۹۲/۱۳±۳/۳۴
UPI+Nar50	**++۸۳/۳۶±۸/۰۵	***++۵۲/۶۶±۴/۷۳	**۱۹/۲۷±۲/۸۸	***++۶۶/۴۵±۵/۲۷
UPI+Nar100	+++##۱۰۲/۳۵±۱۰/۵۵	*+++##۶۸/۹۴±۶/۴۱	*++##۳۳/۱۱±۲/۷۶	+++##۳۴/۱۸±۳/۸۵
سطح معنی‌داری	۰/۰۰۱	۰/۰۰۳	۰/۰۱۷	۰/۰۰۲

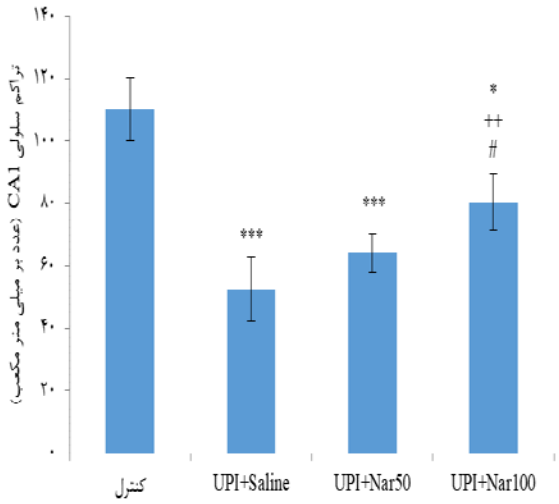

شکل ۱. مقایسه میانگین ± انحراف استاندارد تراکم سلولی ناحیه CA1 هیپوکامپ در جنین‌های ۲۱ روزه موش‌های صحرایی مدل UPI. بین گروه کنترل با گروه‌های UPI+Saline، UPI+Nar50 و UPI+Nar100 اختلاف معنی‌داری مشاهده شد ($^{*}p<۰/۰۵$ و $^{***}p<۰/۰۰۱$). همچنین، در مقایسه با گروه UPI+Saline، گروه UPI+Nar100 افزایش معنی‌داری را نشان داد ($^{++}p < ۰/۰۱$). بین گروه UPI+Nar50 با گروه UPI+Nar100 نیز اختلاف معنی‌دار است ($^{\#}p<۰/۰۵$).

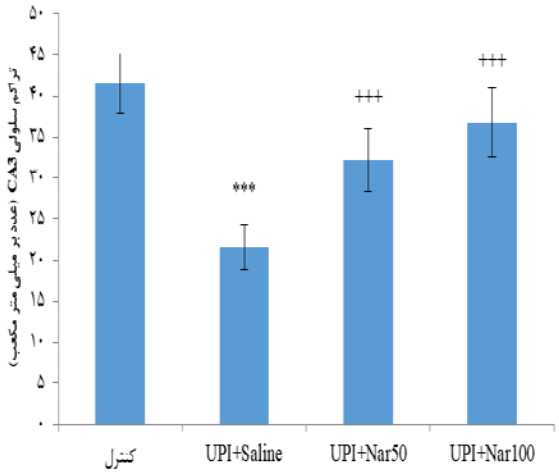

شکل ۲. مقایسه میانگین ± انحراف استاندارد تراکم نورونی ناحیه CA3 هیپوکامپ در جنین‌های ۲۱ روزه موش‌های صحرایی مدل UPI. بین گروه کنترل با گروه UPI+Saline اختلاف معنی‌داری مشاهده شد ($^{***}p < ۰/۰۰۱$). همچنین، اختلاف بین گروه UPI+Saline با گروه‌های UPI+Nar50 و UPI+Nar100 معنی‌دار است ($^{+++}p < ۰/۰۰۱$).

ارزیابی اثر نارینجین بر تراکم نورونی در نواحی CA1 و CA3 هیپوکامپ جنین

تصاویر میکروگراف حاکی از کاهش تراکم نورونی در نواحی CA1 و CA3 هیپوکامپ جنین ۲۱ روزه به دنبال UPI بود. همچنین، در این تصاویر افزایش قابل توجهی در تراکم نورونی این دو ناحیه در گروه UPI+Nar100 نسبت به گروه UPI+Saline قابل مشاهده بود (شکل ۴).

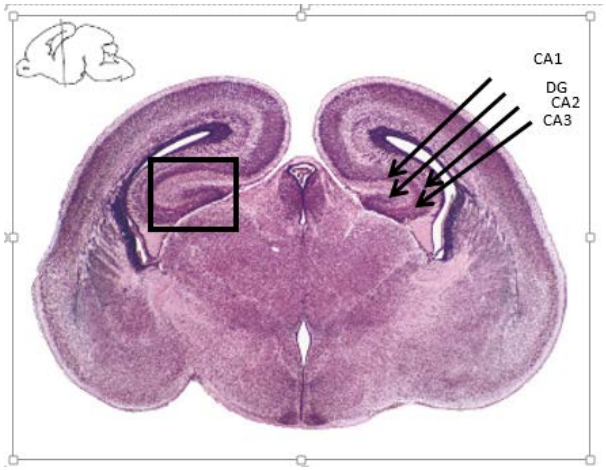

شکل ۳. موقعیت هیپوکامپ در مغز جنین ۲۱ روزه موش صحرایی به کمک اطلس Uta Schambra از مغز موش صحرایی در دوره پریناتال (مستطیل سیاه رنگ). نواحی CA1، CA2، CA3 و DG روی تصویر مشخص شده است. همچنین، موقعیت برش کورونال در تصویر شماتیک کوچک در بالا مشخص است. بزرگنمایی 10X

UPI سبب کاهش معنی‌دار در تراکم نورونی ناحیه CA1 هیپوکامپ جنین ۲۱ روزه شد ($p<۰/۰۰۱$). همچنین، در مقایسه با گروه کنترل، در گروه‌های تیمار با نارینجین یعنی گروه‌های UPI+Nar50 ($p<۰/۰۰۱$) و UPI+Nar100 ($p<۰/۰۵$) کاهش معنی‌دار دیده شد. همچنین، در گروه‌های دریافت کننده نارینجین با دوز ۱۰۰ میلی‌گرم بر کیلوگرم وزن بدن افزایش معنی‌داری در تراکم سلولی ناحیه CA1 نسبت به گروه UPI+Saline داشتند (شکل ۱، $p < ۰/۰۱$). همچنین، بین گروه UPI+Nar50 با گروه UPI+Nar100 نیز اختلاف معنی‌داری دیده شد ($p<۰/۰۵$).

در ارزیابی تراکم سلولی ناحیه CA3، در گروه UPI+Saline کاهش معنی‌داری نسبت به گروه کنترل دیده شد ($p < ۰/۰۰۱$). از طرفی، افزایش معنی‌داری در تراکم سلولی این ناحیه در گروه‌های UPI+Nar50 و UPI+Nar100 در مقایسه با گروه UPI+Saline مشاهده شد ($p < ۰/۰۰۱$).

بحث

محدودیت رشد جنین (FGR)، که عمدتاً به دلیل سوء تغذیه و یا نارسایی جفت ایجاد می‌شود، یکی از معضلات جدی در

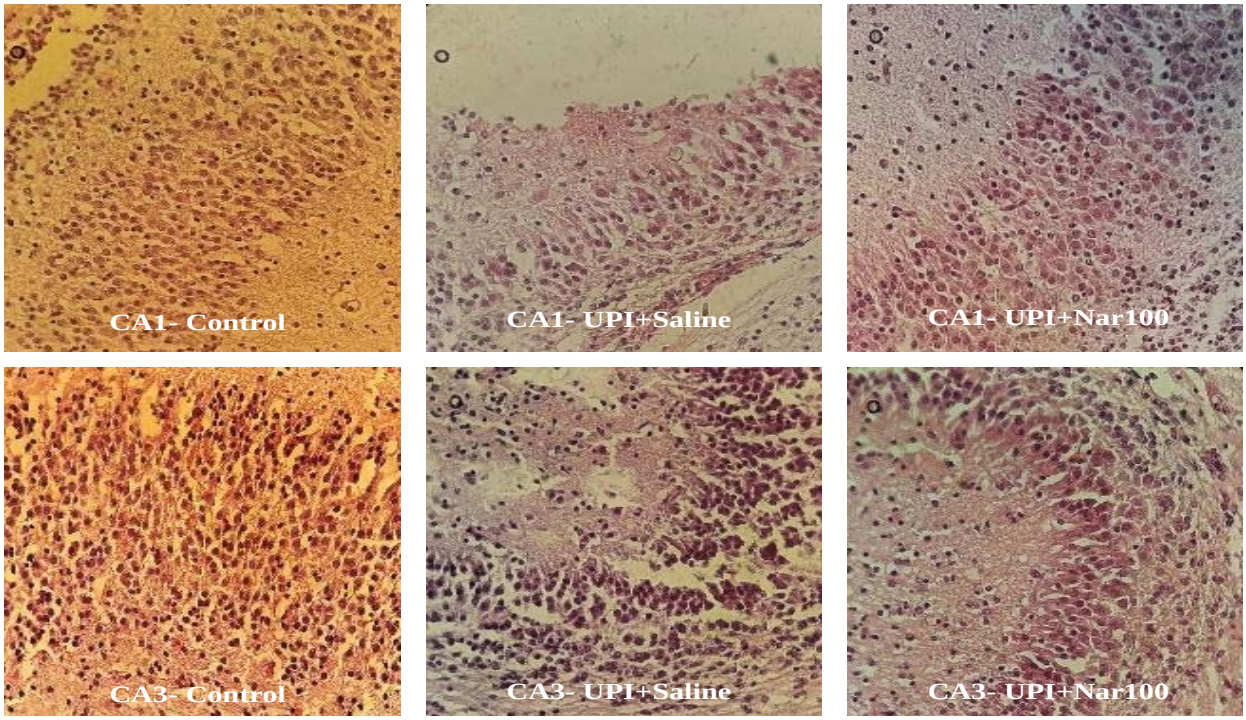

شکل ۴. میکروگراف تهیه شده از هیپوکامپ جنین موش صحرایی مدل UPI. رنگ‌آمیزی H-E، بزرگنمایی ۴۰× : کاهش تراکم نورونی در گروه UPI+Saline نسبت به گروه کنترل و افزایش تراکم نورونی در گروه UPI+Nar100 و در مقایسه با گروه UPI+Saline در هر دو ناحیه CA1 و CA3 هیپوکامپ مشاهده شد.

بهداشت جهانی محسوب می‌شود (۲۲). FGR، پیامدهای عصبی- شناختی کوتاه مدت و بلندمدت متعاقب اختلال در رشد عصبی جنین از جمله هیپوکامپ ایجاد می‌نماید (۲۳). مطالعه حاضر اثر نارسایی رحمی- جفتی (UPI) و اختلال در سیستم آنتی اکسیدانی مغز قدامی جنین و مطالعه ساختار سلولی هیپوکامپ را در نواحی CA1 و CA3 مورد بررسی قرار داد. نارسایی رحمی- جفتی به صورت آزمایشگاهی و با بستن دو طرفه شریان‌ها و وریدهای رحمی در روز ۱۸ بارداری القاء شد. نتایج ما نشان داد که سطح فعالیت آنزیم‌های آنتی اکسیدانی کاتالاز (CAT) و سوپراکسید دیسموتاز (SOD) و ظرفیت آنتی اکسیدانی تام (TAC) در مغز قدامی جنین UPI کاهش و شاخص پراکسیداسیون لیپیدی که با سنجش سطح مالون دی‌آلدهید (MDA) به دست می‌آید، افزایش قابل توجهی داشت. همانگونه که صفرپور و همکاران در سال ۲۰۲۰ نشان دادند که UPI می تواند سبب القاء استرس اکسیداتیو و کاهش میزان CAT و TAC به همراه افزایش MDA در سرم خون نوزادان UPI گردد (۱۹). این در حالی است که تیمار با نارینجین به طور قابل توجهی بیان CAT، SOD و TAC را در مغز قدامی جنین UPI افزایش داد و سطح MDA را به طور قابل توجهی کاهش داد.

نارسایی‌های مزمن جفتی به سبب کاهش میزان اکسیژن و مواد مغذی دریافتی در جنین، عوارض بسیار فراوانی را به دنبال دارد. هرچند، دلایل متعددی برای نواقص رشد و تکوین ناشی از FGR در جنین وجود دارد، اما به نظر می‌رسد در این بین نقش استرس اکسیداتیو پررنگ‌تر است (۲۴). این احتمال مطرح است که همهٔ آسیب‌هایی که درنتیجهٔ UPI به وجود می‌آیند، به علت وجود رادیکال‌های آزادی است که طی فرایند هایپوکسی ناشی از انسداد عروق رحم، میزان آن‌ها افزایش می‌یابد. هایپوکسی توانایی ایجاد نقص‌های عملکردی دائمی یا موقتی را دارد و ممکن است به مغز آسیب‌هایی را وارد کند که شدت این آسیب‌ها، به مدت زمان و شدت کمبود اکسیژن و همچنین به سن جنین بستگی دارد (۲۵).

تعداد زیادی از گونه‌های فعال اکسیژن (ROS) که توسط استرس اکسیداتیو تولید می‌شوند، می‌توانند باعث پراکسیداسیون لیپیدی و آسیب DNA، آسیب عصبی ثانویه و در نهایت اختلال شناخت شوند (۲۶). در شرایط عادی، سیستم‌های دفاعی آنتی اکسیدانی، از جمله سیستم‌های آنزیمی آنتی اکسیدانی مانند SOD و سیستم‌های غیر آنزیمی مانند GSH-Px، می توانند تعادل بین سطوح استرس اکسیداتیو و آنتی اکسیدانی را حفظ کنند. به عنوان مثال، SOD رادیکال‌های آزاد را از بین می‌برد و از پراکسیداسیون لیپیدی برای جلوگیری از آسیب اکسیداتیو جلوگیری می‌کند. GSH-Px به طور خاص پراکسید هیدروژن (H_2O_2)را به آب (H_2O) کاتالیز می‌کند تا میزان H_2O_2 را

کاهش دهد (۲۶). بنابراین، افزایش فعالیت SOD وGSH-Px می‌تواند به طور مستقیم توانایی آنتی اکسیدانی قوی را در بافت منعکس کند. علاوه بر این، افزایش بیان MDA، به عنوان یک متابولیت اصلی اکسیداسیون لیپید، درجه اکسیداتیو بافت را منعکس می‌کند (۲۷). در مطالعه حاضر سطح فعالیت SOD و CAT در گروه‌های UPI و دریافت کننده نارینجین نسبت به گروه UPI و دریافت کننده نرمال سالین در قشر مغز قدامی جنین افزایش قابل توجهی نشان داد. Gindri Dos Santos و همکاران در سال ۲۰۲۱ نشان دادند که فعالیت آنزیم آنتی اکسیدانی کاتالاز به طور قابل توجهی در قسمت‌های مختلف مغز در مواجهه با مواد شیمیایی، بیماری‌های نورودژنراتیو مانند بیماری هانتینگتون، اختلالات شناختی وآسیب‌های مغزی کاهش می‌یابد (۲۸). هم سو با مطالعه حاضر، تجویز نارینجین البته در دوز ۸۰ میلی گرم بر کیلوگرم بهبود قابل توجهی در سطح کاتالاز در قشر مغز، هیپوکامپ، جسم مخطط و کل مغز در نوزادان داشته است (۲۸).

همان طور که قبلا نیز نشان دادیم، بستن دو طرفه شریان‌ها و وریدهای رحم سبب محدودیت رشد قابل توجهی در جنین و نوزادان می‌شود (۹). تغییرات قابل توجهی در تراکم سلولی در نواحی مختلف هیپوکامپ پس از UPI مشاهده شد. در حالی که اخیراً عنوان شده است که نارسایی جفت تأثیر قابل توجهی در ساختار بافت هیپوکامپ ندارد، ولی رژیم غذایی با پروتئین کاهش یافته در مادر باعث کاهش تراکم سلولی می‌شود، در حالی که به نظر می‌رسد استرس پری ناتال با تکثیر سلولی در مغز مرتبط باشد. علاوه بر این، ممکن است مناطق مختلف هیپوکامپ تحت تأثیر قرار گیرند (۶). هرچند، این مطالعه بر روی نوزادان و نه جنین صورت گرفته است. با این حال، مطالعات دیگری نشان داده است که متعاقب UPI آسیب به هیپوکامپ در جنین (۲۹) و نوزادان (۱۱) دیده شده است.

هیپوکامپ یکی از مراکز اصلی مغز است که برای فرایند یادگیری، حافظه و شناخت ضروری است و به همین دلیل این ناحیه به محل بالقوه برای آسیب‌های ناشی از UPI تبدیل شده است. همچنین، از هیپوکامپ به عنوان هدفی برای انحطاط عصبی ناشی از آسیب نام می‌برند. شواهد نشان دادند که UPI با عوارضی مانند اختلال در حافظه شناختی، حافظه کاری و عملکردهای فضایی- دیداری و اختلالات رفتاری همراه است (۳۰).

در مطالعه حاضر، کاهش تعداد نورون هیپوکامپ در جنین‌های ۲۱ روزه دیده شد. این کاهش تعداد نورونها با کاهش نورونی مشاهده شده در سایر مدل‌های حیوانی UPI نیز مطابقت دارد (۳۱). با این حال، در مطالعه حاضر دو ناحیه CA1 و CA3 مورد بررسی قرار گرفت. Fung و همکاران نشان دادند که IUGR ناشی از انسداد شریان و ورید رحمی باعث کاهش نورون‌های CA1 و CA3 هیپوکامپ در نوزادان نر می‌شود، در حالی که در نوزادان ماده، IUGR نورون های ناحیه ژیروس دندانه ای (DG) را کاهش داد (۱۲). هرچند، باید به این نکته توجه داشت که در مطالعه Fung و همکاران، روز ۱۹/۵ بارداری برای انسداد عروق رحمی و القاء IUGR در در نظر گرفته شده است. نورون‌های CA1 و CA3 بر اساس مکان و زمان، جدای از نورون‌های DG در طول زندگی جنینی ایجاد می‌شوند. نورون‌های CA1 و CA3 که از نوروپیتلیوم ناحیه آمون منشا می‌گیرند، در روز ۱۷ تا ۲۰ جنینی در مغز موش‌ها تولید می‌شوند. در حالی که نورون‌های ناحیه DG که از اپیتلیوم دندانه‌ای منشا می‌گیرند، در روز ۱۸ تا ۲۲ جنینی تولید می‌شوند (۳۲). کنترل مولکولی حاکم بر این رویدادهای مورفوژنتیک نیز به عنوان نواحی خاص شناخته شده است (۳۲). علاوه بر این، نورون‌ها در زیرمنطقه‌های مختلف هیپوکامپ دارای آسیب‌پذیری ذاتی متفاوتی در برابر آسیب هستند. Bock و همکارانش نشان دادند که استرس قبل از تولد (PNS) در موش‌های باردار باعث افزایش تراکم نورون‌های هرمی CA1 تنها در نوزادان نر می‌شود. علاوه بر این، PNS تراکم نورون‌های DG، طول دندریت و پیچیدگی آنها را هم در فرزندان نر و ماده تغییر می‌دهد (۳۳).

مطالعات تجربی با استفاده از مدل انسداد دو طرفه شریان رحمی در موش‌ها، نشان داد که نسبت پروتئین پایه میلین به هسته‌های عصبی در تمام مناطق هیپوکامپ در زاده‌های نر، ۲۱ روز پس از تولدشان به علت IUGR، کاهش می‌یابد (۳۴). حتی تصویربرداری عصبی در انسان نشان داده است که حجم هیپوکامپ و ماده خاکستری قشر مغز در نوزادان دچار محدودیت رشد درون رحمی کاهش می‌یابد (۳۵).

از سویی، مصرف مواد مغذی به‌وسیلهٔ مادر، در بهبود رشد جنین و کاهش عوارض متابولیکی، شناختی و فیزیولوژیکی که با FGR ایجادشده، نتایج مثبتی را به دنبال دارد. همانند مطالعهٔ حاضر که نقش حفاظت‌کنندهٔ عصبی نارینجین را در بهبود آسیب سلولی هیپوکامپ ناشی از نارسایی رحمی- جفتی نشان می‌دهد، ترکیبات فلاونوئیدی دیگر نیز آثار نوروپروتکتیو مؤثری را نشان داده‌اند و از سمیت سلولی جلوگیری می‌کنند (۲۱). نارینجین، به دلیل قابلیت نفوذ از سد خونی مغزی، برای تعدیل فعالیت‌های عصبی و جلوگیری از تخریب عصبی و محافظت نورونی مورد بررسی قرار گرفته‌اند (۳۶). نتایج یک

مطالعه نشان داد که نارینجین می‌تواند بر روی رشد جنین خوک در داخل بدن تأثیر بگذارد و عملکرد تولیدمثلی خوک را در ارتباط با بارداری موفقیت‌آمیز، جنین و بقای جنین بهبود بخشد (۳۷).

در واقع، همانگونه که در نتایج مطالعه حاضر دیده شد، چند گزارش نشان داده‌اند که نارینجین می‌تواند با افزایش استرس آنتی‌اکسیداتیو، نقص‌های شناختی و آسیب‌های عصبی را بهبود بخشد (۳۸). Garabadu و Agrawal نشان دادند تزریق داخل صفاقی نارینجین می‌تواند اثرات محافظتی عصبی را از طریق اثرات ضد التهابی و القاء فاکتور نوروتروفیک مشتق از گلیا (GDNF) به‌عنوان یک عامل نوروتروفیک درگیر در بقاء نورون‌های دوپامینرژیک در مدل حیوانی پارکینسون نشان دهد (۳۹). همچنین در مطالعه Akamo و همکاران دیده شده است که درمان با نارینجین می‌تواند به طور قابل‌توجهی فعالیت‌های تشنجی و مرگ نورون‌ها، استرس اتوفاژیک و فعال‌سازی میکروگلیال را در هیپوکامپ موش‌ها کاهش دهد (۴۰).

مطالعه حاضر اثرات آنتی اکسیدانی و محافظت عصبی نارینجین را با تقویت سیستم دفاع آنتی اکسیدانی در مغز قدامی موش‌های صحرایی مدل UPI نشان داد. همچنین، اثرات پیشگیری و حفاظت عصبی در نواحی CA1 و CA3 هیپوکامپ جنین که به دنبال UPI دچار آسیب شده‌اند با تجویز نارینجین دیده شد. در واقع تجویز نارینجین پیش از القاء UPI توانسته است با تقویت سیستم آنتی اکسیدانی در مغز سبب پیشگیری از عوارض عصبی ناشی از UPI در هیپوکامپ مغز جنین گردد.

REFERENCES

1. Darendeliler F. IUGR: Genetic influences, metabolic problems, environmental associations/triggers, current and future management. Best Pract Res Clin Endocrinol Metab 2019;33:101260.

2. Sacchi C, Marino C, Nosarti C, Vieno A, Visentin S, Simonelli A. Association of Intrauterine Growth Restriction and Small for Gestational Age Status With Childhood Cognitive Outcomes: A Systematic Review and Meta-analysis. JAMA Pediatr 2020;174:772-781.

3. Kesavan K, Devaskar SU. Intrauterine Growth Restriction: Postnatal Monitoring and Outcomes. Pediatr Clin North Am 2019;66:403-23.

4. Audette MC, Kingdom JC. Screening for fetal growth restriction and placental insufficiency. Semin Fetal Neonatal Med 2018;23:119-25.

5. Ling L, Chen T, Zhang XH, Pan MH, Gong HH, Zhang LN, et al. Risk Factors for Short Stature in Children Born Small for Gestational Age at Full-Term. Front Pediatr 2022;10:833606.

6. Schömig C, Oberholz L, Fink G, Voggel J, Wohlfarth M, Dötsch J, Nüsken KD, Nüsken E. Hippocampal mTOR Dysregulation and Morphological Changes in Male Rats after Fetal Growth Restriction. Nutrients 2022;14:451.

7. Jarvis S, Glinianaia SV, Arnaud C, Fauconnier J, Johnson A, McManus V, et al. Case gender and severity in cerebral palsy varies with intrauterine growth. Arch Dis Child 2005;90:474–79.

8. Dötsch J, Plank C, Amann K, Ingelfinger J. The implications of fetal programming of glomerular number and renal function. J Mol Med 2009;87:841–48.

9. Abdollahi H, Edalatmanesh MA, Hosseini E, Foroozanfar M. The Effects of Hesperidin on BDNF/TrkB Signaling Pathway and Oxidative Stress Parameters in the Cerebral Cortex of the Utero-placental Insufficiency Fetal Rat Model. Basic Clin Neurosci 2021;12:511-22.

10. Nguyen TA, Kahn DA, Loewendorf AI. Maternal-Fetal rejection reactions are unconstrained in preeclamptic women. PLoS One 2017;12:e0188250.

11. Schober ME, McKnight RA, Yu X, Callaway CW, Ke X, Lane RH. Intrauterine growth restriction due to uteroplacental insufficiency decreased white matter and altered NMDAR subunit composition in juvenile rat hippocampi. Am J Physiol Regul Integr Comp Physiol 2009;296:R681-92.

12. Fung C, Ke X, Brown AS, Yu X, McKnight RA, Lane RH. Uteroplacental insufficiency alters rat hippocampal cellular phenotype in conjunction with ErbB receptor expression. Pediatr Res 2012;72:2-9.

13. Lu J, Wang Z, Cao J, Chen Y, Dong Y. A novel and compact review on the role of oxidative stress in female reproduction. Reprod Biol Endocrinol 2018; 16:80.

14. Raja Kumar S, Mohd Ramli ES, Abdul Nasir NA, Ismail NHM, Mohd Fahami NA. Preventive Effect of Naringin on Metabolic Syndrome and Its Mechanism of Action: A Systematic Review. Evid Based Complement Alternat Med 2019;2019:9752826.

15. Alam MA, Subhan N, Rahman MM, Uddin SJ, Reza HM, Sarker SD. Effect of citrus flavonoids, naringin and naringenin, on metabolic syndrome and their mechanisms of action. Adv Nutr 2014;5:404-17.

16. Zhai X, Dai T, Chi Z, Zhao Z, Wu G, Yang S, Dong D. Naringin alleviates acetaminophen-induced acute liver injury by activating Nrf2 via CHAC2 upregulation. Environ Toxicol 2022;37:1332-1342.

17. Chen H, He Y, Chen S, Qi S, Shen J. Therapeutic targets of oxidative/nitrosative stress and neuroinflammation in ischemic stroke: Applications for natural product efficacy with omics and systemic biology. Pharmacol Res 2020;158:104877.

18. Esfandiari Z, Edalatmanesh MA. Neuroprotective effect of Gallic acid on memory deficit and content of BDNF in brain entorhinal cortex of rat’s offspring in uteroplacental insufficiency model. J Shahid Sadoughi Uni Med Sci 2019; 27: 1864-76. [In Persian]

19. Safarpour M, Edalatmanesh M A, Hossini S E, Forouzanfar M. Neuroprotective Effect of Cinnamic Acid on Cognitive Impairment and the Level of Oxidative Stress Indicators in Rat’s Offspring in an Uteroplacental Insufficiency Model. Sci J Illam Med Univ. 2020; 28 :33-46. [In Persian]

20. Abdollahi H, Edalatmanesh M A, Hosseini S E, Forouzanfar M. The influence of Hesperidin on memory, learning and oxidative stress parameters in rat model of utreoplacental insufficiency. Feyz 2021; 25:704-713. [In Persian]

21. Safarpour M, Edalatmanesh MA, Hosseini SE, Foroozanfar M. The effect of cinnamic acid on fetal hippocampus in pregnant rats. Comp Clin Pathol 2020; 29**:** 945–54.

22. McLaughlin EJ, Hiscock RJ, Robinson AJ, Hui L, Tong S, Dane KM, Middleton AL, Walker SP, MacDonald TM. Appropriate-for-gestational-age infants who exhibit reduced antenatal growth velocity display postnatal catch-up growth. PLoS One 2020;15:e0238700.

23. Zong L, Chu P, Huang P, Guo Y, Lv Y. Effect of vitamin D on the learning and memory ability of FGR rat and NMDA receptor expression in hippocampus. Exp Ther Med 2017;14:581-86.

24. Baker BC, Heazell AEP, Sibley C, Wright R, Bischof H, Beards F, Guevara T, Girard S, Jones RL. Hypoxia and oxidative stress induce sterile placental inflammation in vitro. Sci Rep 2021;11:7281.

25. DuPriest E, Hebert J, Morita M, Marek N, Meserve EEK, Andeen N, Houseman EA, Qi Y, Alwasel S, Nyengaard J, Morgan T. Fetal Renal DNA Methylation and Developmental Programming of Stress-Induced Hypertension in Growth-Restricted Male Mice. Reprod Sci 2020;27:1110-20.

26. Islam MT. Oxidative stress and mitochondrial dysfunction-linked neurodegenerative disorders. Neurol Res 2017;39:73-82.

27. Tsikas D. Assessment of lipid peroxidation by measuring malondialdehyde (MDA) and relatives in biological samples: Analytical and biological challenges. Anal Biochem 2017;524:13-30.

28. Gindri Dos Santos B, Peres Klein C, Scortegagna Crestani M, Moura Maurmann R, Mateus Hözer R, Dos Santos Rodrigues K, Maciel August P, Matté C. Naringin Supplementation during Pregnancy Induces Sex and Region-Specific Alterations in the Offspring's Brain Redox Status. Int J Environ Res Public Health 2021;18:4805.

29. Yousefi-Ghalati M, Edalatmanesh M A. The effect of Gallic acid on fetus viability and hippocampal cell damages in rat model of utreo-placental insufficiency. J Neyshabur Univ Med Sci 2019; 7:16-30. [In Persian]

30. Gilchrist CP, Cumberland AL, Kondos-Devcic D, Hill RA, Khore M, Quezada S, Reichelt AC, Tolcos M. Hippocampal neurogenesis and memory in adolescence following intrauterine growth restriction. Hippocampus. 2021;31:321-34.

31. Gilchrist CP, Cumberland AL, Kondos-Devcic D, Hill RA, Khore M, Quezada S, Reichelt AC, Tolcos M. Hippocampal neurogenesis and memory in adolescence following intrauterine growth restriction. Hippocampus 2021;31:321-34.

32. Hayashi K, Kubo K, Kitazawa A, Nakajima K. Cellular dynamics of neuronal migration in the hippocampus. Front Neurosci 2015;9:135.

33. Bock J, Murmu MS, Biala Y, Weinstock M, Braun K. Prenatal stress and neonatal handling induce sex-specific changes in dendritic complexity and dendritic spine density in hippocampal subregions of prepubertal rats. Neuroscience 2011;193:34-43.

34. Schober ME, McKnight RA, Yu X, Callaway CW, Ke X, Lane RH. Intrauterine growth restriction due to uteroplacental insufficiency decreased white matter and altered NMDAR subunit composition in juvenile rat hippocampi. Am J Physiol Regul Integr Comp Physiol 2009;296:R681-92.

35. Tolsa CB, Zimine S, Warfield SK, Freschi M, Sancho Rossignol A, Lazeyras F, Hanquinet S, Pfizenmaier M, Huppi PS. Early alteration of structural and functional brain development in premature infants born with intrauterine growth restriction. Pediatr Res 2004;56:132-38.

36. Viswanatha GL, Shylaja H, Moolemath Y. The beneficial role of Naringin- a citrus bioflavonoid, against oxidative stress-induced neurobehavioral disorders and cognitive dysfunction in rodents: A systematic review and meta-analysis. Biomed Pharmacother 2017;94:909-29.

37. Ahmed S, Khan H, Aschner M, Hasan MM, Hassan STS. Therapeutic potential of naringin in neurological disorders. Food Chem Toxicol 2019;132:110646.

38. Zhao Y, Liu S. Bioactivity of naringin and related mechanisms. Pharmazie 2021;76:359-63.

39. Garabadu D, Agrawal N. Naringin Exhibits Neuroprotection against Rotenone-Induced Neurotoxicity in Experimental Rodents. Neuromolecular Med 2020;22:314-30.

40. Akamo AJ, Rotimi SO, Akinloye DI, Ugbaja RN, Adeleye OO, Dosumu OA, et al. Naringin prevents cyclophosphamide-induced hepatotoxicity in rats by attenuating oxidative stress, fibrosis, and inflammation. Food Chem Toxicol 2021;153:112266.