

## A rare case of corneal ulcer caused by *pythium insidiosum* diagnosed with PCR screening and DNA sequencing: a case report

Mehran Zarei-Ghanavati<sup>1</sup>, Mehrnaz Atighehchian<sup>1</sup>, Zakieh Vahedian<sup>1</sup>, Fatemeh Bazvand<sup>1</sup>, Seyed Mehdi Tabatabaei<sup>1</sup>, Esmail Asadi Khameneh<sup>1</sup>

<sup>1</sup> Farabi Eye Hospital, Tehran University of Medical Sciences, Tehran, Iran

### Abstract

This report discusses a case involving infectious corneal ulcers in a 32-year-old pregnant woman. The clinical presentation of keratitis did not align with the typical signs of fungal keratitis. Initial investigations, including corneal scraping for smear and culture samples, showed no evidence of fungal infection, leading to the start of topical antibacterial treatment. Despite this, there was still a concern about a fungal infection, which led to repeat sampling. Unfortunately, the patient's condition progressed, even after the application of topical antifungal medications. This progression resulted in an intraocular infection known as endophthalmitis. Due to the inability to manage the infection effectively, the affected eye was ultimately eviscerated. Further evaluation, including advanced diagnostic techniques like polymerase chain reaction, showed that the cause of the infection was a rare quasi-fungal organism called *Pythium insidiosum*.

**Keywords:** Keratitis, Corneal ulcer, Polymerase chain reaction, *Pythium insidiosum*.

**Cited as:** Zarei-Ghanavati M, Atighehchian M, Vahedian Z, Bazvand F, Tabatabaei SM, Asadi Khameneh E. A rare case of corneal ulcer caused by *pythium insidiosum* diagnosed with per screening and dna sequencing: a case report. Medical Science Journal of Islamic Azad University, Tehran Medical Branch 2025; 35(3): 377-381.

**Correspondence to:** Mehran Zarei-Ghanavati

**Tel:** +98 9123760429

**E-mail:** mehran\_zarei@yahoo.com

**ORCID ID:** 0000-0002-0679-8055

**Received:** 30 Dec 2024; **Accepted:** 12 Mar 2025

مجله علوم پزشکی دانشگاه آزاد اسلامی

دوره ۳۵، شماره ۳، پاییز ۱۴۰۴، صفحات ۳۷۷ تا ۳۸۱

## گزارش یک مورد زخم قرنیه با عفونت نادر *Pythium insidiosum* با استفاده از روش تشخیصی واکنش زنجیره‌ای پلیمرز و توالی یابی ژنتیکی

مهران زارعی قنوتی، مهرناز عتیقه چیان، زکیه واحدیان، فاطمه بازوند، سید مهدی طباطبایی، اسماعیل اسعدی خامنه

<sup>۱</sup> بیمارستان چشم پزشکی فارابی، دانشگاه علوم پزشکی تهران، تهران، ایران

### چکیده

در این گزارش، یک مورد زخم قرنیه (کراتیت) عفونی در خانم ۳۲ ساله باردار ارائه می‌شود. نمای بالینی کراتیت در این بیمار کاملاً منطبق با عفونت قارچی قرنیه نبود و نمونه‌های اولیه اسمیر و کشت از قرنیه بیمار از نظر قارچ منفی بود. به همین دلیل درمان ضد باکتریال موضعی چشمی برای بیمار آغاز شد. در بررسی و نمونه‌گیری مجدد از قرنیه، قارچ گزارش شد. متأسفانه، علیرغم استفاده از داروهای موضعی ضد قارچ و انجام پیوند تمام ضخامت قرنیه، عفونت در این بیمار پیشرفت کرد و منجر به عفونت داخل کره چشم (اندوفتالمیت) شد. در نهایت به دلیل عدم کنترل عفونت، مجبور به تخلیه چشم شدیم. در بررسی‌های تکمیلی و در روش تشخیصی و مولکولی واکنش زنجیره‌ای پلیمرز (PCR)، عامل عفونت شبه قارچ نادری به نام *Pythium insidiosum* گزارش شد.

**واژگان کلیدی:** کراتیت، زخم قرنیه، واکنش زنجیره‌ای پلیمرز، *Pythium insidiosum*

### مقدمه

عفونت قرنیه (کراتیت) یکی از شایع‌ترین علل نابینایی به علت ایجاد کدورت قرنیه است (۱). عفونت‌های قارچی قرنیه، به ویژه در مناطق با آب و هوای مرطوب، شیوع بالاتری دارند و تشخیص و درمان آن‌ها معمولاً چالش‌برانگیز است (۲). برای تشخیص این نوع بیماری چشمی از نمونه‌گیری از بافت قرنیه برای رنگ آمیزی اسمیر و محیط کشت استفاده می‌شود، اما این روش‌ها در حدود نیمی از موارد در عفونت‌های قارچی، نتایج منفی به همراه دارند. عدم تشخیص قطعی و به موقع عفونت‌های قارچی باعث آغاز کردن درمان بر علیه عوامل دیگر مانند باکتری‌ها یا ویروس‌ها می‌شود و تأخیر در شروع درمان مناسب ممکن است منجر به شکست درمان، نیاز به پیوند

قرنیه و حتی تخلیه چشم شود (۲). استفاده از روش‌های جدید تشخیصی مانند واکنش زنجیره‌ای پلیمرز (PCR) می‌تواند به تشخیص به موقع و نجات دادن چشم بیماران کمک کند. در اینجا، موردی از کراتیت شبه قارچی ناشی از نوع نادر *Pythium insidiosum* معرفی می‌شود که با روش‌های معمول میکروبیولوژی قابل تشخیص نبود و در پایان با روش مولکولی PCR شناسایی شد.

### معرفی مورد

بیمار، زن ۳۲ ساله باردار به علت درد، قرمزی چشم، کاهش بینایی و با انفیلتراسیون حلقه‌ای شکل در قرنیه چشم راست، ترشحات مخاطی-چرکی و نازک شدن خفیف در محیط قرنیه به بیمارستان چشم پزشکی فارابی ارجاع شد (شکل ۱). بیمار تحت معاینات کامل چشمی قرار گرفت. رضایت آگاهانه برای انجام معاینات ضروری، اقدامات تشخیصی و درمانی از بیمار گرفته شد. کد اخلاق در کمیته اخلاق بیمارستان فارابی و

آدرس نویسنده مسئول: تهران، دانشگاه علوم پزشکی تهران، بیمارستان چشم پزشکی فارابی، مهران زارعی

قنوتی (email: mehnan\_zarei@yahoo.com)

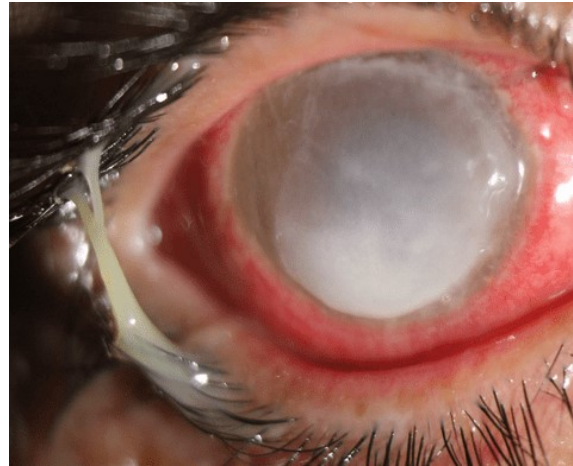
ORCID ID: 0000-0002-0679-8055

تاریخ دریافت مقاله: ۱۴۰۳/۱۰/۱۰

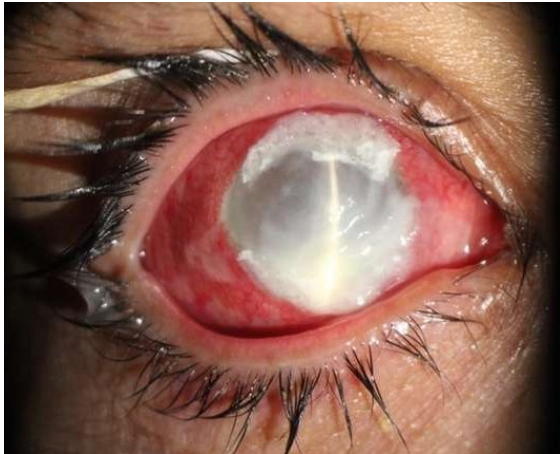تاریخ پذیرش مقاله: ۱۴۰۳/۱۲/۲۲

دانشگاه علوم پزشکی تهران شماره IR.TUMS.FARABIH.REC.1403.053 ثبت شد.

ضخامت قرنیه صلبیه‌ای، ویتراکتومی عمیق، تزریق داخل مایع زجاجیه و شستشوی اتاق قدامی با وریکونازول (۱۰۰ میکروگرم/۰.۱ میلی لیتر) قرار گرفت. حین جراحی نمونه گیری از بافت قرنیه و زجاجیه برای بررسی تشخیصی-مولکولی PCR جهت ارزیابی بیشتر و تعیین نوع قارچ گرفته و به آزمایشگاه ارسال شد.

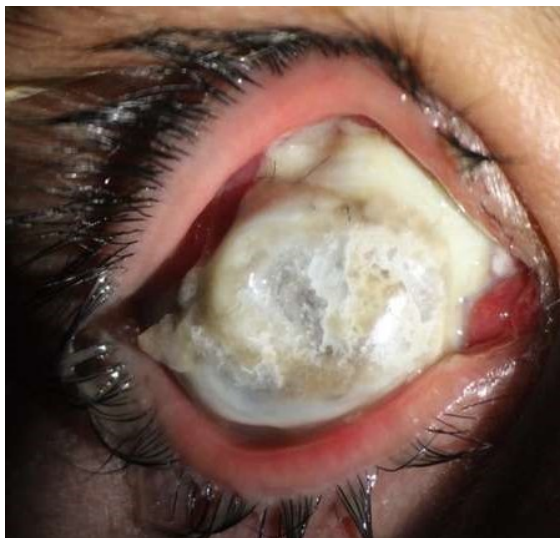

شکل ۱. انفیلتراسیون حلقه‌ای شکل در قرنیه چشم راست بیمار ۳۲ ساله همراه با ترشحات مخاطی-چرکی و نازک شدن محیط قرنیه



شکل ۲. پوشاندن نازکی محیط قرنیه با استفاده از چسب سیانوآکریلات

به دلیل بارداری بیمار، درمان ضد قارچ خوراکی آغاز نشد و درمان موضعی با وریکونازول ۱٪، آمفوتریسین B ۰.۱۵٪ و کلرهگزیدین ۰.۲٪ همچنان ادامه یافت و بیمار با توصیه به نیاز داشتن به پیگیری دقیق از بیمارستان مرخص شد. بعد از گذشت یک ماه از پیوند مجدد قرنیه، بیمار با عفونت شدید در بافت پیوندی، صلبیه و نایبایی کامل (عدم درک نور) ارجاع شد (شکل ۳).



شکل ۳. عود مجدد عفونت شدید در بافت قرنیه پیوند شده و صلبیه یک ماه بعد از کراتوپلاستی درمانی بزرگ قرنیه صلبیه‌ای.

رنگ آمیزی اسمیر از نمونه قرنیه بیمار و همچنین ارزیابی محیط کشت از نظر قارچ منفی بود؛ بنابراین درمان ضدباکتری با قطره‌های چشمی تهیه شده از سفازولین (۵۰ میلی گرم/میلی لیتر) و آمیکاسین (۲۰ میلی گرم/میلی لیتر) آغاز شد. با توجه به عدم بهبود بالینی و همچنین پیشرفت بیماری طی ۷ روز، نمونه‌برداری مجدد از قرنیه انجام و به آزمایشگاه ارسال شد. در ارزیابی‌های دوباره در رنگ آمیزی اسمیر، میسلیم و قارچ رویت و گزارش شد. در نتیجه درمان با وریکونازول ۱٪ موضعی آغاز شد، اما پس از پنج روز، نازک شدگی در محیط قرنیه پیشرفت کرد. در نتیجه برای پوشاندن محل نازکی در لایه ی استرومای قرنیه از چسب سیانوآکریلات استفاده شد و همچنین قطره چشمی کلرهگزیدین ۰.۲٪ به درمان‌های قبلی اضافه شد (شکل ۲). لازم به ذکر است قطره چشمی ناتامیسین ۵٪ در دسترس نبود. با این حال، عفونت قرنیه همچنان طی ۵ روز پیشرفت کرد. در نتیجه برای کنترل کردن و جلوگیری از پیشرفت بیشتر عفونت، بیمار تحت پیوند قرنیه نفوذی (کراتوپلاستی) قرار گرفت و درمان‌های موضعی با وریکونازول ۱٪ و کلرهگزیدین ۰.۲٪ ادامه یافت.

بعد از گذشت دو هفته از پیوند تمام ضخامت، بیمار با افزایش درد چشم و ترشحات چشمی مواجه شد و دچار تهاجم مجدد عفونت قارچی در بافت قرنیه پیوند شده گردید. اولتراسونوگرافی B-scan عفونت داخل کره چشم (اندوفتالمیت) را تأیید کرد. پس بیمار تحت کراتوپروستز موقت چشم راست (Kpro)، پیوند بزرگ تمام

نتایج PCR وتوالی‌یابی DNA رشد شبه قارچ *Pythium insidiosum* را نشان داد. توالی DNA ژن internal transcribed spacer region (ITS) با ۸۵٪ تطابق به *Pythium insidiosum* (GenBank FJ917392) ثبت شد و این یافته‌ها در GenBank با شماره دسترسی PQ231180 ثبت گردید. علی‌رغم درمان‌های دارویی ضد میکروبی و قارچی و همچنین جراحی‌های متعدد چشمی، در نهایت تخلیه چشم ضروری شد.

## بحث

عفونت و زخم قرنیه ناشی از شبه قارچ *Pythium insidiosum* نادر است و از نظر تشخیصی و درمانی چالش بزرگی می‌باشد (۳). این عفونت بسیار تهاجمی و پیشرونده است و در نمای بالینی می‌تواند کراتیت قارچی و حتی عفونت باکتریال را تقلید کند. در معاینه با اسلیت لمپ، انفیلتراسیون‌های شبکیه‌ای ریز در اپی‌تلیوم یا استرومای قرنیه دیده می‌شود. به علاوه، انفیلتراسیون‌های متعدد و چند کانونی و یا نمایی شبیه پنبه گزارش شده است. افتراق این شبه قارچ از کراتیت قارچی نیاز به تایید با روش‌های دقیق آزمایشگاهی و مولکولی دارد (۳،۴). در رنگ آمیزی با اسمیر، هایفاهای *Pythium insidious* معمولاً به صورت هایفاهای کوتاه، طولی و به‌ندرت سپتادار هستند که قطری مشابه قارچ‌های سپتادار دارند. بنابراین روش‌های رنگ آمیزی، روش‌های حساسی برای افتراق دادن این شبه قارچ از سایر قارچ‌ها نیستند (۳). در تصویربرداری میکروسکوپ کانفوکال، ساختارهای فوق به صورت بازتابنده و شاخه شاخه در استرومای قرنیه دیده می‌شوند که مشابه کراتیت قارچی است، در نتیجه این روش تصویربرداری نیز نمی‌تواند افتراق دهنده باشد (۴). یکی از بهترین روش‌های تشخیصی برای جداسازی عفونت‌های قارچی از سایر عفونت‌ها، استفاده از واکنش زنجیره‌ای پلیمرز (PCR) است (۵). در مورد این شبه قارچ هم از این روش استفاده شده است و توالی (ITS) internal transcribed spacer region در چندین مطالعه برای شناسایی *Pythium insidiosum* استفاده گردیده است (۸-۶). در مطالعه ما هم همین توالی برای شناسایی این عامل عفونی استفاده شد.

درمان کراتیت ناشی از *Pythium insidiosum* این شبه قارچ تهاجمی، شامل درمان‌های دارویی و جراحی است. درمان دارویی معمولاً با ضد قارچ‌هایی مانند ناتامیسین ۵٪، وریکونازول ۱٪ یا ایتراکونازول ۱٪ آغاز می‌شود، اگرچه این داروها موفقیت محدودی در کنترل عفونت داشته‌اند (۹). استفاده از درمان ترکیبی و ضد باکتری (لینزولید ۰/۲٪ و آزیترومایسین ۱٪) نیز توصیه شده است و گزارش‌هایی از موثرتر بودن این داروها نسبت به داروهی ضد قارچ استاندارد وجود دارد (۱۰)، هرچند با این درمان‌ها نیز حدود نیمی از بیماران پاسخ مناسبی نداده‌اند و نیاز به پیوند قرنیه داشته‌اند (۱۱،۱۲). در مواردی که درمان دارویی موضعی و سیستمیک در انواع عفونت‌های قارچی کافی نباشد یا علائمی مانند نازکی شدید قرنیه یا سوراخ شدن قرنیه مشاهده شود، پیوند تمام ضخامت قرنیه (کراتوپلاستی) به صورت درمانی باید انجام شود (۱۳). در مورد شبه قارچ ذکر شده نیز کراتوپلاستی انجام می‌شود و در صورت بهبودی کامل عفونت و عدم بازگشت آن طی ۶ تا ۸ ماه، کراتوپلاستی نفوذی اپتیکال برای بازتوانی بینایی انجام می‌شود. در موارد وسیع عفونت چشم و درگیری کره چشم، تخلیه چشم به صورت انوکلیاسیون یا اویسراسیون به‌عنوان آخرین گزینه توصیه می‌شود (۱۲).

ما اولین گزارش از زخم قرنیه ناشی از *Pythium insidiosum* را در ایران ارائه کردیم. این کراتیت قارچی معمولاً با پیش‌آگهی ضعیفی همراه است و در بسیاری از موارد منجر به پیوند قرنیه مجدد، عود عفونت در بافت قرنیه پیوندی، انوکلیاسیون یا آتروفی چشم می‌شود. معمولاً این عامل شبه قارچی به داروهای ضد قارچ پاسخ نمی‌دهد، ولی گزارش‌هایی از موفقیت با درمان ترکیبی ضد باکتریال گزارش شده است. پیش‌آگهی بستگی به عواملی مانند کمبود ابزارها و روش‌های تشخیصی مولکولی و تأخیر در شروع درمان مناسب دارد. عفونت‌های سطحی و کوچک قرنیه که محور بینایی را درگیر نمی‌کنند، در صورت شروع درمان‌های موضعی سریع معمولاً نتایج خوبی به همراه دارند. انفیلتراسیون عمقی قرنیه و یا گسترش عفونت به صلبیه، معمولاً نیاز به کراتوپلاستی درمانی دارد و پیش‌آگهی این موارد معمولاً ضعیف است.

## REFERENCES

1. Soltani Shahgoli S, Cheraqpour K, Soleimani M, Atighehchian M, Tabatabaei SA, Sargolzaeimoghaddam M, ET AL. Post-laser refractive surgery keratitis: A concise narrative review. J Int Med Res 2023;51:3000605231206054.
2. Awad R, Ghaith AA, Awad K, Mamdouh Saad M, Elmassry AA. Fungal Keratitis: Diagnosis, Management, and Recent Advances. Clin Ophthalmol 2024;18:85-106.

3. Gurnani B, Kaur K, Venugopal A, Srinivasan B, Bagga B, Iyer G, et al. Pythium insidiosum keratitis - A review. *Indian J Ophthalmol* 2022;70:1107-20.
4. Gurnani B, Kaur K, Agarwal S, Lalgudi VG, Shekhawat NS, Venugopal A, et al. Pythium insidiosum Keratitis: Past, Present, and Future. *Ophthalmol Ther* 2022;11:1629-53.
5. Atighehchian M, Latifi A, Nozarian Z, Amoli FA, Zarei-Ghanavati M. Fungal keratitis complicating the diagnosis of Acanthamoeba keratitis. *Med Mycol Case Rep* 2024;47:100687.
6. Kammarnjesadakul P, Palaga T, Sritunyalucksana K, Mendoza L, Krajaejun T, Vanittanakom N, et al. Phylogenetic analysis of Pythium insidiosum Thai strains using cytochrome oxidase II (COX II) DNA coding sequences and internal transcribed spacer regions (ITS). *Med Mycol* 2011;49:289-95.
7. Sridapan T, Krajaejun T. Nucleic Acid-Based Detection of Pythium insidiosum: A Systematic Review. *J Fungi (Basel)* 2022;9:27.
8. Schurko AM, Mendoza L, Lévesque CA, Désaulniers NL, de Cock AW, Klassen GR. A molecular phylogeny of Pythium insidiosum. *Mycol Res* 2003;107:537-44.
9. Vishwakarma P, Bagga B. Pythium insidiosum keratitis: Review of literature of 5 years' clinical experience at a tertiary eye care center. *Semin Ophthalmol* 2023;38:190-200.
10. Bagga B, Sharma S, Madhuri Guda SJ, Nagpal R, Joseph J, Manjulatha K, et al. Leap forward in the treatment of Pythium insidiosum keratitis. *Br J Ophthalmol* 2018;102:1629-33.
11. Bagga B, Kate A, Mohamed A, Sharma S, Das S, Mitra S. Successful Strategic Management of Pythium insidiosum Keratitis with Antibiotics. *Ophthalmology* 2021;128:169-72.
12. Gurnani B, Kaur K. Anti-infective therapies for Pythium insidiosum keratitis. *Expert Rev Anti Infect Ther* 2024;22:805-17.
13. Atighehchian M, Ghassemi H, Latifi G, Ouano D, Abedinifar Z, Zarei-Ghanavati M. Topical Caspofungin 0.5% Monotherapy for Filamentous Fungal Keratitis. *Cornea* 2025.