

یک تکنیک جدید جراحی برای بازسازی سقف بینی، پیوند زیر لایه بینی

دکتر فرهمند ثابتی^۱، دکتر عباس ندیمی تهرانی^۲^۱ گروه گوش و حلق و بینی، دانشگاه آزاد اسلامی، واحد پزشکی تهران
^۲ گروه گوش و حلق و بینی، دانشگاه علوم پزشکی شهید بهشتی

چکیده

سابقه و هدف: بازسازی دورسوم (*dorsum*) بینی به دنبال برداشتن هامپ در بیماران همواره یک مشکل اساسی بوده است. سقف بینی طبیعی دارای خصوصیتی است و با برداشتن قوز بینی اوستئوتومی لاترال برگشت پیدا نمی کند. هدف مطالعه حاضر تعیین میزان کارایی و عوارض حاصله از یک پیوند جدید به نام پیوند زیر لایه سقف بینی است.

مواد و روشها: ۱۵ بیمار در این مطالعه که به صورت *case series* انجام شد، تحت عمل جراحی با استفاده از تکنیک جدید قرار گرفتند و به مدت ۱۸ ماه پیگیری شدند.

یافته ها: تکنیک جدید جراحی در این بیماران بخوبی توانست خصوصیات طبیعی سقف بینی را تقلید نماید. هیچکدام از بیماران دچار کاهش توانایی تنفس از بینی نشوند.

نتیجه گیری: در بیماران دچار قوز بزرگ بینی استفاده از تکنیک جدید مطمئن و قابل اتکا بنظر می رسد.

واژگان کلیدی: رینوپلاستی، دورسوم بینی، بازسازی سقف بینی.

مقدمه

این مقاله یک تکنیک جدید جراحی برای بازسازی سقف بینی بدنبال رینوپلاستی کاهشی در بیماران با هامپ بزرگ معرفی می کند. جایگذاری دوباره هامپ برداشته شده یک تفکر جدید نیست، ولی پیوند زیر لایه هامپ برداشته شده با تغییر دادن تکنیک Skoog بوجود آمد تا مشکل را با نگهداری و حفظ سقف غضروفی فوقانی بینی حل نماید.

بدنبال برداشتن دورسوم (*dorsum*) بینی و شکستن استخوانهای دیواره های بینی در بیماران که نیاز به برداشتن یک هامپ بلند دارند، خطوط *Aesthetic* ممکن است به خاطر به تو کشیده شدن اتصال استخوانی-غضروفی بینی مختل شوند. اغلب بدنبال این کار پهنای طبیعی و انحنا دورسوم از بین می رود. هر گونه نامنظمی خط پشتی بینی واضح می شود و انحنا خفیف سپتوم مشخص می شود.

برداشتن زیاد غضروفهای فوقانی طرفی در جهت پایین آوردن دورسوم بینی منجر به کلاپس ناحیه سقف میانی بینی می شود، ناحیه دریچه داخلی بینی را تنگ می کند و بیمار را مستعد اختلال عبور هوا از بینی می سازد. بیمارانی که دچار سندروم بینی باریک هستند (*Narrow Nose Syndrome*) بطور اختصاصی مستعد کلاپس سقف میانی بینی هستند. برخی بیماران دیگر ممکن است بخاطر کوتاه بودن استخوانهای بینی، غضروفهای ضعیف بینی، پوست نازک و یا ترکیبی از تمام آنها استعداد خاص به کلاپس میدل والت داشته باشند.

این مقاله یک روش جدید جراحی را برای بازسازی دورسوم بینی به دنبال رینوپلاستی کاهشی در بیماران با هامپ بزرگ عرضه می کند.

مواد و روشها

پانزده بیمار (دوازده زن و سه مرد) با هامپهای بزرگ بینی تحت عمل جراحی رینوپلاستی کاهشی با استفاده از روش ارائه شده در این مقاله قرار گرفتند. سن بیماران بین ۱۸ تا ۳۸ سال بود. بعد از مطالعه اولیه، این تکنیک بر روی ۱۰ بیمار

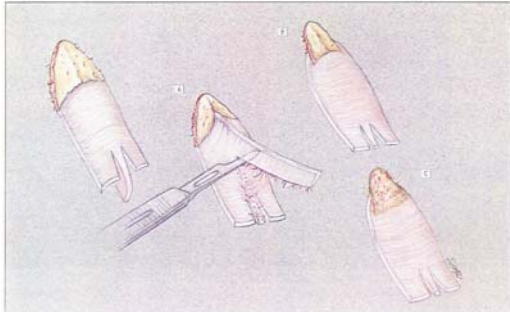
آدرس نویسنده مسئول: تهران، بیمارستان امیر، بخش ENT، دکتر فرهمند ثابتی

(email: drsabeti64@yahoo.com)

تاریخ دریافت مقاله: ۱۳۸۳/۳/۱۱

تاریخ پذیرش مقاله: ۱۳۸۳/۱۱/۲۳

کردن دقیق طرفی ترین بخش بقایایی غضروفهای طرفی فوقانی چسبیده به سطح تحتانی هامپ استخوانی، لبه طرفی هامپ استخوانی کوتاه گردید تا اینکه یک قطعه کوچک و باریک استخوانی متصل به بخش غضروفی باقی می ماند (شکل ۲).



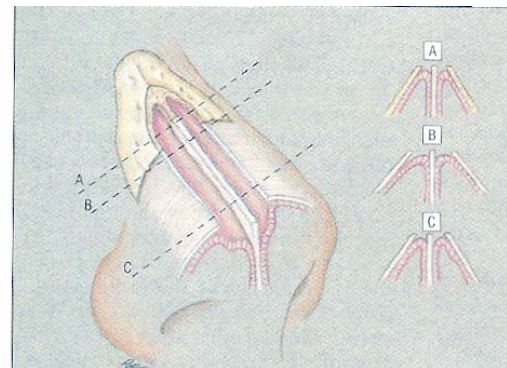
شکل ۲- تهیه گرافت، ابتدا جدا کردن بقایای سپتوم (A) و سپس تراشیدن لبه های طرفی هامپ استخوانی روی سقف غضروفی (B) و یا برداشتن هامپ استخوانی و له کردن بالاترین قسمت گرافت (C)

سپس ضخامت یا تحدب زیادی بخش استخوانی به دقت با سوهان برطرف گردید. روش دیگری که برای شکل دادن به پیوند استفاده شد، شامل برداشتن کامل قسمت استخوانی از قسمت غضروفی هامپ و له کردن قسمت فوقانی بخش غضروفی با استفاده از سوزن گیر بود (شکل ۲). قبل از جایگذاری پیوند و بعد از اطمینان از کوتاه شدن دورسوم بینی بمیزان کافی، یک تا یک و نیم میلیمتر دیگر از قسمت قدامی سپتوم برداشته شد تا جبران ضخامت پیوند را بنماید. با به کارگیری یک بلند کننده آفریخت (Africht) نازک، پوست و بافتهای نرم بالا نگاه داشته شد. پیوند طوری در سقف باز ایجاد شده قرار داده شد که قسمت کوچک استخوانی یا بخش فوقانی له شده آن بروی سقف باز استخوانی قرار می گرفت. قسمتهای تحتانی گرافت که شامل بقایای غضروف طرفی فوقانی بود در دو طرف قسمت تحتانی سپتوم غضروفی قرار داده شده و با استفاده از سوچرهای ماترس ۵- صفر به سپتوم فیکس گردید. بخیه های Mattress بطور اتوماتیک یالهای طرفی پیوند را بطرف یکدیگر می کشاند بطوریکه با همدیگر زاویه ۱۲۰ درجه می ساختند و زیر لبه های باقیمانده غضروفهای فوقانی طرفی که بطور مقتضی از مخاط زیرین لخت شده بودند، می لغزیدند (شکل ۳). اگر هر گونه شکی در مورد موقعیت زیرلایه ای پیوند وجود داشت، بخشهای طرفی پیوند را می توان در عمق غضروفهای طرفی فوقانی به وسیله

دیگر هم بکار رفت که دوره پیگیری بعد از عمل آنها هنوز کمتر از ۱۸ ماه است.

تکنیک جراحی:

انسیزیون transcartilage از داخل بینی داده شد و به انسیریون ترانس فیکاسیون دو طرفه متصل گردید. پوست و بافتهای نرم روی سقف غضروفی در سطح زیر آپونوروز با قیچی نوک تیز بلند شد. پریوستئوم روی قسمت میانی استخوانهای بینی با استفاده از الواتور ژوزف بلند شد. با استفاده از روش extramucosal، مخاط از سطح تحتانی سقف استخوانی و غضروفی بلند شد. این عمل در لبه قدامی سپتوم چند میلیمتر بیشتر از میزان رزکسیون تعیین شده سپتوم بینی بود ولی در زیر غضروفهای فوقانی طرفی و استخوانهای بینی به میزان دو برابر میزان تخمینی رزکسیون دورسوم بود. (شکل ۱).



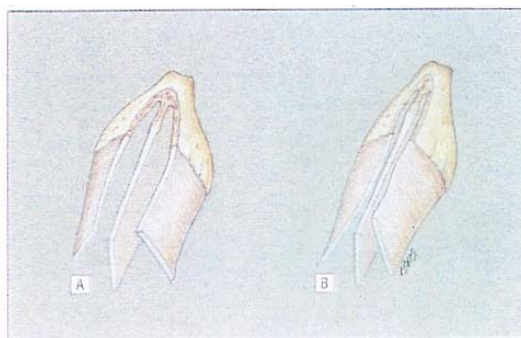
شکل ۱- به وسعت دیسکسیون مخاطی در سطوح مختلف اسکلت بینی توجه کنید

بعد از بریدن میزان مشخص شده هامپ غضروفی با قیچی یا تیغ شماره یازده، هامپ استخوانی در تداوم هامپ غضروفی با استفاده از استئوتوم دوازده میلیمتری برداشته شد. سپتوپلاستی یا اصلاح نوک بینی طبق پروتکل قبلی عمل جراحی بعمل آمد. سپس هامپ برداشته شده که در محلول سالین حاوی جنتامایسین نگهداری می شود شکل داده شد. با استفاده از تیغ شماره ۱۵، قسمت برداشته سپتوم متصل به هامپ با یک تیغ ظریف برداشته شد. (شکل ۲) در هنگام این کار دقت کافی بخرج داده شد تا از نازک کردن زیاد سپتوم حد فاصل بین غضروفهای فوقانی طرفی خودداری شود و یک تا ۱/۵ میلیمتر ضخامت آن حفظ گردد. این قسمت سپتال یک واحد متحد با غضروفهای فوقانی طرفی تشکیل می داد و نقش بسیار مهمی در حفظ عمل فرمانند پیوند داشت. بعد از جدا

می کشید. هیچکدام از بیماران هیچگونه تغییری را در کارایی راه هوایی چه در حالت استراحت و چه در حالت فعالیت نشان نمی دادند.

بحث

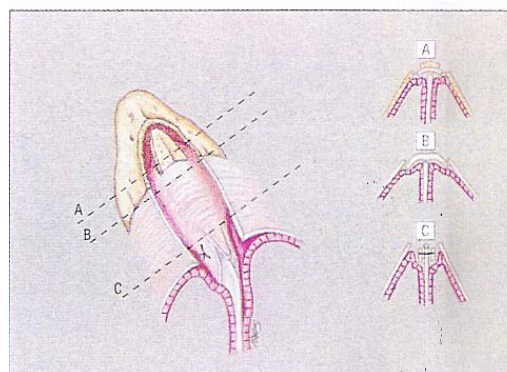
در اعمال جراحی که در ارتباط با بازسازی سقف بینی به دنبال رینوپلاستی کاهش می شود، باید آناتومی خاص دورسوم بینی را در نظر داشت. دورسوم یا پشت بینی یک ساختمان انحنادار و گنبدی شکل است که در ناحیه رینیون (Rhinion) حداکثر پهنا و در نواحی اینترکانتال و دریچه داخلی بینی کمترین پهنا را داراست. برداشتن یک هامپ بزرگ و بداخل شکاندن دیواره های طرفی این اختلاف پهنا را تا حد زیادی از میان می برد و سقف باز باقیمانده هرگز نمی تواند بطور کامل بسته شود (شکل ۴). از طرف دیگر سقف غضروفی فوقانی یک ظاهر گنبدی و انحنادار دارد که در رینوپلاستی کاهش کلاسیک تبدیل به یک ساختمان با ظاهر پهن می شود. حتی استفاده از پیوند وسیع کننده (Spreader Graft) هم ممکن است نتواند که ظاهر و شکل طبیعی را به دورسوم پهن شده بعد از برداشتن هامپ برگرداند. جراحان رینوپلاستی اغلب با حفظ تداوم مخاط بینی و خودداری از برداشتن وسیع غضروفهای طرفی فوقانی و سپتوم در بیماران با هامپ کوچک و پوست با ضخامت متوسط نتایج رضایت بخشی بدست می آورند.



شکل ۴- برداشتن یک هامپ بزرگ و شکستن دیواره های طرفی برای بستن سقف باز اختلاف پهنای دورسوم را در نواحی رینیون، اینترکانتال و دریچه داخلی تا حد زیادی کم می کند

در واقع کاهش حداقل دورسوم در ناحیه رینیون، حرکت بطرف داخل دیواره های طرفی بینی را بعد از انجام اوستئوتومی کم می کند و سپتوم و غضروفهای طرفی فوقانی

بخیه ظریف قابل جذب بخیه نمود. بعد از جایگذاری پیوند، اوستئوتومی پائین به بالا انجام شد. برشهای داخل بینی ترمیم شدند و بینی گچ گرفته شد.



شکل ۳- موقعیت نهایی پیوند (چپ) قبل از انجام اوستئوتومی. مقطع اسکلت بینی (راست) نمایانگر وضعیت پیوند در سقف تحتانی استخوانی بینی (A)، سقف غضروفی فوقانی (B) و سقف غضروفی تحتانی (C) است

یافته ها

تمام این بیماران نیاز به کاهش پروفیلی و ارتفاع بینی بیشتر از ۳ میلیمتر در ناحیه اتصال استخوانی - غضروفی داشتند. در تعداد هشت بیمار از جمله سه بیمار که در آنها اوستئوتومی لاترال به خاطر قوس بسیار باریک استخوانی انجام نشد، پیوند حاوی یک بخش نازک استخوانی بود. در هفت بیمار باقیمانده، پیوند قسمت استخوانی وجود نداشت. بعد از حداقل ۱۸ ماه پیگیری، هیچ موردی از خونریزی یا عفونت فوری یا دیررس و یا جابجایی پیوند مشاهده نشد. معاینه بالینی بیماران هیچ نشانه ای از کلاپس سقف میانی بینی، سقف باز، چسبندگی و یا فیبروز بین پوست و گرفت نشان نداد. در نمای روبرو و نیمرخ بینی بیماران تداوم نرم و بلاانقطاع سقفهای استخوانی و غضروفی مشاهده شد. انحنای طبیعی سقف غضروفی حفظ شدند و پهنای غیرعادی بینی در هیچکدام از بیماران مشاهده نگردید. در دو بیمار و در نمای لاترال بینی برآمدگی کوچک در ناحیه اتصال استخوانی - غضروفی سقف بینی مشاهده شد که به علت پایین آوردن ناکافی سپتوم بینی برای جبران ضخامت پیوند ایجاد شده بود. بیمار دیگری علائم برآمدگی ناشی از پایین آوردن ناکافی ناحیه سوپراتیپ را نشان می داد. عارضه اصلی که در تمام بیماران مشاهده گردید، ورم طولانی بعد از عمل در ناحیه سقف میانی بینی بود که در حدود دو تا سه ماه طول

می تواند بعنوان یک پیوند وسیع کننده عمل کند و نامنظمی های زیرین را بپوشاند. تکنیک Daniel همان منطق تکنیک Skoog را داشت، ولی دورسوم بینی در یک نقطه حساس و دقیق از بینی جدا می شد و اصلاحات لازم نه بر روی هامپ که بر روی باقیمانده بینی انجام می شد. این تکنیک علاوه بر اینکه در صورت ایجاد هر گونه شکستگی قابل توجه در هامپ استخوانی قابل استفاده نبوده، برخی از اشکالات روش Skoog را کماکان حفظ می کرد. بعلاوه جراح نمی تواند در این روش سطح پشتی بینی را دستکاری و اصلاح نماید (۷-۹).

Sheen در سال ۱۹۸۳ روشی را معرفی نمود که براساس استفاده از باریکه هایی از غضروف سپتوم در طول لبه قدامی سپتوم قرار داشت که بدین وسیله موجب افزایش پهنای سقف میانی بینی بدنبال برداشتن دورسوم می شد (۲). این روش غضروفهای طرفی فوقانی را دورتر از سپتوم نگاه می دارد و احتمال تنگ شدن درپچه داخلی بینی را کاهش می دهد. او بازسازی سقف میانی بینی را در رینوپلاستی اولیه که شامل برداشتن سقف بینی می باشد را توصیه نمود. Sheen خاطر نشان نمود که مهمترین عاملی که باید بازسازی شود پهنای کافی لبه قدامی سپتوم می باشد که غضروفهای فوقانی طرفی را از هم جدا می سازد. اگر چه کاربرد پیوندهای وسیع کننده روش عمده و اصلی بکار گرفته شده توسط جراحان برای بازسازی سقف میانی بوده است، ولی تجربه نویسندگان بیشتر مطابق با یافته آقای دکتر Guyuron می باشد که پیوندهای وسیع کننده موجب اصلاح عملکرد متغییر در بیماران می شوند حال آنکه نتیجه زیبایی شناختی آنها اغلب رضایت بخش است (۱۰).

Mckinney و همکاران از یک پیوند نازک غضروفی که تراش خورده و بصورت یک حفاظ و غلاف نازک شکل داده شده بود برای بستن سقف باز استفاده کردند (۱۱). ایشان ادعا کردند که این پیوند ناهمواریهای زیرین را می پوشاند و هرگونه انحنای خفیف سپتوم در زیر آن را پوشش می دهد و بعنوان یک پیوند عریض کننده عمل می کند. این تکنیک نیازمند استفاده از بخش عریض و طویل (در حدود ۳۵ میلیمتر) از غضروف حیاتی سپتوم بود. دکتر Guyuron و همکاران پیوندهای فنری را توسعه دادند که برای بازسازی اتحاد طبیعی غضروفهای فوقانی طرفی و سپتوم در بیماران رینوپلاستی ثانویه دچار کلاپس سقف میانی بکار رفته بودند (۱۰). این پیوندهای فنری روی سپتوم قدامی را می پوشاند ولی در زیر غضروفهای طرفی فوقانی کار گذاشته می شدند.

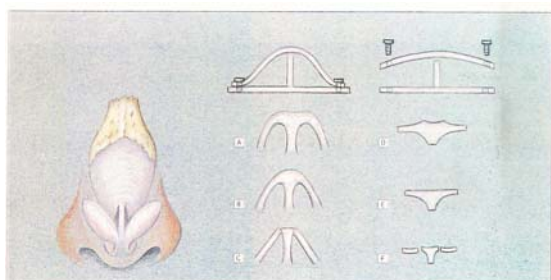
باقیمانده میزان زیادی از ضخامت و قدرت خود را حفظ می کنند و ایجاد کلاپس سقف میانی بینی تا حد زیادی کاهش می یابد. از طرف دیگر بیمارانی که نیاز به رزکسیون هامپ بزرگ دارند، در بسیاری موارد نیاز به نوعی پیوند برای جلوگیری از کلاپس سقف میانی بینی دارند. روشهای جراحی متفاوتی قبلا برای بازسازی دورسوم بینی بکار رفته است.

Cottle در سال ۱۹۵۴، اولین جراحی بود که گرافت و پیوند کردن دورسوم بینی را بعد از برداشتن آن در نظر گرفت (۳)، ولی Skoog بود که این روش را بطور روزمره در اعمال جراحی رینوپلاستی بکار برد (۵). Cottle همچنین روش Push-down rhinoplasty را معرفی نمود که تحذب دورسوم را اصلاح نمی کرد و علاوه بر آنکه روش مشکلی بود (۳).

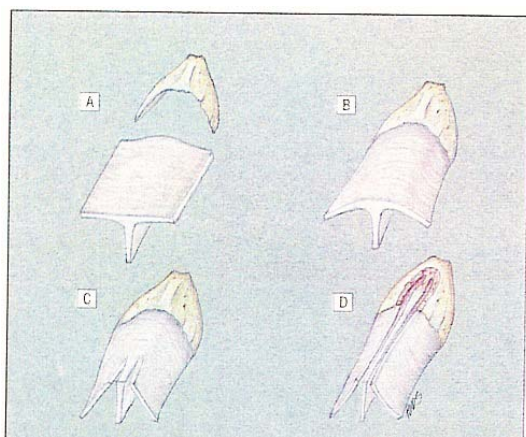
در سال ۱۹۶۶، دکتر Skoog یک سری نوزده نفره از بیماران را معرفی نمود که بر اساس تفکر Cottle، تحت جراحی برداشتن هامپ و دوباره پیوند کردن آن قرار گرفته بودند (۴). هامپ برداشته شده قبل از جایگذاری مجدد در لبه های طرفی خود تراش داده می شد و بقایای سپتوم از آن برداشته می شد. او خاطر نشان ساخت که بعد از جدا کردن بقایای سپتوم، هامپ برداشته شده بلا استثناء تبدیل به یک پیوند مستقیم می شود. او همچنین تاکید نمود که دوباره جایگذاری هامپ موجب جلوگیری از ایجاد یک بینی با ظاهر عمل شده می شود. Alfaro و Regnault تکنیک Skoog را بصورت اکستراموکوزال در عده زیادی از بیماران بکار بردند (۶). با بکار بردن این تکنیک، پیوند کاملاً از حفره بینی جدا می شد، هامپ به صورت یک گرافت واقعی عمل می کرد و از لحاظ تئوریک باید دوباره واجد عروق تغذیه کننده می شد. روش Skoog چند ایراد داشت، یک هامپ بزرگ باید بصورت کامل و دست نخورده برداشته می شد و اگر شکستگی قابل توجه در قسمت استخوانی آن ایجاد می شد، قابل استفاده نبود. پیوند گاهی نائبات و قابل تحرک در برخی بیماران بود. نویسندگان این مقاله تکنیک Skoog را در برخی از بیماران بکار بردند و پهنای زیاد دورسوم را در اکثر آنها بعد از عمل مشاهده نمودند.

Daniel تکنیک دیگری را توصیف نمود که در آن دورسوم بینی، در حالیکه هنوز به پوست پشت بینی و بافتهای نرم آن چسبیده بود، با بریدن سپتوم و غضروفهای فوقانی-طرفی در نواحی از پیش تعیین شده بلند می شد (۷). بر اساس اندازه گیریهای قبلی ارتفاع دورسوم کاهش داده می شد و در نهایت سقف بلند شده دوباره بر روی سپتوم جدید ثابت می شد. او چنین گزارش نمود که سقف بلند شده

می رود، ایجاد می کند. پیوند زیر لایه دورسوم با استفاده از تکنیک بسته (Closed) انجام شد، حال آنکه جایگذاری پیوند با استفاده از تکنیک باز مسلماً راحتتر است. تراش دادن پیوند شبیه به تکنیک Skoog بود ولی برخی تفاوت‌های مهم قابل ذکر است. میزان قوز برداشته شده بینی بیشتر از میزان مورد انتظار کاهش ارتفاع بینی نبود و بقایای غضروفهای طرفی فوقانی متصل به هامپ کوتاه نشد. کوتاه کردن و تراشیدن قابل توجه قسمتهای طرفی هامپ استخوانی بعد از جدا کردن با دقت لبه های طرفی آن روی دورسوم غضروفی بعمل آمد (شکل ۳).



شکل ۵- تصویر شماتیک مقطع سقف های فوقانی، میانی و تحتانی غضروفی و سطوح متناسب آنها در هامپ برداشته شده. توجه نمائید که هامپ کاملاً به صورت مسطح قرار می گیرد که می تواند با آزاد کردن یک فنر تشبیه شود



شکل ۶- تصویر شماتیک اسکلت بینی -سقف غضروفی را می توان با یک صفحه فنر مانند مشابه دانست که با ارتباطات خود با قوس استخوانی محدود شده است. شکستن اتصال T مانند در سقف تحتانی آن را تبدیل به یک ساختمان قابل فشردگی دریچه مانند می کند. حالات (D) حالتی است که از رینوپلاستی کلاسیک بدست می آید

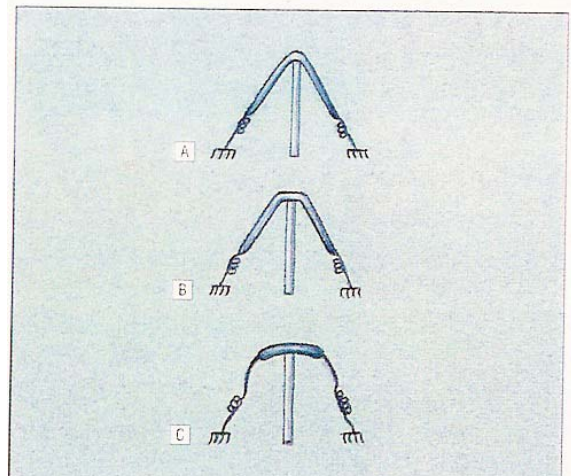
چنین گزارش شد که این پیوند موجب بهبود عملکرد در تمام بیماران عمل شده گردید ولی در برخی بیماران ممکن است که منجر به پهن شدن بیش از حد قسمت تحتانی دورسوم شود.

در تکنیک جدید از قوز برداشته خود بیمار برای بازسازی سقف بینی برای جلوگیری از کلاپس سقف میانی و حفظ شکل طبیعی ثلث میانی بینی استفاده شد. تفاوت عمده روش موجود و روشهای قبلی سعی در بازسازی اتصال T شکل و فرمانند بین غضروفهای طرفی فوقانی و سپتوم در سقف غضروفی فوقانی برای جلوگیری از ایجاد پهنای بیش از حد دورسوم بینی می باشد.

با در نظر گرفتن آناتومی عملکردی، تفاوت مهمی بین سقف غضروفی فوقانی و تحتانی وجود دارد. McKinney و همکاران نشان دادند که دو ثلث فوقانی سقف غضروفی از غضروفهای فوقانی طرفی و سپتوم بعنوان یک واحد یکپارچه تشکیل شده است ولی در ثلث تحتانی سقف بینی، غضروفهای مزبور معمولاً از سپتوم جدا هستند و تنها بوسیله اتصالات فیبروز به یکدیگر چسبیده اند (۱۱). سقف غضروفی بینی بتدریج از پائین به بالا ضخیم و عریض می شود و تا حد متغیری در زیر استخوانهای بینی گسترش می یابند. آناتومی خاص سقف غضروفی نتایج زیباشناختی و عملکردی مهمی در بردارد. پهنای دورسوم غضروفی بطرف ناحیه Rhinion افزایش می یابد و سقف غضروفی T شکل فوقانی شکل منحنی و گنبدمانندی پیدا می کند (شکل ۴). فنر موجود در اتصال T شکل مزبور سقف غضروفی فوقانی را در زیر قوس استخوانی گسترش می دهد (شکل ۵). جدا شدن یا ضعیف شدن اتصال مزبور در سقف تحتانی غضروفی، اسکلت بینی را در مقابل فشار منفی داخلی فشرده پذیر می سازد و نقش مهمی را در اجازه دادن به لبه تحتانی غضروفهای طرفی فوقانی برای عمل کردن به شیوه یک دریچه ایفا می نماید و در طی عمل دم میزان عبور هوا از طریق بینی را تنظیم می کند (شکل ۶). Guyuron و همکاران گزارش کردند که تقویت سقف غضروفی فوقانی توسط پیوند فنری (Splay graft) جریان هوا را از طریق دریچه های داخلی در بیماران رینوپلاستی ثانویه که از کلاپس سقف میانی بینی رنج می برند، افزایش می دهد (۱۰).

ساختمان خاص گنبدی سقف میانی حداکثر فضای داخلی بینی و حداکثر تانسین روی پوست را مهیا می سازد (شکل ۷). بهمین خاطر است که برداشتن دورسوم بینی افزایش بیشتری در میزان پوست موجود برای پوشش بینی نسبت به آنچه که از کاهش ارتفاع بینی انتظار

می کرد. نتایج زیبایی شناختی و عملی رضایت بخش و میزان کم عوارض نمایانگر آن است که تکنیک جدید قابل پیش بینی و اتکا است. بعلاوه تکنیک حاضر امتیازات زیادی دارد: اولاً نوع جایگذاری آن به گونه ای است که غضروفهای طرفی فوقانی را از هم دور می سازد تا از کلاپس سقف میانی بینی جلوگیری نماید، ثانیاً پیوند عمدتاً غیرقابل مشاهده است و لبه های طرفی آن را در هنگام مشاهده یا لمس نمیتوان یافت، ثالثاً این روش اطمینان بیشتری را در انجام اوستئوتومی در بیماران با استخوانهای بینی نسبتاً باریک فراهم می کند. این امر همچنین در بیماران با استخوانهای بینی کوتاه و قاعده استخوانی پهن واقعیت دارد، بیمار لازم نیست که یک قوز خیلی بلند داشته باشد و در هر بیماری که نیاز به کم کردن ارتفاع بینی در ناحیه رینیون به اندازه ۳ میلیمتر وجود داشته باشد، قابل انجام است. موقعیت زیرلایه ای پیوند هرگونه عدم تقارن دیواره های طرفی غضروفی بینی را می پوشاند. از طرف دیگر نامنظمی های غیرقابل پیشگیری در سپتوم را نیز پنهان می کند. این پیوند حداکثر حجم داخلی را به اسکلت بینی می دهد و در مقابل ضخیم شدن و بد شکلی پوست مقاومت می کند. در این تکنیک، جراحی سپتوم برای برداشتن پیوند لازم نیست و غضروف حیاتی سپتوم حفظ می شود. اشکالات تکنیک جدید عبارتند از: ۱- بسیاری از جراحان ممکن است با این تکنیک ناآشنا باشند، ۲- از آنجائیکه قوز بینی الزاماً به صورت یک قطعه کامل برداشته می شود و بطور موقت خارج از بدن نگاه داشته می شود ممکن است بطور ناخواسته ازدست برود، ۳- این روش یک دورسوم پهن یا نامتقارن را اصلاح نمی کند و ۴- پیگیری درازمدت این بیماران بعمل نیامده است.



شکل ۷- مقطع یک مدل چادر مانند برای سقف غضروفی که اثرات شکل‌های مختلف سقف بینی را بر روی فضای داخلی بینی و تانسین ایجاد شده روی پوشش چادر نشان می دهد

در هفت بیمار پیوند با برداشتن کامل بخشی استخوان هامپ، حفظ دورسوم غضروفی و له کردن قسمت فوقانی بخش سفالیک آن تراش داده و شکل داده شد. این روش اخیر ما را قادر می ساخت که علیرغم شکستگی های ناخواسته بخش غضروفی از هامپ برداشته شده استفاده کنیم. هر دو روش فوق الذکر نتایج بعد از عمل تقریباً مشابه و رضایت بخشی داشتند ولی در هنگام لمس بینی بیماران بعد از عمل جراحی، آنهائیکه پیوند حاوی یک بخش استخوانی در مورد آنها به کار رفته بود، پوشش بهتری از سقف باز استخوانی رانشان می دادند. در سه بیمار با بینی های بلند و بسیار باریک که نیاز به اوستئوتومی طرفی نداشتند نیز پیوند به خوبی با پوشش مناسب سقف باز و حفظ راه هوایی کار

REFERENCES

1. Sheen JH. Spreader graft, a method of reconstructing the roof of middle nasal vault following rhinoplasty. *Plast Reconstr Surg* 1984; 73: 230-39.
2. Sheen JH, editor. *Aesthetic Rhinoplasty*. St Louis; Mosby: 1987.
3. Cottle MH. Nasal roof repair and hump removal. *Arch Otolaryngol* 1954; 60: 408.
4. Skoog T. A method of hump reduction in rhinoplasty: a technique for observation of the nasal roof. *Arch Otolaryngol* 1966; 83: 283-87.
5. Skoog T, editor. *The large nose, a method of correction*. Plastic Surgery. Philadelphia; WB Saunders: 1975. p.244-99.
6. Regnault P, Alfaro A. The Skoog rhinoplasty: a modified technique. *Plast Reconstr Surg* 1980; 66: 578-90.
7. Daniel K, Letourreau A. Rhinoplast: nasal anatomy. *Ann Plast Surg* 1988; 20: 5-13.
8. Daniel K, Ethier R. Rhinoplasty: a CT scan analysis. *Plast Reconstr Surg* 1987; 80: 175-84.
9. Daniel K. Rhinoplasty: the retractable roof. *Plast Reconstr Surg* 1989; 83: 976-83.

10. Guyuron B, Micheiow BJ, Englebardt TC. Upper lateral splay graft. *Plast Reconstr Surg* 1998; 102: 2169–77.
11. Mckinney P, Loomis MG, Wiedrich TA. Reconstruction of the nasal cap with a septal graft. *Plast Reconstr Surg* 1993; 92: 346-51.