مجله علوم پزشکی دانشگاه آزاد اسلامی
دوره ۲۱، شماره ۴، زمستان ۹۰، صفحات ۲۶۲ تا ۲۶۷

Original Article

بررسی تأثیر محلول آبی کومبوجا در ترمیم زخم پوستی موش نر بالغ نژاد NMRI در شرایط In vivo

کاظم پریور[۱] ، پریچهر یغمایی[۲]، شکوه حیدری[۳]

[۱] استاد، گروه زیست شناسی جانوری، دانشگاه آزاد اسلامی، واحد علوم تحقیقات تهران
[۲] استادیار، گروه زیست شناسی جانوری، دانشگاه آزاد اسلامی، واحد علوم تحقیقات تهران
[۳] کارشناس ارشد زیست شناسی تکوینی، دانشگاه آزاد اسلامی، واحد علوم تحقیقات تهران

چکیده

سابقه و هدف: *از کومبوجا در طب سنتی برای درمان بسیاری از بیماری‌ها از جمله بهبودی زخم استفاده می‌شود. به دلیل توانایی بالای کومبوجا اعم از اثر درمانی، آنتی‌بیوتیکی، سم زدایی وتأثیر آن بر درخشندگی پوست بر آن شدیم تا تأثیر آن را روی پوست آسیب دیده در شرایط In vivo بررسی کنیم.*

روش بررسی: *۳۰ سر موش نر نژاد NMRI به طور تصادفی در گروه‌های کنترل (پوست آسیب دیده)، شم (پوست آسیب دیده تیمار شده با چای شیرین) و تجربی (محلول آبی کومبوجا) قرار گرفتند. با رعایت شرایط استریل و تحت بی‌هوشی، یک زخم به قطر ۳ میلی‌متر و با ضخامت کامل پوست در پشت هر موش ایجاد شد. تیمار روزی سه بار و به مدت ۱۸ روز ادامه یافت. در پایان تیمار، مراحل بافت‌شناسی مربوطه بر روی بستر زخم صورت گرفت.*

یافته‌ها: *کاهش معنی‌دار ضخامت قطر زخم در گروه تجربی نسبت به گروه کنترل ($p<۰/۰۰۱$) و افزایش ضخامت اپیدرم و کاهش معنی‌دار ضخامت درم و هیپودرم نسبت به گروه کنترل ($p<۰/۰۵$) دیده شد. همچنین افزایش معنی‌دار در ضخامت قطر فولیکول مو در گروه تجربی نسبت به گروه کنترل ($p<۰/۰۰۱$) مشاهده شد و نیز ضخامت کل پوست هم تراز با نمونه کنترل قرار گرفت.*

نتیجه‌گیری: *مصرف موضعی محلول آبی کومبوجا بر زخم باز پوستی با ضخامت کامل پوست موجب تسریع معنی‌دار سرعت جمع شدگی زخم و افزایش قطر و طول فولیکول‌های مو می‌شود.*

واژگان کلیدی: *کومبوجا، پوست آسیب دیده، ترمیم زخم.*

مقدمه

واژه زخم به عنوان جدا شدن ساختار و عملکرد آناتومیکی طبیعی تعریف شده است. بنابراین شفابخشی، فرآیند پیچیده و فعالی است که در بازگرداندن اتصال و پیوستگی آناتومیکی نتیجه می‌دهد (۱). ترمیم زخم یکی از شگفت انگیزترین پدیده‌های متعددی است که از ویژگی‌های موجود زنده می‌باشد و از مهم‌ترین مسائلی است که علم پزشکی با آن روبرو است. گفته می‌شود زخم التیام نیافته سرانجام منجر به مرگ ارگانیسم خواهد شد. به طور کلی، فرآیند ترمیم به سه گروه از وقایع زیر تقسیم می‌شود (۲):

۱. فاز التهاب ۲. فاز تکثیر ۳. فاز تجدید ساختار

با وجود اینکه این مراحل به دنبال هم انجام می‌شوند، از نظر زمانی نیز ممکن است باهم هم‌پوشانی نیز داشته باشند. هر ماده‌ای که بتواند زمان این فازها را کوتاه‌تر کند، منجر به تسریع روند ترمیم می‌شود. از دیرباز داروهای صناعی گوناگون که بیشتر شیمیایی می‌باشند جهت تسریع روند ترمیم زخم

آدرس نویسنده مسئول: مازندران، آمل، خیابان امام خمینی، آفتاب ۶۰، دومین فرعی سمت چپ، کوچه فارابی، پلاک۳۸، شکوه حیدری (**email**: shokuh_jim@yahoo.com)

تاریخ دریافت مقاله: ۸۹/۱۱/۲۴
تاریخ پذیرش مقاله: ۹۰/۶/۸

[Downloaded from tmuj.iautmu.ac.ir on 2025-08-21]

معرفی و به کار گرفته شده‌اند که متاسفانه اکثر آنان دارای نواقص، محدودیت‌ها و اثرات جانبی متعددی می‌باشند (۳). در طب سنتی از کومبوجا برای درمان بسیاری از بیماری‌ها از جمله زخم استفاده می‌کردند. کومبوجا، منبع غذایی و شفابخش باستانی با منشاء آسیایی است. اولین بار در چین کشف شد و به عنوان عادت مثل قهوه مورد مصرف قرار گرفت. مزه این نوشیدنی که شبیه شراب سیب است، اغلب در خانه توسط تخمیر با قارچ و شکر و چای تولید می‌شد و از این خانه به آن خانه برده می‌شد (۴). کومبوجا ترکیبی از تعدادی باکتری (*Acetobacter xylinum*) و مخمر با شیوه پرورش مخصوص است (۵). کومبوجا دارای طیف وسیع از اسیدهای آلی، آنزیم‌ها، ویتامین‌های گروه B و ویتامین C است که به آن ارزش فوق العاده داده است. کومبوجا منبع طبیعی فراوانی از گلوکورونیک اسید می‌باشد که در طبیعت به راحتی یافت نمی‌شود و باعث مقاومت بدن می‌گردد. مهم‌ترین عمل کومبوجا توانایی سم‌زدایی آن است (۶). همچنین فعالیت‌های ضد میکروبی، ضد باکتری و ضد ویروسی در آن شناخته شده است (۷). Brown در سال ۱۸۸۶ گزارش کرد که *Acetobacter xylinum* وقتی در محلول مناسب مغذی رشد یابد، غشا محکمی از سلولز تولید می‌کند. این اطلاعات، توسط Fontana و همکارانش برای درمان درجه دوم و سوم سوختگی و کمک به خوب شدن پوست پیوند زده شده بحث شده است (۸). با این وجود، هنوز کومبوجا هیچ‌گونه استفاده دارویی و بهداشتی به صورت علمی نداشته، زیرا مکانیسم اثر آن هنوز ناشناخته است و نیاز به تلاش و تحقیقات گسترده دارد. این پژوهش نمونه‌ای از این تلاش‌ها برای شناخت بیشتر این ترکیبات و مکانیسم عملشان و کاربردی کردن آنهاست. هدف ما ازاین تحقیق، بررسی خواص درمانی و آنتی‌بیوتیکی کومبوجا و تأثیر آن بر ترمیم پوست در شرایط in vivo بوده است.

مواد و روشها

برای تهیه کومبوجا، یک لیوان ۲۵۰ گرمی چای غلیظ (به اصطلاح دم کشیده) را با ۶ لیوان آب جوشانده و ۱۶۰ گرم شکر مخلوط کردیم. اجازه دادیم تا محلول سرد شود. یک لیوان از محلول آماده شده کومبوجا به عنوان تخمیر به محلول جدید اضافه کردیم. قارچ بر سطح چای گذاشته شد. به مدت ۸-۱ هفته در دمای اتاق به دور از نور آفتاب یا داخل انکوباتور با دمای ۲۷ درجه سانتی‌گراد محلول کشت را نگهداری کردیم. در طول تخمیر، قارچ کوچکی در سطح چای تشکیل شد. این بچه قارچ می‌تواند در محیط کشت جدید دوباره تخمیر انجام دهد. نوشیدنی پس از صاف شدن در بطری سرپوشیده در ۴ درجه سانتی‌گراد ذخیره شد.

در این مطالعه تجربی، ۳۰ سر موش نر بالغ نژاد NMRI با محدوده وزنی ۲۵۰-۲۰۰ گرم از انستیتو پاستور ایران خریداری شده و در شرایط آزمایشگاهی مناسب با درجه حرارت۲±۲۲ درجه سانتی‌گراد و سیکل نوری ۱۲ ساعت روشنایی و ۱۲ ساعت تاریکی و نیز رطوبت نسبی هوا بین ۶۰-۴۰ درصد نگهداری شدند. موش‌ها به سه گروه ۱۰ تایی (کنترل، شم، تجربی) تقسیم شدند. به دلیل نوع کار این پروژه، هر موش در قفس جداگانه‌ای نگهداری شد. پس از اینکه موش‌ها به مدت ۱ هفته با محیط جدید سازگاری پیدا کردند، حیوان را با کتامین و زایلازین به نسبت ۳ به ۱/۵ واحد (سرنگ انسولینی) با تزریق زیرجلدی بی‌هوش کرده و موهای پشت حیوان را در سطح ۲×۲ سانتی‌متر مربع تراشیده، به وسیله بتادین ضد عفونی شدند. سپس با اسکالپل تیز زخم پوستی به طول ۳ میلی‌متر و تا عمق هیپودرم ایجاد کردیم. طول زخم با کولیس اندازه‌گیری شد. روز جراحی در این مطالعه روز صفر محسوب شد. از روز بعد در گروه تیمار طی ۱۸ روز با استفاده از محلول آبی کومبوجا، روزی سه بار روی زخم شستشو می‌شد. گروه شم نیز زخم‌هایشان روزی سه بار با چای شیرین مورد شستشو قرار می‌گرفت و گروه کنترل ترمیم زخم را به صورت طبیعی دنبال می‌کرد. بعد از طی نمودن دوره تیمار جهت بررسی‌های بافت‌شناسی حیوانات با کلروفرم بی‌هوش شده و نمونه‌های پوست از آنها جدا شدند. نمونه‌ها به مدت ۴ ساعت در فیکساتور بوئن قرار داده شدند. پس از مراحل آب‌گیری، در نهایت قالب‌گیری شدند و برش‌های ۶ میکرونی تهیه گردید و رنگ‌آمیزی به وسیله هماتوکسیلین و ائوزین انجام شد. هدف از تهیه برش‌های محل زخم در پوست، بررسی تغیرات بافت پوست، سرعت جمع شدگی زخم و ضخامت قطر فولیکول بود و به طور کاملاً تصادفی ۵ مقطع از ۵ لام از گروه‌های مختلف از نظر میکروسکوپی بررسی شدند (۹). داده‌ها با استفاده از آنالیز واریانس یک‌طرفه (ANOVA) و آزمون Tukey در ۳ سطح معنی‌داری ۰/۰۵، ۰/۰۱ و ۰/۰۰۱ تحلیل شدند. تحلیل نتایج با استفاده ار نرم افزار SPSS (version 11.0) انجام گرفت (۱۰).

یافته‌ها

محلول آبی کومبوجا به مدت ۱۸ روز موجب کاهش معنی‌دار ضخامت قطر زخم در گروه‌های تجربی و شم نسبت به گروه کنترل شد ($p<0/001$) و این کاهش در گروه تجربی بیشتر بود (نمودار ۱) (شکل۱).

[Downloaded from tmuj.iautmu.ac.ir on 2025-08-21]

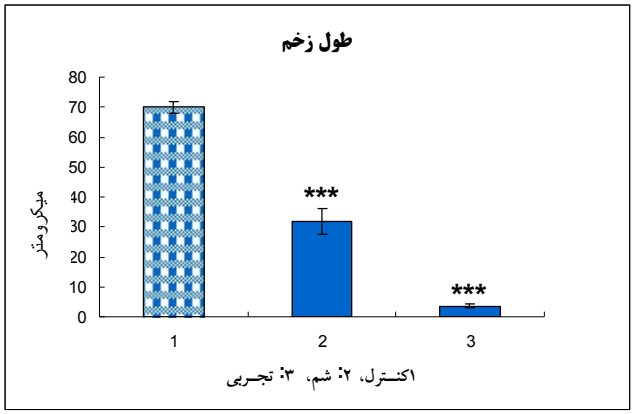

نمودار ۱- ضخامت قطر زخم در گروه‌های کنترل، شم و تجربی. کنترل: پوست با اسکالپل آسیب دیده و زخم ایجاد شده روند طبیعی ترمیم را دنبال میکند. شم: شستشوی زخم با چای شیرین روزی ۳ بار به مدت ۱۸ روز. تجربی: شستشوی زخم با محلول آبی کومبوجا روزی ۳ بار به مدت ۱۸ روز. ***p<۰/۰۰۱ در گروه تجربی با محلول آبی کومبوجا و شم با چای شیرین نسبت به گروه کنترل.

بررسی ضخامت کل پوست در گروه تجربی نسبت به گروه کنترل اختلاف معنی‌داری را نشان نداد، اما هم تراز با نمونه کنترل دیده شد (نمودار ۲).

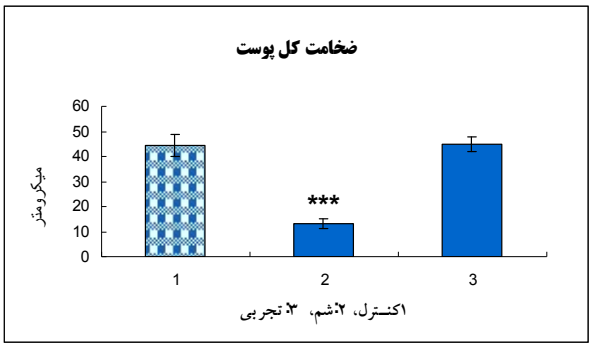

نمودار ۲- ضخامت کل پوست در گروه کنترل، شم و تجربی. کنترل: پوست با اسکالپل آسیب دیده و زخم ایجاد شده روند طبیعی ترمیم را دنبال می‌کند. شم: شستشوی زخم با چای شیرین روزی ۳ بار به مدت ۱۸ روز. تجربی: شستشوی زخم با محلول آبی کومبوجا ۱۰۰ درصد روزی ۳ بار به مدت ۱۸ روز. ***p<۰/۰۰۱ در گروه شم با چای شیرین نسبت به گروه کنترل.

افزایش اپی‌درم و کاهش معنی‌دار درم و هیپودرم در گروه تجربی نسبت به گروه کنترل مشاهده شد (p<۰/۰۵) (نمودار ۳، ۴ و ۵).

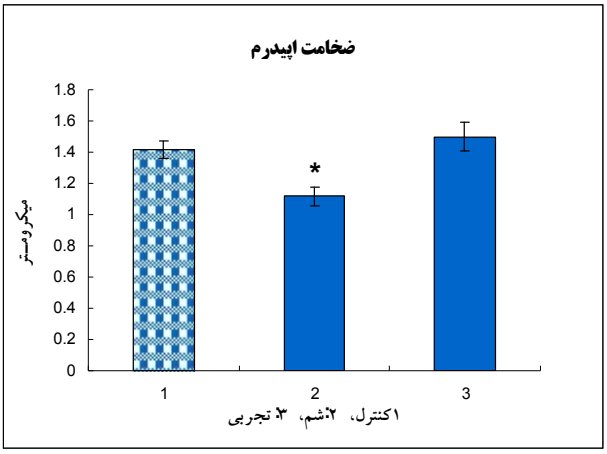

نمودار ۳- ضخامت اپیدرم در گروه‌های کنترل، شم و تجربی. کنترل: پوست با اسکالپل آسیب دیده و زخم ایجاد شده روند طبیعی ترمیم را دنبال می‌کند. شم: شستشوی زخم با چای شیرین روزی ۳ بار به مدت ۱۸ روز. تجربی: شستشوی زخم با محلول آبی کومبوجا ۱۰۰ درصد روزی ۳ بار به مدت ۱۸ روز. *p<۰/۰۵ در گروه شم با چای شیرین نسبت به گروه کنترل.

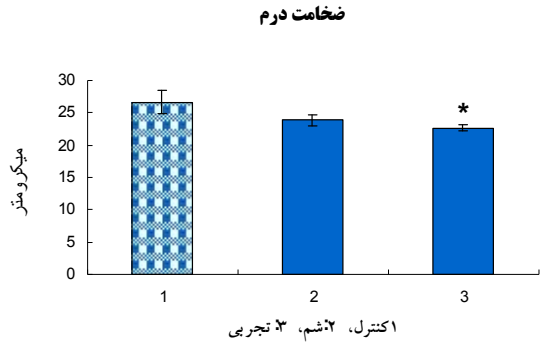

نمودار ۴- ضخامت درم در گروه‌های کنترل، شم و تجربی. کنترل: پوست با اسکالپل آسیب دیده و زخم ایجاد شده روند طبیعی ترمیم را دنبال می‌کند. شم: شستشوی زخم با چای شیرین روزی ۳ بار به مدت ۱۸ روز. تجربی: شستشوی زخم با محلول آبی کومبوجا روزی ۳ بار به مدت ۱۸ روز. *p<۰/۰۵ در گروه تجربی با محلول آبی کومبوجا نسبت به گروه کنترل.

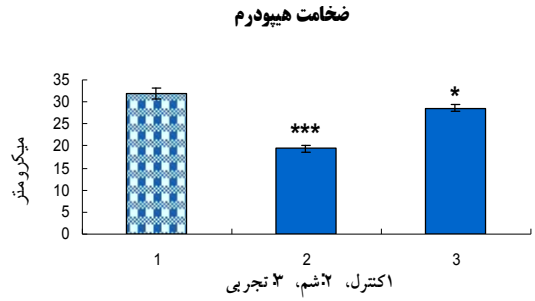

نمودار ۵- ضخامت هیپودرم در گروههای کنترل، شم و تجربی. کنترل: پوست با اسکالپل آسیب دیده و زخم ایجاد شده روند طبیعی ترمیم را دنبال می‌کند. شم: شستشوی زخم با چای شیرین روزی ۳ بار به مدت ۱۸ روز. تجربی: شستشوی زخم با محلول آبی کومبوجا روزی ۳ بار به مدت ۱۸ روز. *p<۰/۰۵ در گروه تجربی با محلول آبی کومبوجا و ***p<۰/۰۰۱ در گروه شم با چای شیرین نسبت به گروه کنترل.

[Downloaded from tmuj.iautmu.ac.ir on 2025-08-21]

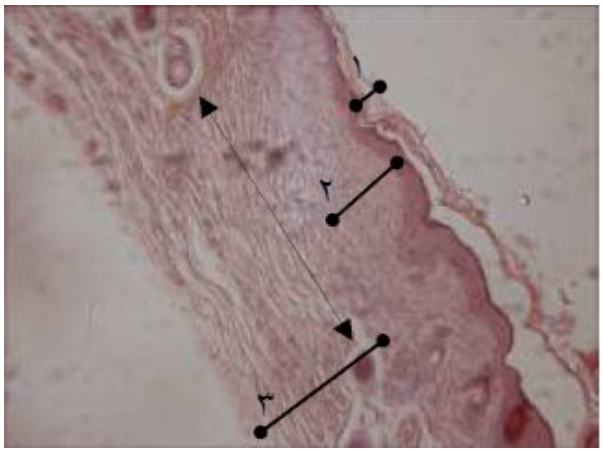

الف

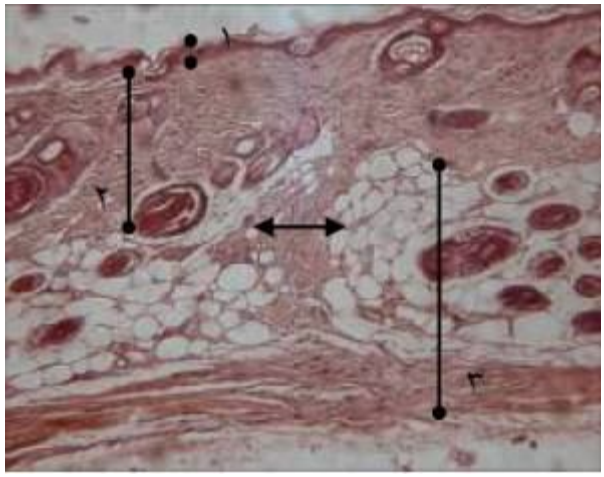

ب

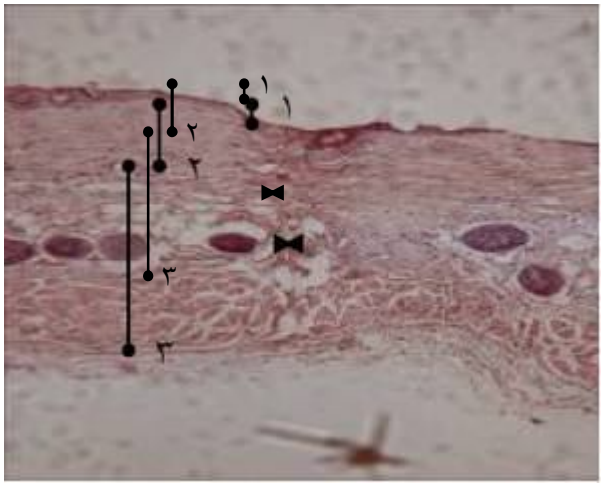

ج

شکل ۱- فتومیکروگراف پوست رنگ‌آمیزی شده با هماتوکسیلین و ائوزین (بزرگنمایی ۱۰×). فلش‌ها قطر زخم را نشان می‌دهند. الف: گروه کنترل ب: گروه شاهد ج: گروه تجربی. ۱: اپیدرم ۲: درم ۳: هیپودرم.

در نتایج بافت‌شناسی ضخامت و طول قطر فولیکول مو در گروه تجربی نسبت به گروه کنترل، کومبوجا افزایش معنی‌داری را نشان داد. (نمودار ۶) (شکل ۲).

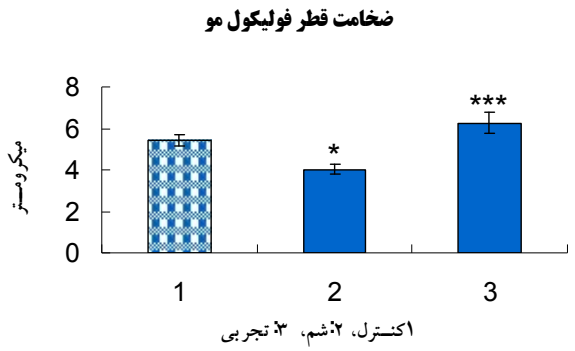

نمودار ۶- ضخامت قطر فولیکول مو در گروه‌های کنترل، شم و تجربی. کنترل: پوست با اسکالپل آسیب دیده و زخم ایجاد شده روند طبیعی ترمیم را دنبال می‌کند. شم: شستشوی زخم با چای شیرین روزی ۳ بار به مدت ۱۸ روز. تجربی: شستشوی زخم با محلول آبی کومبوجا روزی ۳ بار به مدت ۱۸ روز. $p<۰/۰۰۱^{***}$ در گروه تجربی با محلول آبی کومبوجا و $p<۰/۰۵^{*}$ در گروه شم با چای شیرین نسبت به گروه کنترل.

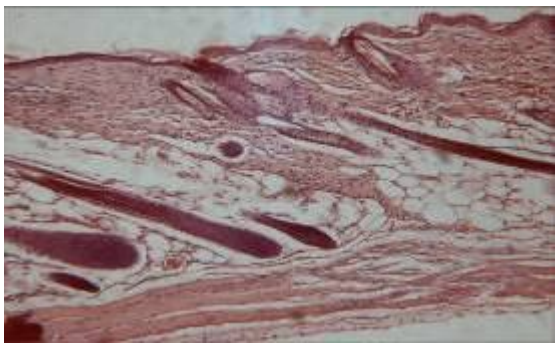

الف

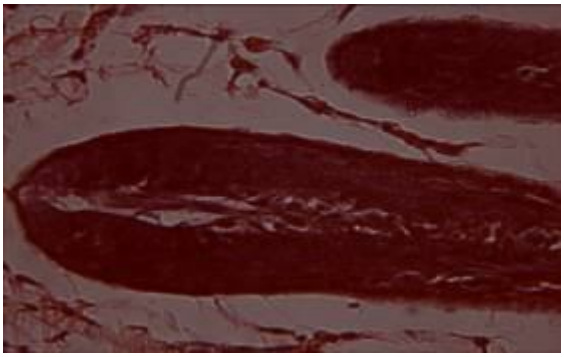

ب

شکل ۲- فتومیکروگراف پوست و فولیکول مو رنگ‌آمیزی شده با هماتوکسیلین و ائوزین (الف بزرگنمایی ۱۰× و ب بزرگنمایی ۴۰×). الف: گروه تجربی با محلول آبی کومبوجا که رشد فولیکول مو در آن مشخص است. ب: گروه تجربی که ضخامت قطر فولیکول مو را نشان می‌دهد. در مقایسه با شکل ۱-الف. فلش فولیکول مو را نشان می‌دهد.

بحث

این مطالعه نشان داد که استعمال موضعی محلول آبی کومبوجا بر زخم باز پوست موش موجب تسریع معنی‌دار روند بهبودی زخم از لحاظ ماکروسکوپی و میکروسکوپی ($p<۰/۰۰۱$) و همچنین

[Downloaded from tmuj.iautmu.ac.ir on 2025-08-21]

موجب کاهش معنی‌دار طول زخم (افزایش جمع شدگی) می‌شود. مکانیسم عمل کومبوجا هنوز مشخص نیست، اما می‌تواند به دلیل اسیدهای آلی مختلف و خواص درمانی آنها به خصوص گلوکورونیک اسید بوده باشد. گلوکورونیک اسید جزئی از هیالورونیک اسید (HA) می‌باشد. HA یکی از اعضای اصلی زنجیره گلیکوزآمین‌گلیکان موجود در پوست است (۱۱).

Maghsoudi و Mohammadi دو محقق ایرانی، در سال ۲۰۰۹ موفق شدند تأثیر کومبوجا را در از بین بردن چسبندگی‌های درون صفاقی بعد از عمل جراحی ببینند و دلیل آن را سلولز ترمیم یافته اکسید شده و غشاء هیالورونیک اسید یا محلول کومبوجا دانستند (۱۲).

Hickerson و همکارانش در سال ۱۹۹۱ کاربرد بالای HA را در طول مرهم‌گذاری زخم، بهبودی سریع و کاهش محل زخم اعلام کردند (۱۳). مطالعات Longaker و همکارانش در سال ۱۹۹۱ نشان داد که HA در ۱۰-۵ روز بعد از جراحت کاهش می‌یابد. بنابراین برای افزایش مجدد این ماده حیاتی در ادامه ترمیم زخم، استفاده از کلنی غنی از HA به نام کومبوجا می‌تواند مفید باشد (۱۴). از طرفی، Topham در سال ۲۰۰۲ طی تحقیقی روی بهبودی زخم‌های جنینی به این نتیجه رسیدند که زخم‌های جنینی بدون به جای گذاشتن اثر بهبود می‌یابند زیرا ماتریکس خارج سلولی جنین غنی از HA می‌باشد (۱۵). Iocono در سال ۱۹۹۸ اندام حرکتی جلویی جنین را به صورت In vitro کشت داد و زخمی روی آن ایجاد کرد. وی متوجه شد HA خارجی زخم را کاهش می‌دهد (۱۶). Lee در سال ۱۹۹۵ در آزمایشی متوجه شد HA موجب تحریک تکثیر فیبروبلاست و آغاز اپیتلیال‌سازی می‌شود. فیبروبلاست‌ها نیروی حرکتی لازم برای جمع‌شدگی زخم را فراهم می‌کنند (۱۷). Pasonen اعلام کرد کاربرد HA خارجی موجب تکثیر کراتینوسیت‌ها می‌شود که برای بازسازی اپیتلیال لازم است (۱۸). در ادامه فعالیت‌های HA، Weigel در سال ۱۹۸۶ نشان داد جزء کوچک HA فعالیت فاگوسیتوزی ماکروفاژها را تحریک می‌کند (۱۹). این یافته در تأیید کار Diegelmann درسال ۱۹۸۱ می‌باشد که معتقد است ماکروفاژهای زخم ضروری‌ترین سلول‌های التهابی درگیر در پاسخ ترمیم طبیعی می‌باشند. ممانعت از عملکرد ماکروفاژها، ترمیم زخم را به تأخیر می‌اندازد. همچنین منبع غنی HA از تخمیر میکروارگانیسم ها به دست می‌آید که نمونه بارز آن در کومبوجا مشهود است (۲۰).

از دیگر ترکیبات مهم و مؤثر در بهبودی زخم، ویتامین C (آسکوربیک اسید) می‌باشد که در کومبوجا نیز دیده شده است. Gupta و Sen در سال ۲۰۰۲ گزارش دادند، ماده‌ای که خاصیت آنتی‌اکسیدان بافت را افزایش دهد برای بهبودی زخم سودمند است که این عمل را در اینجا آسکوربیک اسید انجام می‌دهد (۲۱).

Jagetia در سال ۲۰۰۴، تأخیر در بهبودی زخم ناشی از تشعشعات اشعه گاما را به کاهش اسید آسکوربیک نسبت داده است و معتقد است ویتامین C، محتوی کلاژن و تراکم عروقی را در این نوع زخم افزایش می‌دهد و این افزایش کلاژن در فاز remodeling برای آسیب‌های بافتی و زخم مهم است (۲۲). داروهایی که دارای اثرات ضد التهابی، ضد باکتری یا فعالیت آنتی اکسیدانتی می‌باشند، انتخاب مناسبی برای ترمیم زخم محسوب می‌شوند و ترکیبات موجود در محلول آبی کومبوجا همه اثرات مذکور را دارا می باشد؛ از جمله استیک اسید که داروی ضد عفونی کننده و بازدارنده پاتوژنیک باکتری است. ۰/۵ درصد استیک اسید برای از بین بردن آلودگی یا عفونت بستر زخم مؤثر است (۲۳). یوسنیک اسید، آنتی‌بیوتیک انتخابی است که ویروس‌ها را غیرفعال می‌کند (۲۴). با توجه به اسیدهای آلی موجود در کومبوجا، pH اسیدی این نوشیدنی نقش حفاظتی داشته که مانع از رشد و فعالیت‌های مخمرها و باکتری‌های نامطلوب در محیط می‌گردد (۲۵).

هدف اصلی تحقیق حاضر تسریع روند ترمیم زخم می‌باشد، اما برای بررسی بیشتر بر آن شدیم تا ضخامت لایه‌های مختلف پوست را نیز اندازه‌گیری کنیم و اپیدرم تنها لایه‌ای بود که افزایش ضخامت را در مدت تیمار نشان داد. زیرا هنگامی که محلول آبی را روی زخم می‌ریزیم، چون موش حیوانی پر تحرک است، سریعاً با تکانی که به خود می دهد مایع را از پشت خود خارج می‌کند و در همان مدت کوتاه محلول آبی فقط جذب لایه سطحی پوست یا همان اپیدرم می شود. پیش‌بینی میشود اگر طول مدت درمان طولانی‌تر شود، ضخامت اپیدرم و همچنین ضخامت کل پوست بالاتر رود. پیشنهاد می‌شود اگر پماد یا ژلی از این محلول آبی ساخته شود و روی زخم قرار گیرد، لایه‌های دیگر پوست نیز افزایش یابند. نتیجه مثبت دیگر از این تحقیق، افزایش معنی‌دار ضخامت قطر فولیکول مو نسبت به گروه کنترل در $p<۰/۰۰۱$ می‌باشد که این افزایش به دلیل وجود ویتامین‌های گروه B موجود در محلول آبی کومبوجا، به ویژه ویتامین B_{12} و اسید فولیک می‌باشد (۲۶).

تشکر و قدردانی

بدین وسیله از کلیه اعضا محترم گروه‌های زیست شناسی دانشگاه آزاد اسلامی واحد علوم و تحقیقات تهران که امکان اجرای این تحقیق را فراهم کردند، سپاسگزاری میشود.

[Downloaded from tmuj.iautmu.ac.ir on 2025-08-21]

REFERENCES

1. Lazarus GS, Cooper DM, Knighton DR, Margolis DJ, Pecoraro RE, Rodeheaver G, et al. Definitions and guidelines for assessment of wounds and evaluation of healing, Arch Dermatol 1994; 130: 489-93.
2. DiPietro LA, Burns AL. Wound healing. New Jersy: Humana Press; 2002. p.3-16.
3. Sewall GK, Roberton KM, Connor NP, Heisey DM, Harting GK. Effect of topical mitomycin on skin wound contraction. Arch Facial Plast Surg 2003; 5: 59-62.
4. Tieze HW, Maleki S, editors. Kombucha- miracle fungus. UK: Gateway Books; 1996. [In Persian]
5. Balentine DA, Wiseman SA, Bouwens LC. The chemistry of tea flavonoids. Crit Rev Food Sci Nutr 1997; 37: 693-704.
6. Teoh AL, Heard G, Cox J. Yeast ecology of kombucha fermentation. Int J Food Microbiol 2004; 2: 119-26.
7. Steinkraus KH, Shapiro KB, Hotchkiss JH, Mortlock RP. Examination on antibiotic activity of tea fungus/Kumbucha beverage. Acta Biotechnologica 1996; 16: 199-205.
8. Fontana JD, Franco VC. Natural of plant stimulators in the production of *Acetobacter xylinum.* Tea Fungus biofilm used in skin therapy. Appl Biochem Biotech Spring 1991; 8: 341-51.
9. Parivar K, Mohseni kouchesfehani H.Technical methods of histology, embryology and zoology. Tehran: AL-Hossein Publication; 1999. [In Persian]
10. Kinear PR, Gray CD, editors. SOSS for windows made simple. Hove: LEA; 1995.
11. Anderson I. The properties of hyaluronan and it's role in wound healing. Prof Nurs 2001; 17: 232-35.
12. Mghsoudi H, Benagozar Mohammadi H. The effect of kombucha on post-operative intra-abdominal adhesion formation in rat. Indian J surg 2009; 71: 73-77.
13. King SR, Hickerson WL, Proctor KG, Newsome AM. Beneficial action of exogenous hyaluronic acid on wound healing. Surgery 1991; 1: 76-84.
14. Longaker MT, Chiu ES, Adzick NS, Stem M, Harrison MR, Stem R. Studies in fetal wound healing. A prolonged presence of hyaluronic acid characterization fetal wound fluid. Ann Surg 1991; 13: 292-96.
15. Topham J. Why do some cavity wounds treated with honey or sugar paste heal without scarring? J wound Care 2002; 11: 53-55.
16. Locono JA, Ehrlich HP, keefer KA, Krummel TM. Hyaluronan induces scarless repair in mouse limb organ culture. J Pediatr Surg 1998; 33: 564-67.
17. Lee VC, Fan TPD, West DC. Angiogenesis in a delayed revascularization model is accelerated by angiogenic oligosaccharides of hyaluronan. Lab Invest 1995; 73: 259-66.
18. Pasonen-seppanen S, karvinen S, Torronen K, Hyttinen JMT, Jokela T, Lammi MJ, et al. EGF upregulates, whereas TGF-beta downregulates, the hyaluronan synthases Has 2 and Has 3 in organotypic keratinocyte cultures: correlations with epidermal prolifration and differentiation. J Invest Dermatol 2003; 120: 1038-44.
19. Weigel PH, Fuller GM, Le Boeuf RD, Raja RH. Human fibrinogen specifically blinds hyaluronic acid. J Biol Chem, 1986; 261: 12586-92.
20. Diegelmann RF, Cohen IK, Kaplan AM. The role of macrophages in wound repair: a review. Plast Reconstr Surg 1981; 68: 107-14.
21. Niki E. Interaction of ascorbate and alpha-tocopherol. Ann N Y Acad Sci 1987; 498: 186-99.
22. Jagetia GC, Rajanikant GK, Baliga MS, Rao KV, kumar P. Augmentation of wound headling by ascorbic acid treatment in mice exposed to gamma- raditition. Int J Radiat Biol 2004; 801: 347-54.
23. Frantz R. Wound care update 91. Nursing 1991; 91: 47-48
24. Mayser P, Fromme S, Leitzmann, Grunder K. The yeast spectrum of the tea fungus Kumbucha. Mycoses 1995; 38: 289-95.
25. Jacobs S. Kombucha uses as miracle cure spreading like mushrooms. The Miami Herald 1995, 2 January: 1F-3F
26. Stamets P. Kombucha: the manchurian mushroom. My adventures with "the blob". Updated July, 1995. Available from: http://www.fungi.com/info/articles/blob.html.

[Downloaded from tmuj.iautmu.ac.ir on 2025-08-21]